DOCUMENT NON PRÊTÉ
NON-CIRCULATING ITEM

QM
451
.F47
1886

IBRAIRIE ALAIN BRIEUX
48, rue Jacob . 75006 PARIS
Tél. 260.21.98

Inv. No. 10739 19 91

Case No. 21

TRAITÉ ÉLÉMENTAIRE
D'ANATOMIE MÉDICALE
DU
SYSTÈME NERVEUX

MRI-GEN-132
NO LOANS

PUBLICATIONS DU « PROGRÈS MÉDICAL »

TRAITE ELEMENTAIRE
D'ANATOMIE MÉDICALE
DU
SYSTÈME NERVEUX

Par CH. FÉRÉ

Médecin adjoint de la Salpêtrière,
Chef des travaux anatomo-pathologiques
à la clinique des maladies du système nerveux,
Vice-président de la Société anatomique, membre de la Société d'anthropologie,
de l Société de biologie, de la Société de psychologie physiologique,
de la Société médico-psychologique,
de la Société pathologique de Londres, etc.



Université d'Ottawa
BIBLIOTHÈQUES
LIBRARIES
University of Ottawa

PARIS

AUX BUREAUX DU PROGRÈS MÉDICAL
14, rue des Carmes, 14.

A. DELAHAYE ET LECROSNIER
ÉDITEURS
Place de l'École-de-Médecine

1886

DB# 1196665

NO LOAN

QM
451
.F47
1886

A MON MAITRE

M. LE PROFESSEUR CHARCOT

HOMMAGE RECONNAISSANT

CH. FÉRE.

Université d'Ottawa
BIBLIOTHÈQUES
LIBRARIES
University of Ottawa

AVANT-PROPOS

Ce traité élémentaire n'a pas pour but de présenter une exposition complète des connaissances acquises dans l'anatomie du système nerveux; l'étude de l'anatomie fine y tient peu de place, et un bon nombre de dispositions anatomiques qui n'ont pas encore été mises en rapport avec une fonction ou troubles pathologiques ont été négligées. C'est un résumé sommaire d'anatomie descriptive et topographique, comprenant les applications médicales les plus importantes et les mieux établies.

Les services rendus par les Traités d'anatomie topographique chirurgicale nous ont engagé à tenter cet essai d'anatomie médicale qui, s'il est incomplet, aura au moins le mérite d'être le premier dans son genre.

Ce livre comprend deux parties ; la première traite du système nerveux central, la seconde moins étendue comprend l'étude des nerfs périphériques.

Nous avons essayé de rendre nos descriptions plus claires en y joignant un certain nombre de figures dont un bon nombre sont originales et représentent des cas pathologiques ; les autres sont empruntées aux ouvrages de M. Charcot, à la tra-

duction de M. Nothnagel, au Traité d'anatomie pathologique de M. Raymond, au traité de M. Erb, et nous ont été obligeamment prêtées par l'éditeur M. Lecrosnier auquel nous adressons ici nos remerciements. Quelques figures relatives aux nerfs des membres ont été exécutées d'après les planches de M. Heitzmann.

DIVISION

Le *système nerveux* comprend plusieurs organes complexes, jouant des rôles divers dans sa double fonction de réception et d'incitation.

Il se compose de deux parties principales : le *système nerveux central*, ou axe cérébro-spinal, et le *système nerveux périphérique*, constitué par les nerfs centrifuges et centripètes, parmi lesquels il faut encore distinguer deux groupes : les *nerfs de la vie de relation*, qui seraient seuls soumis à l'influence de la volonté, et les *nerfs de la vie organique*, qui échapperaient à cette influence. Mais la distinction entre ces deux ordres de nerfs est plus artificielle que naturelle, comme le montrent bien les données de la physiologie.

Le système nerveux central ou axe cérébro-spinal est contenu dans deux cavités communiquant entre elles, et dont les parois sont en grande partie osseuses : le crâne et le canal rachidien. Le système nerveux périphérique est, au contraire, dans presque toute son étendue, protégé seulement par des parties molles. Nous étudierons successivement ces diverses parties du système nerveux.

PREMIERE PARTIE

SYSTÈME NERVEUX CENTRAL

CHAPITRE PREMIER

ENVELOPPES DU SYSTÈME NERVEUX CENTRAL

Ce ne sera qu'accidentellement que nous aurons à nous occuper des cavités et des conduits osseux qui contiennent et protègent les diverses parties du système nerveux. Mais nous devons insister davantage sur les enveloppes propres des centres encéphalo-médullaires.

Ces enveloppes membraneuses ont reçu le nom collectif de *méninges ;* ce sont, de dehors en dedans, 1° la dure-mère, membrane fibreuse et résistante, 2° l'arachnoïde, membrane séreuse très fine, et 3° la pie-mère, membrane fibro-vasculaire, ou cellulo-vasculaire, suivant qu'on la considère dans la moelle ou dans l'encéphale. Du reste, ces trois membranes méritent une description spéciale dans leur région encéphalique et dans leur région spinale.

§ I. — *Dure-mère.*

La *dure-mère*, considérée dans son ensemble, constitue un sac fibreux allongé dans la région spinale, et offrant un renflement globuleux dans la région céphalique.

La *dure-mère crânienne* adhère directement par sa face externe à la surface interne de la paroi osseuse, à laquelle elle sert de périoste. Cette adhérence n'est pas égale sur tous les

points : elle est très faible sur la convexité, très intense, au contraire, sur la base du crâne, et surtout au niveau des parties saillantes, dont il est presque impossible de l'arracher. Cette adhérence varie, d'ailleurs, suivant les âges : à la convexité, elle est faible chez l'adulte ; mais elle est beaucoup plus marquée chez les vieillards, et suffisante pour être un obstacle à l'ablation de la calotte crânienne dans les autopsies. Chez les jeunes enfants, la dure-mère se confond avec le péricrâne au niveau des fontanelles et des sutures encore ouvertes. Cette continuité de tissu se voit encore lorsque le développement est terminé, au niveau des trous de la base du crâne, au niveau des trous mastoïdiens et sagittaux, etc. ; elle est surtout évidente au sommet de l'orbite. Toutefois, il faut noter que cette continuité est plus apparente que réelle : M. Sappey a montré, en effet, que sa structure change au moment où elle se continue avec le périoste de l'orbite et la gaîne fibreuse du nerf optique.

Lorsque la calotte crânienne a été enlevée, et que la dure-mère cérébrale a été mise à nu, on voit que sa surface est parcourue par des vaisseaux nombreux, surtout sur les parties latérales. Sur les sujets âgés, ces vaisseaux font saillie sur la face externe de la membrane et se sont creusé des sillons sur la face interne du crâne. Le long de la ligne médiane, de chaque côté de la suture sagittale, on voit aussi, chez ces mêmes sujets, des saillies plus ou moins globuleuses auxquelles répondent des érosions des pariétaux, et qui sont dues à la formation de concrétions particulières développées primitivement dans la pie-mère, les granulations de Pacchioni.

La dure-mère crânienne est une membrane épaisse et résistante. Lorsqu'une partie du crâne est détruite, soit par une lésion traumatique, soit par une lésion organique, elle peut jouer le rôle non seulement d'un organe de contention en empêchant la substance cérébrale de faire hernie, mais encore

d'un organe de protection suffisant pour permettre d'attendre la formation d'une cicatrice membraneuse. Si, au contraire, il y a en même temps destruction de l'os et perte de substance de la dure-mère, il en résulte une encéphalocèle irréductible, et la partie du cerveau qui fait ainsi saillie au dehors ne peut pas éviter la mortification.

La résistance de la membrane fibreuse n'est pas telle, toutefois, qu'elle ne puisse être vaincue par une pression forte et continue. C'est ainsi qu'on voit, par exemple, l'*ecchondrose sphéno-occipitale* (1) perforer la dure-mère au niveau de l'apophyse basilaire et venir adhérer à la pie-mère du pont de Varole, à tel point qu'à un examen superficiel, on pourrait croire qu'elle fait partie de cette dernière membrane, à laquelle elle reste souvent attachée. Les abcès de la région mastoïdienne parviennent à se livrer passage à travers la membrane fibreuse du cerveau, qui se trouve également détruite par certaines tumeurs malignes d'origine pariétale ou externe. Le cancer de l'œil, par exemple, s'étendant de proche en proche, détruit assez fréquemment la dure-mère à la fois par dilacération et par envahissement.

Lorsque la cavité méningienne se trouve ainsi en rapport avec l'air extérieur, la pie-mère et la partie superficielle du cerveau prennent une coloration bleuâtre ardoisée rappelant l'aspect de la gangrène. Cette coloration ardoisée du cerveau siège dans les régions antérieures et latérales lorsqu'elle a pour origine une lésion de l'œil et de l'oreille ; elle siège, au contraire, à la base de l'encéphale et sur le cervelet, lorsqu'elle résulte d'une lésion ascendante analogue de la moelle, lorsqu'il existe une ouverture du canal rachidien consécutivement à une eschare sacrée. M. Baillarger a insisté sur cette série de

1. Virchow a décrit sous ce nom une tumeur cartilagineuse analogue aux ecchondroses épiphysaires, et qui se développe au niveau de la suture basilaire du sphénoïde et de l'occipital.

phénomènes qui se produisent assez fréquemment chez les paralytiques généraux (1).

Lorsqu'une perte de substance du crâne a mis à nu la dure-mère, celle-ci présente des mouvements rhythmiques correspondant aux mouvements d'expansion du cerveau. Cependant, comme l'a remarqué Roser, il est des cas où la dure-mère, dénudée par la trépanation, n'offre pas ces ondulations normales ; cette particularité peut tenir à la présence d'une tumeur ou d'une collection liquide superficielle (Braun).

Ce n'est que dans la période de développement des os du crâne que la dure-mère joue vis-à-vis du squelette le rôle de membrane nourricière ; plus tard, il n'en est plus ainsi, et elle ne contribue pas à la consolidation des fractures. Cependant, il est remarquable de voir avec quelle fréquence la dure-mère crânienne donne naissance à des productions osseuses. Outre que cette membrane peut présenter une ossification diffuse plus ou moins étendue, elle est souvent le siège de véritables ostéomes qui se développent sous forme de plaques, siégeant soit sur la partie de la membrane fibreuse qui recouvre les hémisphères cérébraux, soit sur la tente du cervelet, soit de préférence sur la faux du cerveau. Quand elles occupent ce dernier siège, ces productions osseuses s'étendent quelquefois en même temps sur la partie voisine de la membrane qui recouvre la voûte du crâne : elles prennent alors la forme d'une gouttière qui s'étend plus ou moins loin le long de l'insertion de la faux. Ces ostéomes se distinguent toujours des exostoses du crâne en ce qu'elles sont séparées de l'os par une couche fibreuse ; et lorsqu'elles se détachent assez facilement pour former quelquefois des *corps libres intra-arachnoïdiens*, elles sont toujours recouvertes d'une légère couche de

1. Baillarger, *De la coloration ardoisée du cerveau dans la paralysie générale, et de ses rapports avec les escharres du sacrum* (*Ann. méd. psychol.*, 1884).

dure-mère (Virchow). La surface voisine de la dure-mère est souvent couverte de fausses membranes vasculaires.

Ces productions sont plus fréquentes chez les vieillards; mais on peut en rencontrer chez de jeunes sujets. On leur a attribué à tort quelque importance dans l'étiologie de certaines névroses, et, en particulier, de l'épilepsie et des vésanies; il n'en est rien. Toutefois, ces ostéomes sont peut-être relativement plus fréquents chez les paralytiques généraux; mais ils ne jouent pas alors le rôle de cause, ils font partie du complexus anatomo-pathologique. On les rencontre encore dans la puerpéralité (Ducrest) (1).

La dure-mère peut se laisser détacher de la face interne des os du crâne par des épanchements sanguins, soit spontanés comme ceux qui résultent du céphalématome à la fois interne et externe dont les deux cavités communiquent par la fissure sagittale (2), soit traumatiques comme ceux qui sont la conséquence d'une rupture des artères méningées, et sur lesquels nous reviendrons.

La face interne de la dure-mère présente un aspect lisse, nacré et humide, dû au revêtement séreux du feuillet pariétal de l'arachnoïde. De cette face partent des cloisons qui divisent la cavité crânienne en trois cavités secondaires, communiquant entre elles, et destinées au cervelet et aux deux hémisphères cérébraux. Ces cloisons ou prolongements de la dure-mère sont au nombre de quatre.

1° La *faux du cerveau* se détache de la ligne médiane de la voûte du crâne, et descend verticalement dans sa cavité.

1. Aubiban, *Etude sur quelques variétés d'ostéophytes de la grossesse; des accidents nerveux qui peuvent leur être attribués* (Thèse, 1883).

2. Ch. Féré, *Contribution à l'étude de la pathogénie et de l'anatomie pathologique du céphalématome* (*Rev. Mens. de méd. et de chir.*, 1879).

Son extrémité inférieure s'effile en pointe, et s'insère en avant de l'apophyse *crista-galli*, au trou borgne. Son extrémité postérieure est élargie, et donne insertion, sur la ligne médiane, au sommet du toit formé par la tente du cervelet. La faux du cerveau offre donc un bord supérieur convexe, répondant à l'insertion crânienne, un bord inférieur concave tourné vers la convexité du corps calleux, un sommet antérieur correspondant à la ligne médiane du front, et un bord postérieur dirigé en arrière et en bas. La faux du cerveau, destinée à maintenir le poids des hémisphères dans les inclinaisons latérales de la tête, peut manquer, ou être perforée congénitalement : les deux hémisphères peuvent alors se trouver plus ou moins intimement soudés l'un à l'autre. D'ailleurs, il faut remarquer qu'à sa partie antérieure la hauteur de la faux est moindre que celle de la scissure inter-hémisphérique ; les hémisphères sont donc en rapport normalement dans cette région ; et il arrive fréquemment qu'ils y soient accolés dans les méningites et dans la périencéphalite chronique diffuse.

2° La *tente du cervelet* forme un toit à deux pans : l'un droit et l'autre gauche, descendant de la base de la faux du cerveau, et s'inclinant de chaque côté en bas et arrière, pour aller s'insérer à la protubérance occipitale interne et aux gouttières latérales qui en partent, puis, plus en avant, à la crête du rocher, jusqu'aux aphophyses clinoïdes postérieures, en passant comme un pont sur les racines du ganglion de Gasser. La tente du cervelet se termine en avant par un bord concave, qui forme, avec la gouttière basilaire, le *trou ovale de Pacchioni*, traversé par l'isthme de l'encéphale. Ce bord concave s'insère en avant aux apophyses clinoïdes antérieures, en se croisant avec l'insertion de la circonférence ou bord postérieur de la tente. Il résulte de cet entre croisement un espace triangulaire, dont la base est traversée par le nerf moteur oculaire

commun et dont le sommet livre passage au nerf pathétique. La disposition en plan incliné de la tente du cervelet a pour effet d'atténuer la pression des hémisphères cérébraux sur le cervelet.

3° La *faux du cervelet* continue la direction de la faux du cerveau, à laquelle elle est opposée par sa base. Elle est par conséquent située sur la ligne médiane, et au-dessous de la tente du cervelet, à laquelle elle s'insère par sa partie la plus large. Elle se dirige en bas, en suivant la crête occipitale interne, jusque vers le trou occipital, en arrière duquel elle se bifurque, pour se perdre définitivement sur le pourtour de cet orifice. La faux du cervelet est un repli beaucoup moins important que la faux du cerveau ; il est compris dans l'écartement des deux lobes cérébelleux.

4° Le *repli pituitaire* est ce repli circulaire qui transforme la selle turcique en une cavité ouverte seulement en haut, et enfermant le corps pituitaire comme dans une bourse.

Ces prolongements de la dure-mère, considérés en tant de cloisons, sont destinés à soutenir les diverses parties de l'encéphale, dans les différentes attitudes, et à leur éviter toute attrition dans les ébranlements de la locomotion.

La dure-mère a encore une autre destination : elle contient et maintient béants les canaux veineux qui collectent le sang qui a servi à la nutrition de l'encéphale. Ces canaux, qui ont reçu le nom de *sinus de la dure-mère*, ont en général la forme prismatique triangulaire. Ils sont creusés soit dans l'épaisseur de la dure-mère, soit dans les bords libres ou dans la base d'insertion de ses replis.

Il existe 15 sinus, dont 5 pairs et 5 impairs.

A. Les sinus impairs sont :

1° Le *sinus longitudinal supérieur*, contenu dans l'épaisseur du bord supérieur de la faux du cerveau, depuis le trou borgne, où, dès son origine, il reçoit une petite veine venue des narines, jusqu'à la protubérance occipitale interne, où il se termine en se jetant dans le pressoir d'Hérophile. Ce sinus reçoit les veines des faces interne et externe des hémisphères.

2° Le *sinus longitudinal inférieur* est contenu dans l'épaisseur du bord libre de la faux du cerveau, depuis la partie moyenne de ce bord jusqu'à la postérieure, où il se jette dans le sinus droit. En raison de sa situation, les parois de ce sinus ne sont pas tendues comme celles des autres, et il se rapproche beaucoup plus des veines.

3° Le *sinus droit* est compris dans la base de la faux du cerveau, à son insertion à la tente du cervelet. Par son extrémité antérieure, il reçoit le sinus longitudinal inférieur, les veines de Galien, les veines venues des parties centrales du cerveau, et les veines cérébelleuses. En arrière, il se termine dans le pressoir d'Hérophile.

4° Le *sinus transverse*, *occipital antérieur* ou *basilaire*, est constitué par un plexus irrégulier qui réunit les deux sinus pétreux supérieurs en croisant transversalement l'apophyse basilaire.

5° Le *sinus circulaire* ou *coronaire* est contenu dans la selle turcique ; il entoure le corps pituitaire et communique avec le sinus caverneux de chaque côté.

B. Les sinus pairs sont :

1° Les *sinus latéraux* qui partent du pressoir d'Hérophile, confluent du sinus longitudinal supérieur et du sinus droit, situé au niveau de la protubérance occipitale interne, se dirigent horizontalement en dehors, dans l'épaisseur du bord postérieur de la tente du cervelet jusqu'à la base du rocher, où ils changent de direction. Ils marchent alors obliquement en

avant et en dedans, dans une gouttière creusée aux dépens de la portion mastoïdienne du temporal ; et enfin se jettent dans la veine jugulaire interne.

2° Les *sinus occipitaux postérieurs* partent comme les précédents du pressoir d'Hérophile, descendent tout d'abord de chaque côté de la faux du cervelet ; puis ils s'écartent en suivant les bords du trou occipital, et vont aussi se jeter dans la veine jugulaire au niveau du trou déchiré postérieur. Quelquefois leur partie postérieure existe seule ; ils doivent alors être considérés comme se jetant dans le pressoir d'Hérophile au lieu d'y prendre naissance.

3° Les *sinus pétreux supérieurs* sont contenus dans l'insertion de la tente du cervelet à la crête supérieure du rocher, depuis le sommet de cette pyramide osseuse, où ils communiquent avec le sinus caverneux, jusqu'à sa base, où ils sont en communication avec les sinus latéraux, au moment où ils changent de direction.

4° Les *sinus pétreux inférieurs* sont situés dans la gouttière creusée à l'union de l'apophyse basilaire avec le bord inférieur du rocher ; ils vont du trou déchiré postérieur jusqu'au sommet du rocher, où ils communiquent avec le sinus pétreux, le sinus transverse et le sinus caverneux.

5° Les *sinus caverneux* sont aussi larges que longs ; situés sur les côtés de la selle turcique, ils reçoivent en avant la veine ophthalmique, et communiquent en arrière avec les sinus pétreux supérieur et inférieur et le sinus transverse, et en dedans, avec le sinus coronaire. La paroi externe de ce sinus est très épaisse, elle contient dans son épaisseur, en procédant de haut en bas, le nerf pathétique, le nerf ophthalmique de Willis et le moteur oculaire commun. Le nerf moteur oculaire externe situé au-dessous des précédents, et plus en dedans, n'est pas situé dans la paroi externe du sinus, mais fait saillie, dans sa cavité, comme l'artère carotide

interne : le nerf et l'artère sont séparées du sang par la membrane interne du sinus. Dans son trajet à travers le sinus, la carotide interne fournit un certain nombre d'artérioles dont le plus grand nombre se rend au corps pituitaire ; ce sont ces artérioles qui donnent au sinus caverneux l'aspect aréolaire qui lui a valu son nom. Nous ne ferons que rappeler que c'est grâce au voisinage de la paroi interne du sinus avec la mince paroi du sinus sphénoïdal, que ce canal peut être facilement atteint par un corps étranger, et que la carotide est déchirée dans sa cavité ; c'est d'un traumatisme de ce genre que résulte la production de l'anévrysme artérioso-veineux sur lequel Nélaton a appelé l'attention (1). Il faut ajouter que c'est ordinairement à ce niveau que siègent les anévrysmes spontanés de la carotide interne.

Les sinus de la dure-mère qui reçoivent les veines de l'encéphale, les veines propres de la dure-mère, satellites des artères, et les veines des parois crâniennes, communiquent en outre avec les veines des téguments, en particulier avec la veine faciale par l'intermédiaire de la veine ophthalmique, avec les veines de la partie supéro-postérieures de la tête par les émissaires de Santorini, et par les trous condyliens postérieurs, avec celles des régions latéro-inférieures de la tête par les veines mastoïdiennes. Il résulte de là que l'on peut voir survenir des thromboses des sinus dans les suppurations des veines du diploé et dans certaines affections inflammatoires des téguments, et en particulier dans les anthrax de la face et de la nuque, les érysipèles du cuir chevelu et de la face, etc. Il faut noter d'ailleurs que la thrombose des sinus peut se développer spontanément sous l'influence de certaines maladies générales ; dans ces cas, c'est le sinus longitudinal supérieur qui est primitivement atteint de préférence, mais

1. Delens, *De la communication de la carotide interne et du sinus caverneux*, (Anévrysme, artério-veineux) Th. 1870.

la coagulation s'étend généralement de proche en proche.

Lorsque, par suite d'un traumatisme ou d'une atrophie des os du crâne, la communication entre les sinus et les veines tégumentaires présente une largeur inusitée, il peut en résulter la formation d'une tumeur variqueuse, désignée par M. Azam sous le nom de *tumeur sanguine réductible de la voûte du crâne*, dont le volume varie suivant l'état de la tension encéphalique.

La dure-mère crânienne est exclusivement constituée par des faisceaux fibreux qui s'entrecroisent dans tous les sens. Les sinus crâniens sont donc formés par une paroi inextensible. Ils sont en outre incontractiles ; car la tunique musculaire des veines y fait complètement défaut. La paroi épithéliale s'applique directement sur la paroi fibreuse. D'autre part, il n'existe aucune valvule dans ces canaux ; toutefois, il faut remarquer que le sinus longitudinal supérieur est traversé par des travées fibreuses qui semblent jouer un rôle important dans la formation des caillots autochtones : c'est, en effet, dans le sinus que ces thromboses sont le plus fréquentes.

La dure-mère crânienne, en raison du peu d'importance de ses échanges nutritifs, est peu vasculaire ; les *artères* qui s'y distribuent sont en général grêles. Les unes sont médianes et se répandent à la faux du cerveau et à la tente du cervelet ; les premières viennent de la carotide interne, les secondes des cérébelleuses supérieures. Les artères latérales forment trois groupes : antérieur, moyen, postérieur. Les latérales antérieures viennent des ethmoïdales de l'ophthalmique ; les latérales postérieures viennent des artères pharyngiennes inférieures, vertébrales et occipitales ; les latérales moyennes viennent de la cérébrale moyenne, du tronc de la carotide interne, et surtout de la maxillaire interne, qui fournit l'artère sphéno-épineuse ou méningée moyenne.

L'*artère méningée moyenne* mérite de nous arrêter plus longtemps en raison de son volume, de l'étendue de sa distribution et de ses rapports. Presque aussitôt après son entrée dans le crâne par le trou stylo-mastoïdien, cette artère se divise en deux branches, dont l'antérieure se subdivise presque immédiatement. Il résulte de cette subdivision que sur la région latérale du crâne, dans la partie la plus accessible aux traumatismes chirurgicaux ou accidentels, la méningée moyenne offre trois branches volumineuses.

Ces branches présentent avec les sutures crâniennes des rapports intéressants à déterminer, et il est facile de le faire, grâce aux sillons indélébiles que ces vaisseaux se creusent sur la table interne des os du crâne. Ces sillons sont produits dès les premiers temps de la vie ; on peut les voir très manifestement sur des pariétaux qui présentent encore l'état fibrillaire à la périphérie, sur des enfants de trois à quatre mois. A mesure que le sujet avance en âge, les sillons creusés par les battements des artères deviennent plus profonds ; chez les vieillards, ces artères sont quelquefois enfermées dans un véritable tunnel, elles se sont pour ainsi dire énuclées et isolées de la dure-mère. Lorsque la table externe de l'os est en même temps déprimée par l'atrophie sénile, il peut s'ensuivre de véritables perforations (1).

La branche postérieure de la méningée moyenne, et la bifurcation postérieure de la branche antérieure, présentent des rapports assez inconstants ; il n'en est pas de même de la bifurcation antérieure de cette dernière branche : c'est un point que nous avons étudié en détail dans une note communiquée à M. G. Marchant (2).

1. Ch. Féré, *Atrophie sénile symétrique des pariétaux* (*Bull. soc. anat.*, 1876, p. 485).
2. G. Marchant, *Considérations cliniques, anatomiques, expérimentales et thérapeutiques sur les ruptures de l'artère méningée moyenne* (*Revue mensuelle de méd. et de chir.*, t. IV, 1880, pp. 205-208).

La branche antérieure de la méningée moyenne, qu'elle soit bifurquée ou non, sitôt après son émergence dans le crâne, se dirige en dehors et en avant vers l'angle antérieur du pariétal, vers le *ptérion* (1); elle arrive sur la face interne du pariétal à 5 millimètres en moyenne en arrière de cet angle; et à ce niveau, le pariétal lui fournit une gouttière plus profonde que partout ailleurs et souvent un canal complet, qui chez l'adulte peut présenter 2 où 3 centimètres de longueur, et davantage, chez le vieillard. Du reste, ce canal peut exister chez les jeunes sujets : sur le crâne d'un enfant de six ans, j'ai vu un canal complet d'un centimètre de long. Plus haut, la gouttière de la branche antérieure est encore généralement plus profonde que celles des autres branches ; elle remonte le long de la suture coronale et en arrière de celle-ci ; sa direction est un peu plus oblique que la suture, dont elle s'écarte en haut. Voici les moyennes que m'ont données les mensurations pratiquées sur 25 crânes parisiens du musée d'anthropologie :

Au niveau du ptérion, le vaisseau est en moyenne à 5 millimètres en arrière de la suture coronale (minimum 0, maximum 13 millimètres) ; à la partie moyenne, l'artère est à 13 millimètres en arrière de la suture (minimum 5, maximum 20). Plus haut, le vaisseau continue à s'écarter en arrière : il est rare qu'il se rapproche de la suture; je ne l'ai vu qu'une fois passer en avant. Les autres rameaux de la méningée moyenne ont des rapports beaucoup moins fixes que ceux de la branche antérieure, qui sont importants à connaître, car on peut avoir à la rechercher où à l'éviter. Nous verrons plus tard qu'il est possible de déterminer sa position sur le vivant, puisqu'on peut reconnaître la situation de la suture coronale.

Il est à remarquer que ces branches artérielles, étant comprises dans l'épaisseur de la dure-mère, restent béantes à la

1. Région de la fosse temporale où se rencontrent le frontal, le temporal, le pariétal et le sphénoïde.

coupe ; il en résulte que lorsqu'elles sont déchirées, le sang s'écoule jusqu'à ce que l'épanchement soit assez abondant pour devenir un agent efficace de compression. D'autre part, si la déchirure est à ciel ouvert, il est impossible de s'opposer à l'hémorrhagie par la torsion de l'artère, qui ne peut être liée qu'en transfixant la dure-mère avec une aiguille, en faisant passer le fil au-dessous d'elle, ou encore, en découpant de chaque côté la dure-mère sur une petite étendue. — Les artères de la dure-mère étant peu volumineuses et plus nombreuses dans la région pariétale, c'est dans cette région que l'on voit le plus souvent des épanchements sanguins traumatiques qui sont extra-dure-mériens, lorsque l'artère n'a été que perforée en dehors par une esquille, par exemple; et intra-arachnoïdiens, lorsque l'artère a été complètement rompue.

Malgré son peu de vascularité, la dure-mère est susceptible de s'enflammer ; toutefois, la *pachyméningite* affecte ordinairement une forme chronique. La *pachyméningite externe*, est, on peut dire toujours consécutive à une lésion osseuse. La *pachyméningite interne*, au contraire, se développe généralement sous l'influence de maladies générales : rhumatisme, pyrexies ; elle est particulièrement fréquente dans l'alcoolisme, dans la périencéphalite chronique diffuse ; elle est caractérisée, comme l'a montré Virchow par une inflammation chronique de la dure-mère, avec production d'une pseudo-membrane souvent constituée de plusieurs feuillets, entre lesquels il se forme des hémorrhagies qui constituent l'*hématôme de la dure-mère*. Il faut remarquer cependant que l'hématôme peut avoir une autre origine, et qu'il est quelquefois produit par une hémorrhagie primitive résultant d'un traumatisme, de la rupture d'un anévrysme des artères extra-crâniennes, des altérations artérielles des alcooliques ou des vieillards, et qui s'entoure consécutivement d'une néo-membrane. La possibilité de l'enkystement est, du reste, une carac-

téristique des hémorrhagies sus-arachnoïdiennes, et les distingue des hémorrhagies sous-arachnoïdiennes, dans lesquelles le sang mélangé au liquide céphalo-rachidien provoque d'autres réactions.

Les *veines* de la dure-mère crânienne sont deux ordres, les unes solitaires, les autres satellites des artères. La branche principale de la méningée moyenne est accompagnée de deux veines d'un calibre à peu près égal dans toute leur étendue, s'ouvrant en haut dans le sinus longitudinal supérieur, et en bas, dans le plexus ptérygoïdien, ou quelquefois dans le sinus caverneux.

Il existe en outre dans la dure-mère des canaux qui font communiquer les sinus entre eux. On peut en distinguer deux groupes (1) : 1° les petites veines anastomotiques, qui ne sont autres que des veines de la dure-mère ; 2° les grandes veines anastomotiques. Ces dernières sont au nombre de deux principales : *a*, la veine anastomotique antérieure, grande veines cérébrale supérieure de Cruveilhier, veine de Trolard (2) : elle va du sinus longitudinal supérieur au sinus pétreux supérieur ou au sinus caverneux, en suivant à peu près la direction du sillon post-rolandique ; *b*, la grande veine anastomotique postérieure va du sinus longitudinal supérieur au sinus latéral (Ch. Labbé).

Quelques auteurs admettent l'existence de *lymphatiques* dans la dure-mère cérébrale ; mais M. Sappey les nie formellement. C'est là une question très controversée. Tandis que Recklinghausen regarde comme un réseau lymphatique le réseau vasculaire de la dure-mère, Bœhm le considère comme un réseau d'une nature spéciale, communiquant à la fois avec

1. Labbé (Ch.), *Note sur la circulation veineuse du cerveau et sur le mode de développement des corpuscules de Pacchioni* (*Arch. de phys. norm. et path.* 1879, p. 135).

2. P. Trolard, *Recherches sur l'anatomie du système veineux de l'encéphale et du crâne* (Thèse 1868).

la cavité arachnoïdienne et avec les capillaires sanguins de la dure-mère. Pour Axel Key et Retzius, ce réseau serait purement veineux. Enfin J. Michel considère la dure-mère comme constituée de faisceaux de fibrilles conjonctives limitant des fentes tapissées de cellules plates. Ces fentes seraient de véritables canaux lymphatiques communiquant avec la cavité arachnoïdienne; mais s'injectant surtout très facilement par la face externe de la dure-mère : cette disposition pourrait expliquer la fréquence des résorptions purulentes à la suite des lésions osseuses.

Les *nerfs* de la dure-mère (Luschka, Rüdinger, Krause, Alexander) sont peu nombreux et inégalement répartis. M. Sappey en distingue trois groupes : un antérieur, un moyen, un postérieur. Les antérieurs, au nombre de deux, viennent du filet ethmoïdal du rameau nasal de la branche ophthalmique de Willis; ils ne se répandent guère qu'au voisinage de l'apophyse crista-galli. Les moyens, peu considérables, accompagnent la méningée moyenne : quelques-uns ont pénétré avec elle dans le crâne, et proviennent du plexus qui entoure la maxillaire interne; d'autres proviennent du trijumeau. Les postérieurs tirent leur origine de l'ophthalmique de Willis avant son entrée dans l'orbite ; ils se portent en arrière et se distribuent surtout à la tente du cervelet. La présence de ces nerfs suffit à expliquer la sensibilité de certaines régions de la dure-mère, et les mouvements réflexes qui résultent de son excitation (Bochefontaine, Duret).

La membrane fibreuse du cerveau peut être le siège d'un certain nombre de tumeurs. Les kystes dermoïdes y sont exceptionnels; il en est de même des kystes hydatiques. On a déjà rencontré quelquefois des échinococques et des cysticerques. Le fibrome y est relativement fréquent; il occupe généralement la face interne. Le psammome se développe principalement sur la dure-mère pariétale. On y rencontre

également des sarcomes (angiolithiques et névrogliques), et des carcinomes, squirrhes et encéphaloïdes. Ces différentes tumeurs peuvent détruire progressivement les os et les téguments et donner lieu à des productions végétantes et ulcérées qui font saillie à l'extérieur, et connues sous le nom de *fongus de la dure-mère*. Le cancer mélanique n'affecte que secondairement la dure-mère, et il y est tout à fait rare. Bizzozero et Bizzolo (1) considèrent toutes les tumeurs primitives de la dure-mère comme des productions homologues et toujours bénignes.

La *dure-mère rachidienne* se continue en haut avec la dure-mère crânienne, et elle finit en bas à l'extrémité inférieure du canal sacré, où elle se termine en cul-de-sac. Elle constitue un long étui qui enveloppe et protège la moelle épinière. A la partie supérieure, elle adhère intimement au pourtour du trou occipital, au-dessous duquel elle est traversée de chaque côté par l'artère vertébrale. Dans tout le reste de son étendue, elle ne présente aucun rapport direct avec la paroi du canal rachidien, dont elle est séparée par une graisse molle, presque diffluente, et les veines rachidiennes postérieures, qui forment un riche plexus dont la situation nous explique le siège ordinaire de l'*hématorachis extra-méningien*. En avant la surface externe de la dure-mère adhère au grand surtout ligamenteux postérieur par des filaments que ce dernier lui envoie vers sa partie médiane, et qui sont surtout nombreux dans la région lombaire; plus rares, dans la région cervicale, ils n'existent guère dans la région dorsale. Latéralement, la dure-mère fournit aux nerfs rachidiens des gaînes fibreuses qui les

1. Bizzozero et Bizzolo, *Sui tumori primitivi della dura madre* (*Revista de Med. chir. et ter.* 1874, avril).

accompagnent jusqu'à leur sortie du trou de conjugaison.

La dure-mère rachidienne, constituée comme la dure-mère crânienne, par un feutrage de fibres lamineuses auxquelles se mêlent de nombreuses fibres élastiques, est fort peu vasculaire, et serait dépourvue de lymphatiques et de nerfs. Elle constitue un sac résistant, dans lequel la moelle est suspendue et immobilisée en avant et en arrière par des filaments celluleux qui proviennent du feuillet viscéral de l'arachnoïde, et sur les côtés par le ligament dentelé, dépendance de la pie-mère.

La dure-mère forme à la moelle un étui beaucoup trop grand pour la contenir, et le sac fibreux lui-même est hors de proportion avec le canal rachidien beaucoup plus large que lui. Cette largeur en apparence disproportionnée du canal vertébral a pour but de permettre les mouvements de flexion latérale, de flexion antérieure et d'extension du tronc. Toutefois cette disposition a été insuffisante pour empêcher, dans certains cas de flexion exagérée, la rupture par *élongation de la moelle.*

L'axe médullaire se trouve d'ailleurs insuffisamment protégé par ses enveloppes osseuses et fibreuses. Dans sa région cervicale, principalement, la colonne vertébrale, recouverte par des couches musculaires peu épaisses, constituées par des corps vertébraux et des masses latérales peu volumineuses, résiste moins que partout ailleurs à l'action des traumatismes. D'autre part, la disposition des apophyses épineuses, qui sont horizontales et grêles, permet, surtout dans la flexion du cou, le passage d'instruments piquants ou même tranchants qui peuvent atteindre les méninges et la moelle. En outre, en raison de sa constitution même, le rachis est sujet à un certain nombre de lésions traumatiques ou spontanées qui ont un retentissement fatal sur les organes contenus dans sa cavité. C'est ainsi que la moelle est fréquemment atteinte en conséquence de luxations, de fractures directes ou indirectes de la colonne vertébrale. Ajoutons encore que les solutions de conti-

nuité du canal rachidien au niveau des trous de conjugaison et dans les espaces laissés libres par les ligaments, permettent à certaines productions étrangères au rachis de pénétrer dans sa cavité; c'est ainsi que certains myxomes développés aux dépens du périoste des côtes peuvent s'insinuer par les trous de conjugaison et aller comprimer la moelle (1).

Des abcès prévertébraux, et en particulier des abcès rétro-pharyngiens, des névromes développés au niveau des trous de conjugaison peuvent aussi faire irruption dans le canal rachidien. Il arrive enfin que des anévrysmes de l'aorte viennent comprimer la moelle ou s'ouvrir dans le canal rachidien après

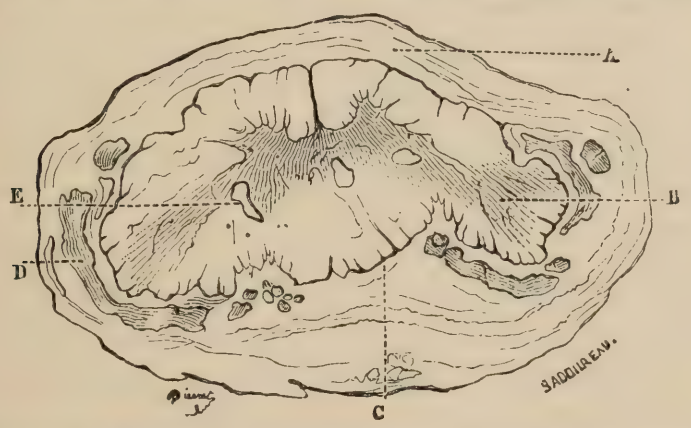

Fig. 1 (Daprès M. Joffroy). *Coupe transversale de la moelle dans un cas de pachyméningite cervicale.* — A. dure-mère épaissie; — B, racines nerveuses traversant les méninges épaissies; — C, pie-mère confondue avec la dure-mère; — D, lésions de la myélite chronique; — E, coupe de deux canaux de formation nouvelle creusés dans la substance grise.

avoir provoqué une ostéite raréfiante spéciale qui fait disparaître les corps des vertèbres.

Quant aux affections du rachis lui-même, elles sont plus intéressantes encore à signaler en raison de leurs complications spinales plus fréquentes. Nous n'insisterons pas sur les kystes hydatiques, sur les enchondromes, sur les arthrites déformantes qui déterminent quelquefois des exostoses intra-rachidiennes Nous rappellerons que le cancer secondaire

1. Féré et Laurand, *Bull. Soc anat.*, 1879, p. 606.

des vertèbres détermine souvent par compression non pas de la moelle elle-même, mais des racines nerveuses, tantôt une paraplégie spéciale *paraplégie douloureuse des cancéreux* (Cazalis), ou des *sciatiques doubles* et d'une intensité particulière (1). Enfin les diverses lésions du rachis qui se trouvent groupées sous le nom de *mal vertébral*, ou de *mal de Pott*, sont susceptibles de retentir sur la dure-mère et sur la moelle. Pendant longtemps, on a cru que les phénomènes spinaux n'existaient qu'en raison de la déviation rachidienne ; cependant, on avait remarqué que ces déviations externes ne s'accompagnaient d'aucun trouble moteur, tandis que des symptômes spinaux très graves coïncidaient avec des lésions rachidiennes sans aucune déviation. La pathogénie de ces troubles n'est bien connue que depuis les travaux de MM. Charcot et Michaud, qui nous ont appris que, quelle que soit la lésion primitive, lorsque le pus caséeux arrive au contact de la dure-mère, il détermine une *pachyméningite externe*, ou même une une *pachyméningite interne* et des adhérences de toutes les membranes de la moelle (*Fig.* 1). Quand l'inflammation atteint toutes les couches de la dure-mère, celle-ci s'épaissit, à tel point que la moelle paraît triplée, quadruplée de volume, de telle sorte qu'on a pu croire autrefois à une *hypertrophie de la moelle ;* en outre, la coupe de la membrane épaissie prend un aspect blanchâtre caséeux (pachyméningite caséeuse). Enfin, les méninges finissent par adhérer à la moelle dont le tissu conjonctif s'enflamme chroniquement; et il en résulte une myélite transverse à forme spéciale. La *pachyméningite hypertrophique* (Charcot et Joffroy) (2) occupe généralement la région cervicale ; mais on peut la rencontrer dans d'autres régions (Rendu (3), Troisier et Lordereau).

1. Charcot (J.-M), *Leçons sur les maladies du système nerveux*, t. III.
2. Joffroy, A. *De la pochyméningite cervicale hyrertrophique*, m. 1873.
3. Rendu, *Pachyméningite spinale antérieure comprimant le renflement lombaire*, etc. (*Bull. Soc. anat.* 1874, p. 605).

La dure-mère spinale d'ailleurs est susceptible de s'enflammer chroniquement, tout comme la dure-mère crânienne, dans les mêmes conditions étiologiques, et, en particulier, chez les alcooliques et les paralytiques généraux.

Les *artères* de la dure-mère rachidienne proviennent des vertébrales, des intercostales, des lombaires et des sacrées latérales. Les *veines*, au nombre de deux pour chaque artère, suivent le même trajet.

D'après M. Sappey, la dure-mère rachidieune ne contiendrait pas de vaisseaux lymphatiques. Purkinje, Sappey, Kölliker n'y ont pas trouvé de nerfs; mais Rüdinger en aurait découvert, les uns suivant la direction des vaisseaux artériels, les autres suivant un trajet indépendant.

Outre les gommes et les tumeurs tuberculeuses, on peut rencontrer dans la dure-mère crânienne des psammomes, des myxomes.

§ II. — *Arachnoïde.*

L'*arachnoïde* est interposée à la dure-mère qui est en dehors et à la pie-mère, qui est en dedans. Il n'y a aucune raison importante pour la considérer isolément dans le crâne et dans les rachis. C'est une membrane séreuse à laquelle on décrit un feuillet externe ou pariétal et un feuillet interne ou viscéral : la continuité de ces feuillets s'établit au niveau des racines nerveuses, des vaisseaux et des ligaments dentelés. On a pu croire que le feuillet externe était réduit à un revêtement épithélial; mais Robin et Cadiat ont montré qu'il existe un feuillet propre, distinct par la structure de la dure-mère à laquelle il est accolé, et formé d'un entrecroisement de fibres lamineuses avec des fibres élastiques ramifiées et anastomosées qui constituent une couche distincte du tissu

fibreux de la dure-mère qu'elle recouvre. L'existence de cette couche n'est pas sans importance, au point de vne de la pathologie, car on est en droit de se demander si l'inflammation chronique, décrite sous le nom de pachyméningite interne, ne se développe pas dans cette couche, si ce n'est pas une *arachnitis pariétale*. Cette interprétation est d'autant plus vraisemblable, que cette pachyméningite se développe dans les mêmes conditions étiologiques que l'arachnitis viscérale chronique, et que les deux inflammations coïncident fréquemment.

Le feuillet interne ou viscéral de l'arachnoïde constitue une membrane mince et transparente, qui se distingue du feuillet homologue des autres séreuses en ce qu'il n'adhère point directement aux parties qu'il recouvre. Sa face profonde est seulement unie à la pie-mère par de minces filaments conjonctifs.

C'est ainsi que sur les hémisphères cérébraux, il passe comme un pont d'un circonvolution à l'autre, sans se réfléchir dans le sillon, et laisse ainsi des espaces libres pour le liquide céphalo-rachidien. Il ne s'enfonce pas, comme la pie-mère, dans toutes les anfractuosités de l'encéphale, il passe directement du cerveau sur le cervelet, sans pénétrer dans la fente de Bichat, et en formant, à ce niveau, le confluent *postéro-supérieur*. Il passe du cervelet sur la bulbe, en voilant l'entrée du quatrième ventricule et en formant, à ce niveau, un vaste espace sous-arachnoïdien connu sous le nom de *confluent postérieur*. Il en est de même au niveau de la scissure de Sylvius, où existe, de chaque côté, un *confluent latéral*, et dans l'espace interpédonculaire, où se trouve le *confluent central*. Il existe à la partie antérieure du corps calleux un autre confluent, dit *confluent antéro-supérieur*, beaucoup moins important. Dans tous les autres points du cerveau, l'arachnoïde est reliée à la pie-mère par des filaments entre lesquels circule le liquide céphalo-rachidien. Si on considère que les adhérences filamenteuses qui unissent la pie-mère à

l'arachnoïde sont encore plus lâches dans la région spinale que dans la région crânienne ; si on remarque, en outre, que l'arachnoïde spinale constitue un fourreau séreux à peu près aussi large que le sac fibreux constitué par la dure-mère, on comprendra que la moelle est complètement immergée dans le liquide sous-arachnoïdien qui constitue pour elle un organe de protection des plus remarquables.

Au niveau des racines nerveuses, l'arachnoïde présente des dispositions qui offrent un intérêt pratique, et qui ont été bien étudiées par M. Farabeuf (1). Lorsqu'on examine le cerveau reposant sur sa convexité, et que, sur sa base, on soulève par insufflation la séreuse viscérale, on voit que les nerfs sont, dans la première partie de leur parcours, intimement unis à la pie-mère et situés sous l'arachnoïde, qui ne leur fournit qu'une très courte gaîne, au moment où ils s'engagent dans l'orifice de la dure-mère : il n'y a qu'une très légère invagination de la séreuse dans le conduit ostéo-fibreux de chaque nerf. Il y a pourtant une exception pour le nerf acoustique et le facial : le conduit auditif interne est trop large pour les contenir et l'arachnoïde forme à ces nerfs un manchon de plusieurs millimètres ; et, au niveau où elle se réfléchit, la séreuse, au lieu d'être lâchement unie au cordon nerveux, y adhère fortement ainsi qu'à la dure-mère. L'acoustique et le facial sont donc accompagnés d'un manchon séreux, contenant entre ses deux feuillets, une certaine quantité de liquide céphalo-rachidien continu avec la grande cavité sous-arachnoïdienne. C'est par la déchirure de ce manchon séreux que l'on explique l'écoulement par l'oreille, dans les fractures transversales du rocher, de ce liquide séreux, dont l'analyse chimique montre l'analogie avec le liquide sous-arachnoïdien; mais il faut reconnaître que c'est la plupart du temps en vain que l'on a

1 . Farabeuf, *Des membranes séreuses* (Th. agr. 1875).

recherché cette rupture dans les autopsies. Du reste, le liquide sous-arachnoïdien s'écoule aussi, quelquefois à la suite des fractures de l'éthmoïde, et l'ouverture de la membrane n'est pas plus facile à trouver. D'après Axel Key et Retzius, des gaînes arachnoïdiennes accompagneraient les racines nerveuses jusqu'aux ganglions spinaux et même les nerfs phériphériques jusqu'à leur extrémité : tous ces cordons seraient contenus dans une cavité unique, limitée par une gaine conjonctive, tapissée à son intérieur par un épithélium plat, à cellules polygonales. L'épithélium de l'arachnoïde est, en effet, comme celui de toutes les séreuses, un épithélium pavimenteux.

L'arachnoïde viscérale constitue une membrane mince et extensible; aussi lorsque la paroi osseuse et la dure-mère, ont été rompues, se laisse-t-elle distendre. C'est elle qui forme la paroi de la méningocèle traumatique.

Elle est constituée par des faisceaux conjonctifs entrecroisés et quelques fibres élastiques fines. D'après M. Sappey, il n'existerait dans l'arachnoïde, ni artères, ni veines, ni lymphatiques, ni nerfs. Cependant Axel Key admet que les franges arachnoïdiennes sont en connexion avec les lymphatiques de la dure-mère, et jouent un rôle important dans la propagation de certains néoplasmes. D'autre part, Bourgery, Luschka, Benedikt auraient observé des nerfs dans l'arachnoïde.

On peut dire que l'arachnoïde n'a pas une pathologie qui lui soit propre. C'est tout a fait théoriquement qu'on a pu décrire autrefois une arachnitis aiguë. Si chez les alcooliques la séreuse encéphalo-médullaire peut s'enflammer chroniquement, elle n'est pas seule atteinte. Dans la méningite aiguë, c'est surtout le tissu conjonctif sous-arachnoïdien qui est atteint, et tandis que dans la méningite franche, l'exsudat siège surtout à la convexité, c'est surtout à la base de l'encéphale qu'on le trouve

dans la méningite tuberculeuse. Cette localisation à la base n'est toutefois pas exclusive, et chez l'adulte en particulier, il arrive souvent qu'on la trouve confinée sous formes de plaques dans la région des centres moteurs, où elle détermine des foyers de méningo-encéphalite corticale (1) susceptibles de déterminer des convulsions ou des paralysies, qui peuvent encore être déterminés par de petits foyers de ramollissement ou d'hémorrhagie capillaire reconnaissant pour cause une compression de vaisseaux qui se rendent aux masses centrales par les formations néoplasiques (2).

On observe assez souvent sur l'arachnoïde spinale des plaques blanches nacrées, quelquefois très petites et n'ayant que 1 ou 2 millimètres de diamètre, d'autres fois dépassant un demi-centimètre carré, à limites irrégulièrement dentelées, de consistance cartilagineuses ou osseuses. Elles sont constitués par du tissu conjonctif offrant une disposition analogue à celles des plaques fibreuses de la rate ; plus tard il s'y développe du tissu osseux vrai, et elles représentent de véritables ostéomes hétéroplasiques. Elles sont plus fréquentes sur la partie postérieure de la moelle, comme l'avait déjà remarqué Sabatier, qui paraît avoir décrit le premier ces lésions (3) ; et elles prédomnent en général dans la région dorso-lombaire, mais on peut les rencontrer sur toute l'étendue de la moelle, et sur ses deux faces. Sur l'arachnoïde cérébrale, elles sont beaucoup plus rares, cependant nous les avons vus former un pavage presque continu sur les hémisphères d'un cerveau de vieillard. Ces plaques fibreuses ou osseuses se rencontrent en effet de préférence

1. Landouzy (L.), *Contribution à l'étude des convulsions et paralysies liée aux méningo-encéphalites fronto-pariétales* (Th. 1876). — Chantemesse, *Etude sur la méningite tuerculeuse de l'adulte, les formes anormales en particulier* (Th. 1884).

2. Rendu (H.), *Recherches cliniques et anatomiques sur les paralysies liées à la méningite tuberculeuse* (Th., 1873).

3. Lobstein, *C. R. à la Faculté de médecine de Strasbourg sur l'état actuel de son Muséum anatomique* (Strasb., 1820, p. 34).

à un âge avancé; mais Tamburini affirme leur fréquence à l'âge adulte chez des paralytiques généraux (1); nous en avons trouvé de très nombreuses sur la partie postérieure de la moelle, exclusivement chez un homme de trente cinq ans, qui était atteint d'une sclérose fasciculée postérieure avec fausses membranes méningées. Cette circonstance semble bien indiquer une origine inflammatoire; pourtant, en général, la plaque repose sur une arachnoïde transparente alentour. Rien n'autoriseà attribuer à ces plaques un trouble fonctionnel quelconque comme M. Tamburini tend à le croire, avec MM. Jaccoud et Chvostek.

§ 3. — *Pie-mère.*

La *pie-mère*, l'enveloppe la plus profonde des centres encéphalo-médullaires, et qui leur est immédiatement appliquée, est constituée par une trame lâche et ténue de tissu conjonctif, soutenant un réseau d'artérioles et de veinules. La pie-mère cérébrale et la pie-mère médullaire offrent d'ailleurs une différence trés importante dans la proportion de leurs éléments conjonctifs et vasculaires : tandis que la pie-mère cérébrale est presque exclusivement constituée d'un lacis de vaisseaux, dans la pie-mère spinale l'élément conjonctif est prédominant; tandis que la pie-mère cérébrale envoie surtout dans le cerveau des prolongements vasculaires, la pie-mère spinale envoie dans la moelle de nombreux prolongements fibreux, dont l'inflammation chronique paraît jouer un rôle important dans l'évolution des scléroses systématiques et combinées de la moelle. Il existe encore une autre différence entre les deux portions cérébrale et spinale : dans la première, la face externe

1. Tamburini, *Nuove osservi di osteomi d'ell aracnoïde spinale nella paralysi progressiva* (*Rev. sper. de Freniatria*, 1877, Fasc. 1).

de la pie-mère adhère au feuillet profond de l'arachnoïde par des prolongements plus ou moins lâches qui constituent le tissu sous-arachnoidien; dans la seconde, au contraire, les deux membranes n'ont aucune connexion, et sont séparées par le liquide céphalo-rachidien, qui pénètre du reste dans les espaces celluleux du tissu sous-arachnoïdien de la région encéphalique. Il existe donc entre l'arachnoïde et la pie-mère une cavité, d'autant plus comparable aux séreuses que Axel Key et Retzius y ont rencontré un revêtement éphithélial à cellules plates qui offrent plusieurs couches dans la région rachidienne.

Sur les hémisphères cérébraux, la pie-mère s'enfonce dans les sillons qui séparent les circonvolutions ; mais tandis que la plupart des auteurs admettent qu'il s'agit d'une réflexion totale dans le sillon ou la pie-mère enverrait deux feuillets adossés, Batty Tuke a soutenu que la pie-mère passe d'une circonvolution à l'autre et n'envoie dans le sillon intermédiaire qu'un prolongement simple pour soutenir les vaisseaux.

Dans la région spinale, la pie-mère envoie des prolongements, qui soulevant le feuillet viscérale et l'arachnoïde, vont se fixer à la face profonde de la dure-mère. Ces prolongements sont filamenteux et irréguliers comme ceux qui sont situées en avant et en arrière de la moelle, où ils présentent une forme fixe et une situation constante comme les ligaments dentelés et le ligament coccygien.

Les *ligaments dentelés* situés longitudinalement de chaque côté de la moelle, sont constitués par une série de 18 à 20 festons triangulaires, dont le sommet s'insère à la dure-mère, et dont la base adhère à la pie-mère, et répond aux faces latérales de la moelle, entre les racines antérieures et les racines postérieures. C'est au niveau de ces racines que les angles basilaires des ligaments triangulaires sont en continuité, de telle sorte que deux ligaments voisins formant une concavité externe cor-

respondent à l'émergence de chaque racine. Le *ligament coccygien* n'est pas seulement constitué par la terminaison du canal pie-mérien ; il renferme encore le *filum terminale* formé d'une couche mince de substance grise nerveuse limitant un canal très irrégulier.

La pie-mère envoie des prolongements dans les ventricules du cerveau : nous aurons occasion de revenir sur leur étude. D'autre part, elle enveloppe l'origine des nerfs, tant crâniens que rachidiens ; elle leur forme une gaîne conjonctive qui les accompagne jusqu'à leur terminaison et qui constitue le *névrilemme*.

La face interne de la pie-mère adhère au cerveau par les veinules qu'elle en reçoit et par les artérioles qu'elle y envoie, entourées d'une couche conjonctive plus ou moins lâche. Cette adhérence est très intime chez les jeunes sujets ; chez les vieillards, au contraire, la pie-mère se laisse très facilement détacher des circonvolutions cérébrales. Dans la périencéphalite chronique diffuse, les travées fibreuses sont épaissies, la pie-mère happe au cerveau, ou même lui adhère si complètement qu'il est impossible de l'enlever sans détacher une couche plus ou moins épaisse de substance cérébrale, quelquefois toute l'épaisseur de la substance grise.

Dans sa partie spinale, la pie-mère envoie par sa face interne des prolongements multiples au cordon médullaire. Les deux principaux sont : 1° le prolongement médian postérieur, constitué par un seul feuillet qui s'enfonce profondément jusqu'à la commissure grise ; 2° le prolongement médian antérieur est constitué par une véritable réflexion de la pie-mère ; il est formé par conséquent de deux feuillets qui se réunissent au-devant de la commissure blanche. Outre ces prolongements, la pie-mère envoie entre les faisceaux des cordons blancs des travées conjonctives dont l'inflammation chronique et l'épaississement constituent la substratum anato-

mique des scléroses systématiques, diffuses ou disséminées.

La pie-mère en effet est essentiellement constituée par des éléments conjonctifs qui ont une prédominance très marquée dans sa partie médullaire. Elle se distingue de l'arachnoïde par l'absence à peu près complète d'éléments élastiques, et par une grande quantité d'éléments cellulaires. La pie-mère cérébrale est une membrane extrêmement vasculaire. Tandis que la pie-mère spinale joue le rôle d'un organe de contention et de groupement des éléments nerveux, la pie-mère encéphalique concourt surtout à la nutrition de l'organe, et elle sert de support aux vaisseaux de l'écorce.

Outre les vaisseaux sanguins, la pie-mère contiendrait d'après Fohmann un grand nombre de vaisseaux lymphatiques, dont M. Sappey nie l'existence.

La pie-mère contient un grand nombre de nerfs décrits par Purkinje et Krause, fournis surtout par le système sympathique, et particulièrement destinés aux vaisseaux. Dans la région encéphalique, ces nerfs, qui suivent pour la plupart le trajet des artères, proviennent du plexus carotidien.

En raison de sa vascularité, la pie-mère cérébrale offre fréquemment des phénomènes d'anémie ou de congestion, susceptibles de déterminer des troubles fonctionnels plus ou moins importants. La congestion active constitue le premier stade des processus inflammatoires ; la congestion passive, pour peu qu'elle soit durable, détermine de l'œdème du cerveau et un certain degré d'hydrocéphalie.

Les inflammations de la pie-mère se présentent sous la forme aiguë ou sous la forme chronique : 1° la *lepto-méningite aiguë* franche peut être traumatique ou spontanée ; elle se produit quelquefois d'une manière épidémique, et offre alors la forme cérébro-spinale : on trouve dans l'espace sous-arachnoïdien un exsudat séro-fibrineux prédominant au niveau des confluents

et sur le trajet des vaisseaux ; l'arachnoïde adhère à la pie-mère et est affectée dans les mêmes régions.

La *lepto-méningite chronique* simple se présente sous forme d'épaississements, de plaques nacrées, qui peuvent occuper toutes les parties de la pie-mère, déterminant des phénomènes de compression lorsqu'elle siège au niveau des racines des nerfs, ou des troubles vasculaires lorsqu'elle siège sur les vaisseaux. La *lepto-méningite spécifique* peut résulter de l'infection générale dans certaines maladies épidémiques ; elle se présente surtout à l'état subaigu ou chronique dans la syphilis et la tuberculose ; la lepto-méningite syphilitique se montre sous la forme gommeuse et sous la forme scléreuse (Fournier), dans laquelle les lésions artérielles amènent fréquemment des ramollissements par thrombose. La lepto-méningite tuberculeuse se présente sous forme d'infiltration, de nodules embryonnaires et sous la forme de tumeurs ; l'artérite spécifique peut, comme dans la méningite syphilitique, amener des ramollissements par thrombose ; mais tandis que dans la première, les productions gommeuses ne s'accompagnent d'aucune accumulation de liquide, l'œdème et l'augmentation du liquide céphalo-rachidien est la règle dans la méningite tuberculeuse.

La lepto-méningite tient une place importante parmi les lésions de la paralysie générale ; et, d'autre part, certaines lepto-méningites diathésiques sont capables de déterminer des complexus symptomatiques très analogues à celui de la paralysie générale, la lepto-méningite syphilitique scléreuse en particulier.

Notons enfin qu'en raison de la continuité du tissu la membrane interne du cerveau offre en général des lésions analogues à celles de la pie-mère.

La pie-mère ne contient point de graisse à l'état normal ;

cependant Virchow dit qu'on en observe quelquefois des dépôts sur le raphé du corps calleux et de la voûte à trois piliers; Parrot a signalé l'exagération de cette disposition et la production d'un lipome diffus sur le corps calleux. Le plus souvent les lipomes de la pie-mère se développent à la base du cerveau vers le chiasma et les tubercules mamillaires (Meckel, Virchow, Chiari, Féré); ces tumeurs sont d'ailleurs en général d'un petit volume; en général ils sont gros comme des pois. Dans le canal rachidien, on observe quelquefois des productions graisseuses sous-arachnoïdiennes adhérentes à la pie-mère et qui affectent en général la forme diffuse.

La pie-mère donne quelquefois naissance à des tumeurs épithéliales (épithéliomes pavimenteux et épithéliomes papillaires) : le cholestéatome, qui se développe particulièrement à la base de l'encéphale sous forme de tumeurs conglomérées, est une variété d'épithéliome infiltré de cristaux de cholestérine qui lui donnent son aspect nacré caractéristique.

§ 4. — *Liquide céphalo-rachidien.*

Nous avons dit que la pie-mère était complètement séparée de l'arachnoïde dans la région rachidienne, et qu'elle ne lui était reliée dans la région encéphalique que par des travées conjonctives très ténues. Il existe donc entre ces deux membranes un espace qui a reçu le nom d'*espace sous-arachnoïdien*, et qui constitue un véritable sac rappelant les cavités séreuses; il serait même revêtu, d'après Axel Key et Retzius, d'un revêtement épithélial. Cette cavité diffère de la cavité arachnoïdienne en ce qu'elle contient un liquide particulier, le liquide céphalo-rachidien. Observé par Haller et Cotugno, le *liquide céphalo-rachidien* ou cérébro-spinal n'avait plus

guère fixé l'attention des anatomistes et des physiologistes jusqu'à Magendie, qui l'étudia à nouveau. Magendie s'était tout d'abord trompé sur le véritable siège de ce liquide, et l'avait placé dans la cavité arachnoïdienne ; mais de nouvelles recherches lui montrèrent bientôt qu'il remplit l'espace sous-arachnoïdien, aussi bien dans la région médullaire que dans la région cérébrale.

Ce liquide issu par transsudation des dernières ramifications

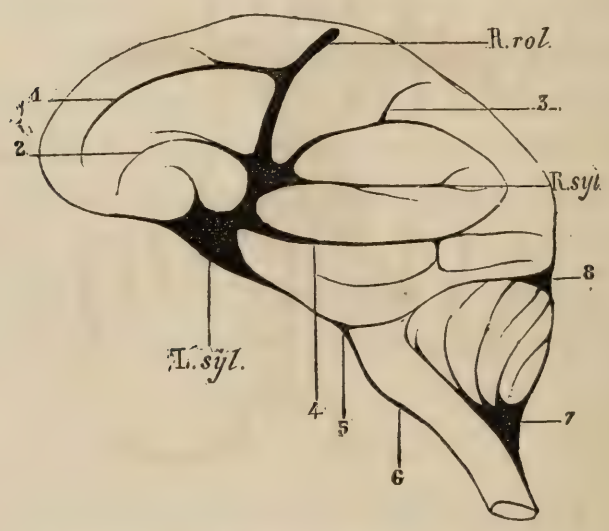

Fig. 2 (d'après H. Duret). — *Flumina de la face externe des hémisphères cérébraux*. — *R. Rol.*, flumen rolandien ; — *R. syl.*, flumen sylvien ; — *L. syl.*, lac sylvien ; — 1, 2, 3, 4, rivi des flumina ; — 5, 6, canal basilaire ; — 7, lac cérébelleux inférieur ; — 8, lac cérébelleux supérieur.

artérielles, a ses sources dans les parties les plus profondes des centres nerveux, dans les gaînes périvasculaires, qui communiquent avec les aréoles de la pie-mère. Dans la région spinale, il distend l'espace sous-arachnoïdien, qui offre, comme nous l'avons dit, une capacité disproportionnée avec le volume de la moelle épinière. Dans la région cérébrale, il se rassemble dans les sillons tertiaires, secondaires et primaires qui séparent les circonvolutions en formant des *rivuli*, des *rivi*, des *flu-*

mina (Duret) (1). Ces flumina vont se jeter dans les confluents ou *lacs* (Duret) : *lac calleux*, *lacs sylviens*, *lac central* (espace sous-arachnoïdien antérieur de Magendie), communiquant par un canal péripédonculaire avec le lac cérébelleux supérieur ; le collet du bulbe est entouré par des canaux basilaires et ver-

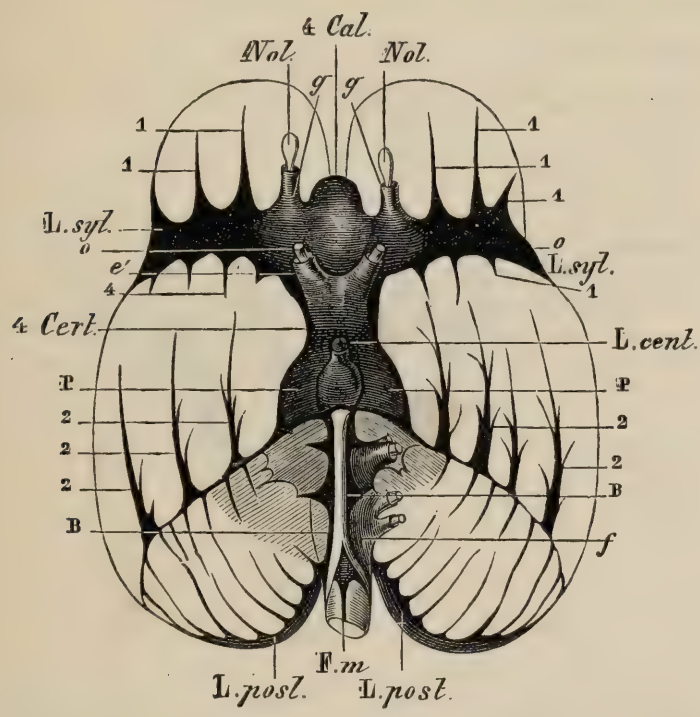

Fig. 3 (d'après M. H. Duret). — *Lacs arachnoïdiens et flumina de la base du cerveau.* — *L. cent.*, lac central ; — *L. cal.*, lac calleux, — *L. syl.*, lac sylvien ; — P. P, canaux péripédonculaires ; — B. B, canaux basilaires ; — *F. m.*, canal médullaire antérieur ; — *L. post.*, lacs postérieurs ; — *Nol.*, nerfs olfactifs ; — O, nerf optique ; *g e f*, canaux arachnoïdiens accompagnant les nerfs encéphaliques ; — 1,1, 2,2. flumina de la base du cerveau.

tébraux, engaînant les artères. On accepte généralement que le liquide céphalo-rachidien communique avec le liquide contenu dans les cavités ventriculaires par un orifice connu sous le nom de *trou de Magendie*. Cet orifice serait limité en avant par la base du *calamus scriptorius*, en arrière par le

1. H. Duret. *Études expérimentales et cliniques sur les traumatismes cérébraux* (1878).

vermis inferior du cervelet, latéralement par les plexus choroïdes du quatrième ventricule et par les amygdales ;il formerait une fente losangique ou irrégulièrement circulaire. M. Duret, qui admet cette communication, en a donné une figure que nous reproduisons :

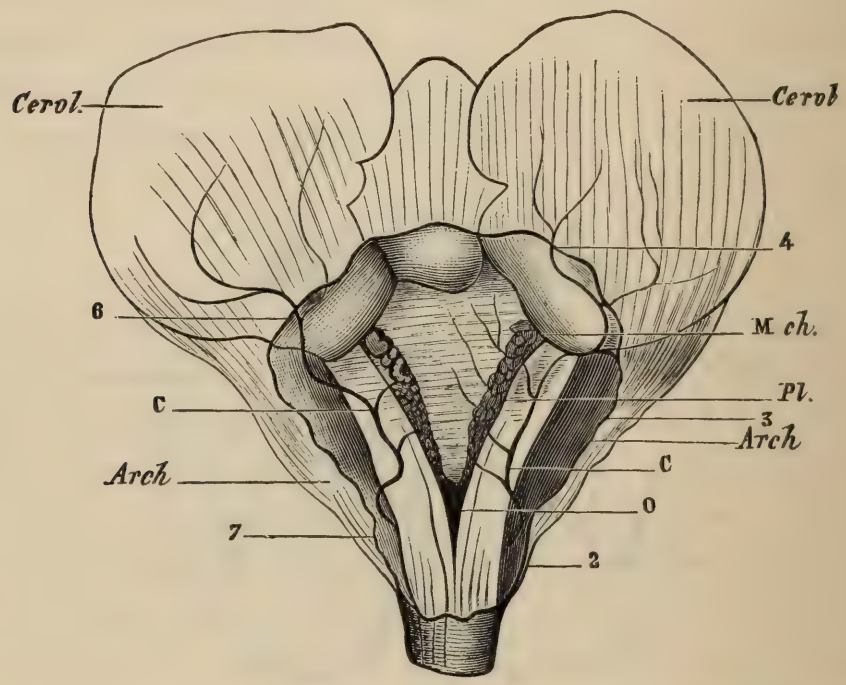

Fig. 4 (d'après M. Duret). — *Trou de Magendie.* — *Cervl*, hémisphère cérébelleux ; — CC, corps rectiformes ; — M. C, membrane choroïdienne ; — Pl., Plexus choroïdes. — O, trou de Magendie ; — *Arch.*, lac cérébelleux postérieur dont la paroi arachnoïdienne a été réséquée ; — 2, 3, 4, 5, 6, 7, bords de l'ouverture artificielle faite à la paroi arachnoïdienne du lac cérébelleux postérieur.

Il faut noter toutefois que cet orifice manque souvent, que jamais il ne présente une forme régulière et uniforme ; aussi, pensons-nous avec Cruveilhier qu'il est artificiel et produit par une déchirure accidentelle.

Le liquide céphalo-rachidien est un liquide transparent, incolore ou très légèrement teinté en jaune citrin. Sa densité, qui varie de 1008 à 1020, est inférieure, par conséquent, à

celle du sérum du sang. Sa quantité a été évaluée à 60, 100, 150 grammes; elle augmenterait chez les vieillards et atteindrait 350 à 400 grammes, si l'on comprend dans ce chiffre le poids du liquide ventriculaire. Il contient beaucoup plus d'eau que le sérum, soixante fois moins d'albumine, seulement des traces de sucre, et une fois plus de chlorure de sodium que le plasma. Ces caractères permettent quelquefois de reconnaître l'origine du liquide qui s'écoule à la suite de certains traumatismes du crâne (Laugier), et en particulier à la suite des fractures de la lame criblée de l'éthmoïde, et des fractures perpendiculaires au grand axe du rocher.

Le liquide céphalo-rachidien possède dans l'intérieur du crâne une tension supérieure à la tension atmosphérique ; aussi, lorsqu'il existe une solution de continuité des os du crâne et de la dure-mère, l'arachnoïde repoussée par le liquide vient-elle faire saillie sous les téguments et constituer une méningocèle traumatique ; et d'autre part, le liquide s'écoule lorsqu'à travers une ouverture du crâne on a incisé l'arachnoïde. Cette tension est sous la dépendance de la tension artérielle, car elle tombe à zéro si on coupe les carotides (Duret).

Le liquide céphalo-rachidien est animé d'oscillations, en rapport avec les mouvements d'expansion du cerveau, produits eux-mêmes par les ondées artérielles, et exagérées pendant l'expiration. Malgré la rigidité du crâne, les changements de volume de l'encéphale seraient rendus possibles par l'extensibilité des parois du canal rachidien, dans lequel le liquide refluerait à chaque systole cardiaque, à chaque inspiration ; ces oscillations d'origine cardiaque et respiratoire sont synchrones dans les cavités crânienne et rachidienne (1). Il est remarquable que ces oscillations admises par les physiologistes ne s'observent guère dans la poche du *spina-bifida*.

1. Salathé, *Recherches sur les mouvements du cerveau et sur le mécanisme de la circulation des centres nerveux* (Th. 1877).

Cruveilhier compare le rôle du liquide céphalo-rachidien vis-à-vis des centres nerveux à celui du liquide amniotique vis-à-vis du fœtus ; ce serait un organe de protection. D'autre part Foltz, remarquant que ces mêmes centres, baignant dans le liquide, perdent une quantité considérable de leur poids, lui fait jouer le rôle de *ligament suspenseur du cerveau*. Fonsagrives attribue le mal de mer à une vicieuse répartition de ce liquide. Toutefois, il faut reconnaître que les expériences de Longet ont montré que si l'on fait abstraction des effets immédiats du traumatisme, et de ceux qui résultent de la section des muscles de la nuque, la soustraction du liquide céphalo-rachidien n'est suivie chez les chiens d'aucun trouble important. La même absence d'accidents a été remarquée chez un malade de Jobert, qui perdait son liquide rachidien, à la suite d'un traumatisme de la région cervicale : un malade de M. Tillaux (1), en perdait plus de deux cents grammes par jour sans aucun inconvénient. Ce dernier fait montre encore mieux que les expériences avec quelle rapidité le liquide céphalo-rachidien se reproduit.

Le liquide céphalo-rachidien n'a pas de pathologie propre : il est difficile de dire quel rôle il joue dans la production de l'hydrocéphalie : l'exagération de sa quantité est-elle cause ou conséquence ?

M. Duret, dans le remarquable travail que nous avons déjà cité lui fait jouer un rôle important dans le mécanisme des traumatismes cérébraux. En raison de l'élasticité du crâne, au moment d'un choc, il se forme, au niveau du point percuté, un cône de dépression, et à l'extrémité opposée de l'axe de percussion un cône de soulèvement immédiatement rempli par les liquides cérébraux. Mais à l'instant précis où se forme le cône de soulèvement, il y a une tendance au vide qui suffit pour provoquer quelques ruptures vasculaires. Quel que soit d'ailleurs

1. Tillaux, *Traité d'anatomie topographique*, 2e éd., 1879, p. 52.

le point percuté, le liquide céphalo-rachidien, sous l'influence de la pression, reflue sur tous les points dans les gaînes lymphatiques où il produit des ruptures de petits vaisseaux qui sablent la substance cérébrale. Aussi, les effets de la pression

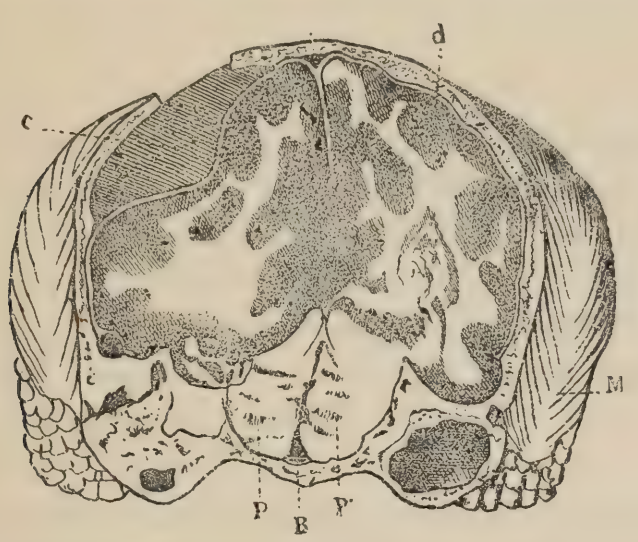

Fig. 5 (d'après Pagenstecher). — *Compression exercée à la surface du cerveau d'un chien*, par une injection de 3 centim. cubes 2 de cire, entre la dure-mère et les os. — C, caillot de cire comprimant; — PP, déformation de la protubérance par le corps comprimant; — B, aplatissement de l'artère basilaire; — M, muscle temporal; — D, dure-mère.

peuvent se faire sentir partout; mais c'est dans la région diamétralement opposée au point d'application du choc qu'ils sont le plus marqués. En outre, il est un point sur lequel l'action de la pression se manifeste presque constamment, quel que soit le siège et la direction du traumatisme : c'est le plancher du quatrième ventricule ; cela s'explique tout-à-fait d'après M. Duret, par ce fait que quand les ventricules cérébraux sont comprimés au moment du choc, le liquide ne peut s'échapper que par l'aqueduc de Sylvius qui dirige le *choc céphalo-rachidien* sur le ventricule bulbaire. M. Tilanus, qui a étudié à nouveau cette question (1), reconnaît que le choc céphalo-rachidien peut jouer un certain rôle dans la production des symp-

1. C.-B. Tilanus, *Jets over commotio cerebri* (Amsterdam, 1883).

tômes de la commotion cérébrale ; mais il fait remarquer que ces symptômes peuvent se présenter sans qu'on trouve de lésions du côté du quatrième ventricule, et doivent être attribués surtout à l'attrition directe de l'encéphale.

CHAPITRE II

CONFIGURATION EXTÉRIEURE DE L'ENCÉPHALE

L'*encéphale* comprend toutes les parties des centres nerveux qui sont renfermées dans la cavité crânienne ; le cerveau proprement dit, l'isthme de l'encéphale, le cervelet et le bulbe.

Le poids moyen de l'encéphale est d'environ 1520 grammes chez l'homme, dont 180 pour le cervelet, et de 1230 chez la femme dont 150 pour le cervelet.

La forme générale de l'encéphale échappe à toute comparaison. La face supérieure est hémisphérique : en arrière, on remarque une fente angulaire à sommet médian et supérieur qui sépare le cerveau du cervelet et contient la tente du cervelet. Du sommet de cette fente part une autre fente longitudinale et médiane, qui constitue la scissure interhémisphérique ; cette scissure sépare les deux hémisphères, reliés cependant par une commissure volumineuse, le corps calleux.

La face inférieure de l'encéphale est moulée sur les trois étages de la base du crâne. On y voit d'avant en arrière la partie antérieure de la scissure interhémisphérique, au fond de laquelle se cache le bec du corps calleux. Latéralement on rencontre deux scissures symétriques qui se dirigent en dehors en haut et en arrière : ce sont les scissures de Sylvius. En avant de ces scissures, on voit de chaque côté le lobule orbitaire qui, vers la ligne médiane, s'enfonce dans la fossette ethmoïdale en formant une saillie allongée qui, chez les singes, constitue le bec de l'encéphale. C'est cette partie qui se trouve

atteinte dans les fractures de la lame criblée de l'ethmoïde. Tout près de la ligne médiane, on aperçoit, accolé au lobe orbitaire, et dans un sillon spécial, le nerf olfactif, constitué par une bande prismatique qui, née de la fosse sylvienne par trois

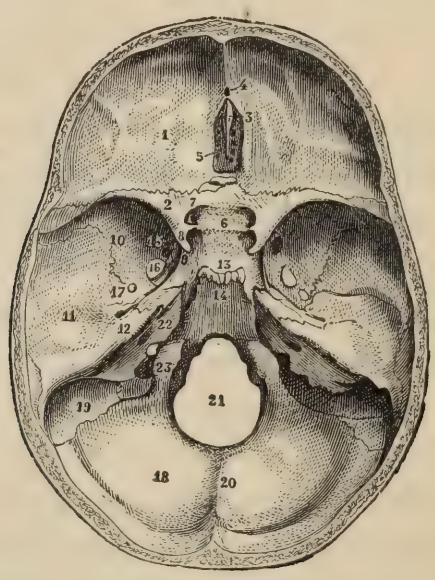

Fig. 6 (d'après M. Sappey). *Face inférieure de la cavité crânienne.* — Surface orbitaire ; — 2, petite aile du sphénoïde ; — 3, apophyse crista-galli ; — 4, trou borgne ; — 5, lame criblée de l'ethmoïde ; — 6, face supérieure du sphénoïde ; — 7, trou optique ; — 8, apophyse clinoïde antérieure ; — 9, trou déchiré antérieur ; — 10, fosse sphénoïdale ; — 11, rocher ; — 12, selle turcique ; — 14, apophyse basilaire ; — 15, trou grand rond ; — 16, trou ovale ; — trou petit rond ; — 18, fosse occipitale ; — 19, empreinte du sinus latéral ; — 20, crête occipitale interne ; — 21, trou occipital ; — 22, aqueduc de Fallope ; — 23, trou déchiré postérieur.

racines, se termine par une extrémité antérieure renflée, le bulbe olfactif, d'où partent les filets nerveux qui traversent la lame criblée. Dans l'écartement des racines du nerf olfactif, on voit un espace grisâtre, perforé de petits orifices, où s'engagent des branches de l'artère cérébrale antérieure : c'est l'*espace perforé antérieur* ou *latéral.* En arrière de la scissure de Sylvius, on voit latéralement le lobe temporo-sphénoïdal qui remplit la fosse sphénoïdale, et se trouve en contact avec le rocher : c'est cette partie qui se trouve atteinte consécutivement aux lésions de l'oreille interne. Le lobe temporo-sphé-

noïdal est artificiellement limité en arrière par le bord antérieur du lobe cérébelleux. La partie de la base du cerveau qui est arrière appartient au lobe occipital : elle repose sur le cervelet, dont elle est séparée par la tente du cervelet, et n'affecte aucun rapport direct avec la base du crâne, dont l'étage inférieur ou occipital est rempli par les lobes du cervelet.

Sur la ligne médiane, entre les lobes cérébraux et cérébelleux, on voit d'avant en arrière plusieurs organes intéressants : Les nerfs optiques, constitués par deux cordons aplatis dans le sens vertical, convergent en arrière pour se réunir et s'entrecroiser partiellement en formant le *chiasma* des nerfs optiques. Les branches postérieures de cet entrecroisement constituent les tractus optiques qui s'écartent de la ligne médiane pour se mettre en connexion latéralement avec les corps genouillés internes et externes, qui eux-mêmes se mettent en rapport avec les tubercules quadrijumeaux situés sur la face supérieure de l'isthme de l'encéphale. Le chiasma repose sur cette partie du corps du sphénoïde qui est située en avant de la selle turcique.

Immédiatement en arrière, se trouve une saillie grise, le *tuber cinereum*, d'où part un prolongement tubulaire, ou *tige pituitaire*, dirigée verticalement en bas, et se terminant dans la *glande pituitaire* ou hypophyse, qui remplit la selle turcique, dont la cavité est fermée en haut par le repli de la dure-mère qui a reçu le nom de tente de l'hypophyse.

En arrière, et de chaque côté de la ligne médiane, on voit deux tubercules hémisphériques, d'un blanc mat, que leur volume a fait quelquefois désigner sous le nom de tubercules pisiformes. Ce sont les *tubercules mamillaires*.

Avant les récents travaux sur la topographie pathologique du cerveau, ils servaient de points de repère pour une coupe vertico-transversale, dite *coupe des tubercules mamillaires* qui peut encore trouver son application (*fig.* 7).

En dehors on voit, deux gros faisceaux blancs qui affectent

une direction inverse de celle des bandelettes optiques qui les recouvrent : ce sont les *pédoncules cérébraux* qui s'en vont obliquement d'avant en arrière et de dehors en dedans, se

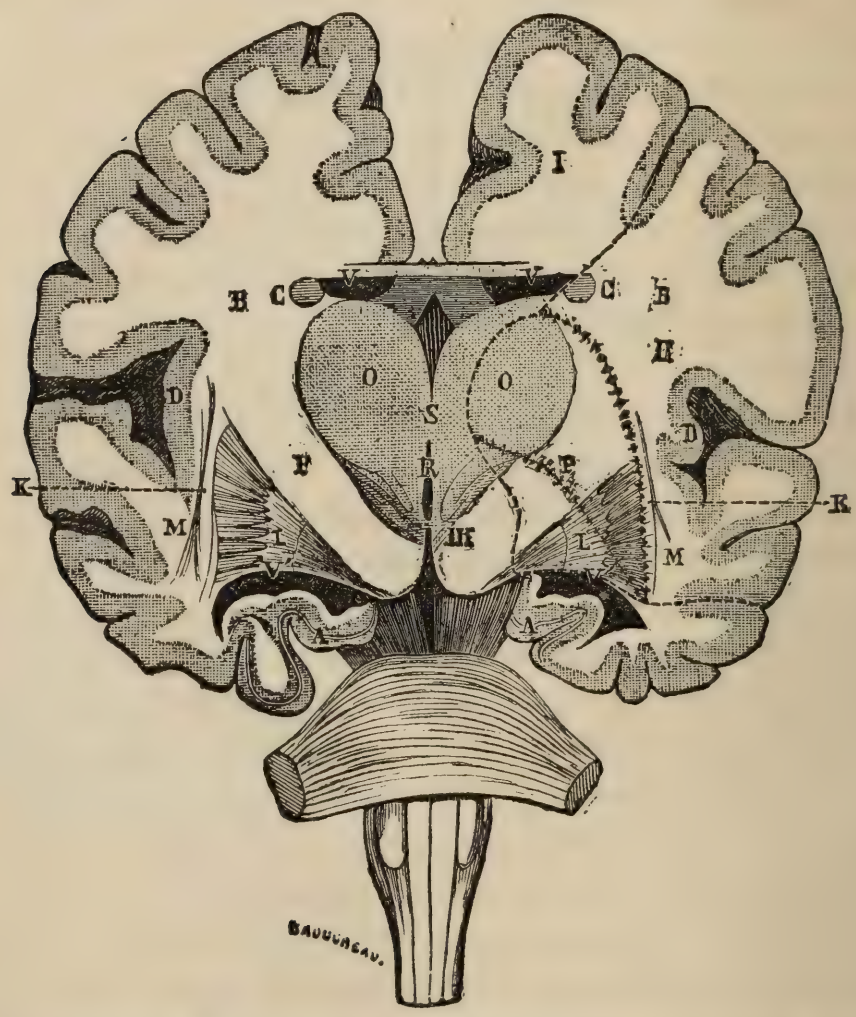

Fig. 7 (d'après M. Charcot). — *Coupe verticale et transversale du cerveau faite en arrière des tubercules mamillaires ou en avant des pédoncules.* — O, O, couches optiques ; — V, ventricule latéral ; — V, sa cornes phénoïdale ; — P. P, capsule interne ou pied de l'expansion pédonculaire ; — 4, 4, noyau lenticulaire ; — K, capsule externe ; — M, M, avant-mur ; — R, troisième ventricule ; — A, corne d'Ammon.

mettre au contact l'un de l'autre sur la ligne médiane avant de s'engager sous le pont de Varole.

Dans l'espace triangulaire compris entre les pédoncules cé-

rébraux et les tubercules mamillaires, on voit un grand nombre d'orifices où l'on voit s'engager des vaisseaux, provenant des cérébrales postérieures. Cet espace qui offre une coloration

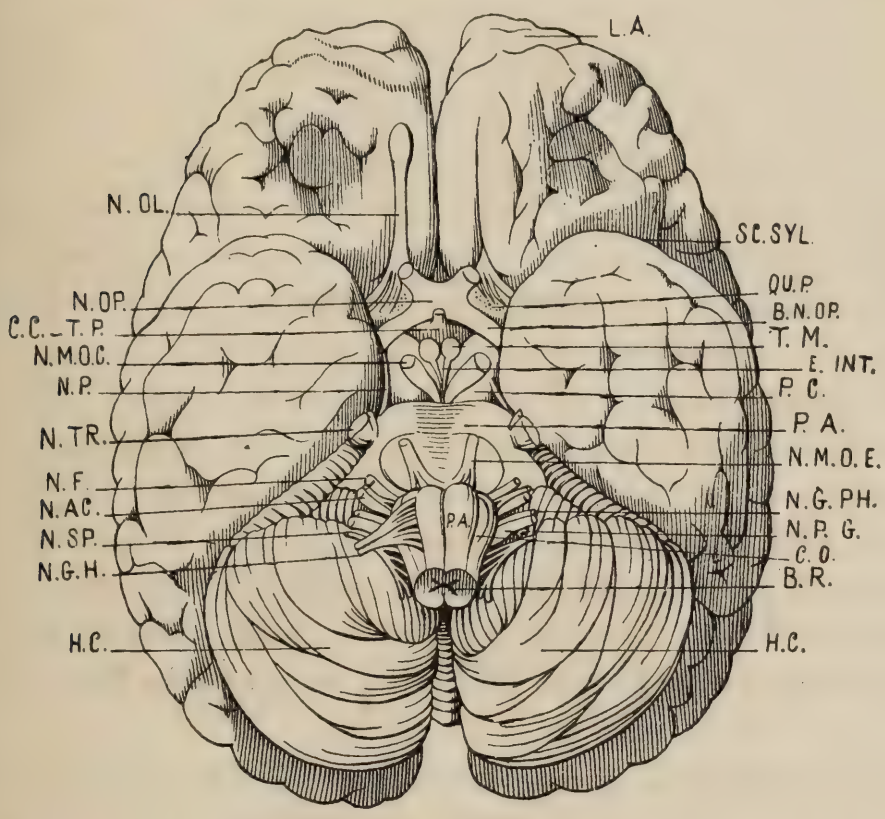

Fig. 8. — Base de l'encéphale. — L. A, lobe antérieur du cerveau ; SC. SYL, scissure de Sylvius ; — QU. P, quadrilatère perforé ; — C. C.-T. P. corps cendré et tige pituitaire ; — T. M, tubercules mamillaires ; — E. INT, espace interpédonculaire ; — P. C. pédoncules cérébraux ; — P. A, protubérance annulaire ; — B. R, bulbe rachidien ; — P. A, pyramides antérieures ; — C. O, corps olivaires ; — H. C, hémisphères cérébelleux ; — B. N. OP, bandelette optique ; — N. OL, nerf olfactif ; — N. OP, chiasma des nerfs optiques ; — N. M. O. C, nerf moteur oculaire commun ; — N. P, nerf pathétique ; — N. TR, nerf trijumeau ; — N.M.O.E, nerf moteur oculaire externe ; — N. F, nerf facial ; — N. AC, nerf acoustique et nerf intermédiaire de Vrisberg ; — N. G. PH, nerf glosso-pharyngien ; — N. P. G, nerf pneumo-gastrique ; — N. S P, nerf spinal ; — N. G. H, nerf grand hypoglosse.

grisâtre a reçu le nom d'*espace perforé postérieur*. De chaque côté de cet espace, on voit sur le bord interne des pédoncules, et parallèlement à ses fibres, une ligne grise ou noire : c'est la partie la plus interne du *locus niger* de Sœmmering.

C'est à ce niveau qu'émergent les racines du moteur oculaire commun ou de la troisième paire.

A la partie postéro-inférieure des pédoncules cérébraux, on voit une large éminence à direction transversale, c'est le *pont de Varole* ou *protubérance annulaire* qui repose sur l'apophyse basilaire de l'occipital, dont elle est séparée sur la ligne médiane par le tronc basilaire. Le pont est constitué par des fibres qui se continuent latéralement en formant les *pédoncules cérébelleux moyens* et vont se perdre dans le cervelet. C'est de la partie moyenne de l'origine de ce pédoncule que l'on voit émerger les fibres du *nerf trijumeau* ou de la cinquième paire. Le nerf de la quatrième paire, ou nerf pathétique apparaît à la base de l'encéphale, dans l'intervalle compris entre le pédoncule cérébral en avant, la partie la plus postérieure du bord de la protubérance en dedans, la partie la plus interne du lobe temporo-sphénoïdal en dehors, et le cervelet en arrière ; mais il sort de la substance cérébrale en arrière de l'isthme au niveau de la valvule de Vieussens.

En arrière de la protubérance se voit la face antérieure de la *moelle allongée* ou *bulbe rachidien* qui se continue en bas avec la moelle. Au niveau de la réunion du bulbe à la moelle on voit un léger étranglement qui a recu le nom de *collet du bulbe*.

La face antérieure du bulbe répond à l'articulation occipito-atloïdienne et à l'apophyse odontoïde ; cette apophyse peut venir comprimer le bulbe dans les luxations de la colonne vertébrale, ou lorsqu'elle a subi un développement hypertrophique, comme nous avons eu occasion d'en observer plusieurs exemples.

Le bulbe considéré isolément présente irrégulièrement la forme d'une pyramide tronquée, dont la base répond à la pro-

tubérance, et le sommet se continue avec la moelle. Il est séparé de la protubérance par un sillon transversal. Il présente sur la ligne médiane un sillon qui se continue avec le sillon antérieur de la moelle, mais qui est interrompu au niveau du collet du bulbe par la *décussation des pyramides*. Au point de réunion du sillon antérieur du bulbe et du sillon bulbo-protubérantiel, il existe une dépression plus ou moins profonde suivant les sujets ; c'est le *trou borgne de Vicq-d'Azyr*.

De chaque côté du sillon médian se voient deux cordons aplatis; ce sont les *pyramides antérieures*, dont on voit au niveau du collet du bulbe les faisceaux s'entre-croiser sur la ligne médiane, pour se continuer avec les faisceaux latéraux de la moelle épinière. En dehors des pyramides, existe, de chaque côté, une éminence ovalaire allongée dans le sens vertical, les *olives*. L'olive est séparée de la protubérance annulaire par une dépression profonde, la *fossette sus-olivaire*. En dehors des olives, il y a un sillon limité en arrière par le *corps restiforme*.

Dans le sillon bulbo-protubérantiel on voit émerger de dedans en dehors : 1° au niveau des pyramides, le nerf *moteur oculaire externe* (*abducens*), ou nerf de la sixième paire; 2° dans la fossette sus-olivaire, le nerf *facial*, ou de la septième paire; 3° le faisceau antérieur de l'*acoustique* (huitième paire), situé immédiatement en dehors du facial, et auquel viennent se joindre d'autres fibres qui proviennent du quatrième ventricule, et contournent le corps restiforme; 4° entre le facial et l'acoustique naît le nerf intermédiaire de Wrisberg, qui se confondra plus tard avec le nerf facial.

Dans le sillon intermédiaire à l'olive et au corps restiforme, au-dessous de l'émergence du facial et de l'acoustique, on voit une série longitudinale de radicules nerveuses, qui en se groupant constituent successivement de haut en bas le *glosso-pharyngien*, ou nerf de la neuvième paire, le *pneumogastrique*

ou *vague*, nerf de la dixième paire; au-dessous des dernières radicules du pneumogastrique passe une veinule qui sépare l'origine du vague des racines bulbaires du nerf *spinal* ou nerf de la onzième paire, qui reçoit en outre des racines cervicales émergeant de la moelle cervicale entre le ligament dentelé et les racines postérieures des nerfs rachidiens. Les racines de l'*hypoglosse*, ou nerf de la douzième paire, forment une série verticale située dans le sillon qui sépare l'olive de la pyramide.

Si nous continuons sur la face postéro-supérieure l'examen de l'aspect extérieur de l'encéphale, nous trouvons en arrière du sillon rétro-olivaire, ou *sillon latéral du bulbe*, le gros faisceau de substance blanche qui constitue le corps restiforme; il semble se continuer en bas avec les cordons postérieurs de la moelle, tandis qu'en haut il se continue avec les pédoncules inférieurs du cervelet. Si on soulève le cervelet, on voit que les corps restiformes s'écartent en haut pour laisser entre eux une surface en forme de V, dont la pointe est tournée en bas, sur les bords de laquelle on voit, de chaque côté, un cordon à peine séparé des corps restiformes par un sillon superficiel. Ces cordons constituent les pyramides postérieures; la surface triangulaire qu'ils limitent a reçu les noms de *sinus rhomboïdal*, *calamus scriptorius*, *plancher du quatrième ventricule*, sur lequel nous aurons à revenir.

La partie postérieure du bulbe est recouverte par le *cervelet*, dont nous ne distinguerons, quant à présent, que les *lobes latéraux* et le lobe médian, qui est constitué par les vermis supérieur et inférieur qui se réunissent au niveau de la grande circonférence du cervelet correspondant à l'insertion de la tente.

Le cervelet lui-même est recouvert par la partie postérieure des hémisphères cérébraux qui constituent la plus grande partie de la masse encéphalique.

Nous allons revenir plus en détail sur chaque partie de l'encéphale; mais, pour plus de clarté, nous remettrons la description du bulbe après celle de la moelle épinière.

CHAPITRE III

CONFIGURATION INTÉRIEURE DE L'ENCÉPHALE

Après avoir étudié d'une manière générale la configuration extérieure des centres nerveux, nous devons faire une étude aussi succincte de la configuration intérieure, afin de compléter une vue d'ensemble qui permettra de mieux comprendre les rapports réciproques des diverses parties.

Le cerveau proprement dit est constitué par deux hémisphères reliés entre eux par une commissure volumineuse, le *corps calleux*, que l'on aperçoit en écartant les bords de la *scissure interhémisphérique*. Le corps calleux, plus étroit en avant qu'en arrière, est constitué par des fibres transversales qui donnent à sa surface supérieure une direction assez régulièrement plane et unie; cependant, on voit sur la ligne médiane une ligne longitudinale un peu saillante qui a reçu le nom de *raphé du corps calleux*, et, de chaque côté de cette ligne, deux autres tractus, aussi longitudinaux : ce sont les *nerfs de Lancisi*. C'est le long de ce raphé que l'on trouve quelquefois dans la pie-mère une certaine quantité de graisse, dont le développement exagéré peut donner lieu à la production de tumeurs lipomateuses. Le corps calleux, sensiblement plan dans le sens transversal, présente dans le sens antéro-postérieur une convexité assez accusée; à ses deux extrémités il se replie sur lui-même, pour former en avant le *genou* et en arrière le *bourrelet* du corps calleux.

Le genou du corps calleux est situé à 4 centimètres à peu

près de l'extrémité antérieure du cerveau ; le bourrelet est au contraire à plus de 6 centimètres de l'extrémité postérieure du lobe occipital. Quand nous aurons rappelé que la convexité est située à 2 centimètres au-dessous la convexité des hémisphères, il sera possible d'en déduire les rapports généraux du corps calleux avec les parois du crâne.

Au-dessous du genou, le corps calleux va se terminer en s'amincissant et former le *bec* du corps calleux. A ce niveau, on voit encore les nerfs de Lancisi ; ces deux tractus s'écartent latéralement, en même temps que le bec du corps calleux se divise, et chaque division constitue avec le nerf correspondant un des pédoncules des *corps calleux* qui vont se perdre dans la substance perforée antérieure. Entre les pédoncules du corps calleux et le chiasma, on voit une lame triangulaire, grise, qui n'est autre que la *racine grise des nerfs optiques*.

Si avec un couteau placé à plat sur la convexité du corps calleux on rase de chaque côté ce qui dépasse de l'hémisphère cérébral, on obtient une coupe horizontale du cerveau qui montre une masse blanche irrégulièrement ovalaire, avec une échancrure antérieure et une postérieure, correspondant à la scissure interhémisphérique : c'est le *centre ovale de Vieussens*. Lorsqu'on pratique la coupe des deux hémisphères un peu au-dessus du corps calleux, on obtient *deux* surfaces blanches, aussi ovales, séparées par la scissure interhémisphérique. C'est à ces deux surfaces séparées que Vicq-d'Azyr a donné aussi le nom de centre ovale. On comprend en général sous le nom de centre ovale les différentes parties blanches de l'hémisphère qui ne sont pas comprises entre les segments du corps opto-strié.

Lorsqu'on incise longitudinalement le corps calleux de chaque côte de la ligne médiane, on pénètre dans les cavités du cerveau en ouvrant les deux ventricules latéraux. Si on enlève les lèvres externes de l'incision, on rend accessible la cloison qui sépare en avant ces deux cavités. Cette cloison est constituée par une membrane transparente irrégulièrement triangulaire, dont le bord supérieur, convexe, s'attache au corps calleux, le bord inféro-postérieur, concave, adhère au trigone cérébral, et le bord inférieur, arrondi, s'insère au genou et au bec du calleux. Cette mince membrane est double, et entre ses deux minces feuillets se trouve une cavité, *ventricule de la cloison,* ou cinquième ventricule, qui pourrait à peine contenir une goutte de liquide, et ne communique pas avec les autres cavités cérébrales. La disposition précédente fait comprendre comment la cloison transparente est constituée par quatre feuillets séreux et deux feuillets nerveux.

La même incision longitudinale du corps calleux montre la cavité des *ventricules latéraux* largement ouverte par sa paroi supérieure; et on peut voir leurs trois prolongements inférieurs, dont l'un antérieur, s'étendant dans le lobe frontal de l'hémisphère cérébral, c'est la *corne antérieure* ou frontale, et l'autre postérieur, la *corne postérieure* ou *cavité digitale* ou *ancyroïde*, s'étendant dans le lobe occipital; et enfin un troisième, creusé dans le lobe temporo-sphénoïdal, la *corne sphénoïdale*, dirigée en bas, en dehors et en avant. La corne sphénoïdale paraît s'ouvrir en bas, en dehors et en arrière du pédoncule cérébral, et communiquer avec la fente de Bichat; mais elle est fermée en réalité par un prolongement en partie membraneux, en partie nerveux, qui part du corps bordant et se continue avec le plexus choroïde.

Sur la paroi interne de la corne sphénoïdale, on voit une saillie allongée, la *corne d'Ammon*, sur laquelle nous aurons à revenir; et sur la paroi interne de la corne occipitale, une

saillie analogue, l'*ergot de Morand*, dont la constitution est beaucoup moins complexe.

La paroi supérieure des ventricules latéraux est lisse, elle est formée par la face inférieure du corps calleux et la continuation de ses fibres dans le centre ovale.

La paroi inférieure est constituée en grande partie par les ganglions centraux du cerveau; on y voit d'avant en arrière : 1° la face supéro-interne du noyau caudé, renflé en avant, aminci en arrière et comprenant la couche optique dans sa concavité ; 2° le sillon intermédiaire au noyau caudé et à la couche optique, où l'on trouve : *a*, la lame cornée, *b*, la veine du corps strié, et *c*, la bandelette demi-circulaire; 3° la partie de la face interne de la couche optique qui est située au-dessus de la voûte à trois piliers ; 4° enfin la face supérieure de cette voûte.

Pour découvrir la *voûte à trois piliers*, ou trigone cérébral, on coupe transversalement le corps calleux à 1 centimètre 1/2 en arrière du genou, à peu près au niveau de la partie postérieure du septum lucidum, et on relève en avant le lambeau antérieur. On voit alors un triangle blanc tranchant sur la coloration rougeâtre des plexus choroïdes qui le bordent : c'est la voûte à trois piliers ou voûte à quatre piliers, ou bandelette géminée, constituée par deux bandelettes réunies par leur bord interne à la partie antérieure, et s'écartant à mesure qu'on se porte en arrière. La voûte forme une convexité plus prononcée que celle du corps calleux; son extrémité antérieure est en effet séparée de celle du corps calleux par la hauteur du septum lucidum, tandis qu'en arrière il est accolé à la grande commissure cérébrale. La face supérieure du trigone forme de chaque côté la partie la plus interne de la paroi inférieure du ventricule latéral.

La face inférieure ou concave du trigone, doublée de la toile choroïdienne, forme la paroi supérieure du *ventricule moyen;* elle repose latéralement sur la couche optique, sans y adhérer. Ses bords amincis présentent une concavité externe, et sont en partie recouverts par les plexus choroïdes qui y adhèrent lâchement, de même que la toile choroïdienne adhère à sa face inférieure : c'est en effet de ces plexus et de la toile choroïdienne que la bandelette géminée reçoit ses vaisseaux.

La base du trigone est tournée en arrière; elle est formée par l'écartement des deux bandelettes qui constituent alors les piliers postérieurs, et s'enfoncent sur le bord des cornes inférieures des ventricules latéraux, où elles forment le *corps bordé*. Dans l'écartement de ces piliers, on voit des tractus blancs transversaux formant une surface triangulaire connue sous le nom de *lyre* ou *corpus psalloïdes*. La base de ce triangle, qui est en même temps la base du trigone, répond au bourrelet du corps calleux.

A la partie antérieure, les bandelettes géminées sont accolées et constituent l'angle antérieur du trigone; puis elles se dirigent en bas pour former les piliers antérieurs, qui s'écartent à angle aigu. Les piliers antérieurs se portent immédiatement en arrière de la commissure blanche antérieure qui se dirige transversalement d'un corps strié à l'autre, et croisent sa direction. On donne le nom de *vulve* au cul-de-sac qui est compris entre les deux piliers et la commissure ; ce cul-de-sac, qui se trouve dans l'axe du ventricule de la cloison, ne communique pas avec lui comme on le croyait autrefois. Après avoir formé les bords latéraux de la vulve, les piliers antérieurs se portent en bas et en arrière dans l'épaisseur des couches optiques, qu'ils traversent pour aller former à la base du cerveau l'écorce blanche des tubercules mamillaires. Après s'être tordus successivement en dedans, puis en haut et en dehors, ils remontent dans la partie antérieure de la couche optique où

ils se perdent. Le faisceau qui descend dans la paroi du septum lucidum, s'étale sur la tête du noyau caudé, et entre en connexion avec le noyau lenticulaire, la capsule externe et l'avant-mur.

En dehors de chaque pilier antérieur, en avant de la couche optique, on voit de chaque côté un orifice arrondi, ce sont les *trous de Monro*, qui font communiquer les ventricules latéraux avec le ventricule moyen.

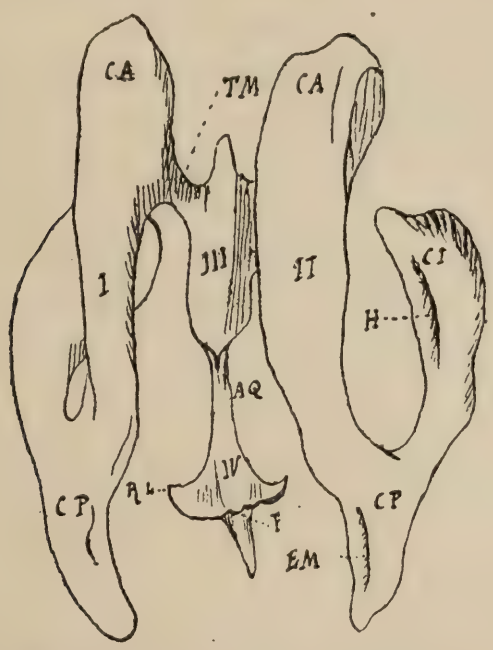

Fig. 9 (d'après Welcker). *Moule des cavités ventriculaires.*
I, II, ventricules latéraux ; — III, troisième ventricule ou ventricule moyen ; — IV, quatrième ventricule ; — CA cornes antérieures des ventricules latéraux ; — CP, cornes postérieures des ventricules latéraux ; — CI, corne inférieure des ventricules latéraux ; — TM, trous de Monro ; — A2, Aqueduc de Sylvius ; — R4, recessus lateralis du quatrième ventricule ; — H, empreinte de la corne d'Ammon ; — EM, empreinte de l'ergot de Morand ; — F, fastigium du 4e ventricule.

Au niveau du trou de Monro, la couche optique offre une dépression où l'on voit un faisceau de fibres blanches qui borde la partie postérieure du trou. Ce faisceau n'est autre que le pédoncule antérieur de la glande pinéale qui envoie quelques fibres dans le pilier antérieur de la voûte. Le trigone qui

forme le plancher des ventricules latéraux, constitue le plafond du ventricule moyen ou troisième ventricule qui présente la forme d'une fente antéro-postérieure descendant jusqu'à la base de l'encéphale, dont elle n'est séparée que par la racine grise des nerfs optiques et le tuber cinereum. Cette fente est formée latéralement par la partie interne des couches optiques, qui à l'état normal est à peu près verticale et plane. Les deux couches optiques sont réunies à travers le ventricule par une masse de substance grise, la *commissure grise* ou molle qui manque sur un certain nombre de cerveaux. A la partie postérieure du troisième ventricule s'ouvre l'*aqueduc de Sylvius*, qui fait communiquer le ventricule moyen avec le quatrième ventricule. L'orifice de l'aqueduc était décrit par les anciens anatomistes sous le nom d'*anus :* il est situé au-dessus de l'écartement des pédoncules cérébraux et au-dessous d'un cordon de substance blanche, la *commissure blanche postérieure*, qui se rend d'une couche optique à l'autre.

L'*aqueduc de Sylvius* est creusé dans la partie de l'isthme de l'encéphale qui correspond à la région postéro-supérieure de la protubérance. Il passe au-dessous des tubercules quadrijumeaux, et se termine sous la lamelle nerveuse connue sous le nom de *valvule de Vieussens* et qui remplit l'espace compris entre les pédoncules cérébelleux supérieurs, et envoie vers les tubercules postérieurs deux petits tractus blanchâtres, les *freins de la valvule*. C'est de chaque côté de ces freins que naissent les seuls nerfs dont l'émergence ne se voit pas à la base de l'encéphale, les nerfs pathétiques ou de la quatrième paire.

Dans l'espace laissé libre entre la commissure postérieure et la base du trigone se place la glande pinéale, comprise dans le dédoublement de la toile choroïdienne, au-dessous de la veine de Galien.

La *glande pinéale* ou *conarium*, que Descartes regardait

comme le siège de l'âme, tire son nom de sa forme en pomme de pin. Le sommet du cône est dirigé en arrière et en haut. Elle repose sur les tubercules quadrijumeaux antérieurs, et de sa base on voit partir de chaque côté trois prolongements, les pédoncules antérieurs ou supérieurs, les pédoncules moyens, et les pédoncules inférieurs ou postérieurs. 1° Les pédoncules antérieurs, les rênes, *habenæ*, sont deux cordons de substance blanche, qui se portent de chaque côté le long de la limite externe et supérieure du ventricule moyen et du bord de la toile choroïdienne, et se continuent jusqu'au bord postérieur du trou de Monro et dans les piliers antérieurs de la voûte. 2° Les pédoncules moyens sont aussi de petits cordons blancs qui se portent transversalement de chaque côté à la couche optique. 3° Les pédoncules postérieurs passent en avant de la commissure postérieure ; ils se dirigent en bas en divergeant pour aller se perdre dans la couche optique correspondante.

La glande pinéale est constituée par une enveloppe fibreuse, de la face interne de laquelle partent de nombreux prolongements ; son parenchyme est formé d'une quantité considérable de noyaux et d'un certain nombre de follicules clos. On voit souvent à son centre des concrétions de matière organique qui se présente sous forme de sable composé de sels calcaires, incolores ou colorés en jaune citrin. Lorsque ces concrétions sont très abondantes, elles peuvent constituer de véritables tumeurs qui ont été décrites sous le nom de *psammomes*. La glande pinéale peut d'ailleurs être le siège d'autres productions pathologiques, et principalement des kystes séreux. Descartes y ayant placé le siège de l'âme, on ne doit pas s'étonner qu'on signale son absence dans l'idiotie ; mais c'est une adaptation qui mériterait d'être appuyée sur de nouvelles observations.

La description que nous venons de faire de la voûte à trois piliers et des parties qui entrent en connexion avec elle, per-

met de comprendre la constitution du *troisième ventricule* ou *ventricule moyen*. Ce ventricule est situé sur la ligne médiane entre les couches optiques, qui forment ses parois latérales, au-dessous du trigone et de la toile choroïdienne appliquée à sa face inférieure. Il a la forme d'une fente infundibuliforme, dont la partie la plus large, qui regarde en haut, répond au trigone, et le sommet à la tige pituitaire. On voit sur son bord antérieur la bifurcation des piliers du trigone, la vulve et la commissure blanche antérieure ; sur son bord postérieur on remarque aussi, de haut en bas, le bord postérieur de la voûte, la glande pinéale comprise entre les feuillets de la toile choroïdienne, la commissure blanche postérieure, et enfin l'anus ou orifice antérieur de l'aqueduc de Sylvius.

L'infundibulum, qui répond à la partie inférieure du ventricule moyen, est constitué par une membrane de substance grise en connexion avec la racine grise des nerfs optiques, et d'où part, entre la partie postérieure du chiasma et les tubercules mamillaires, un cordon cylindrique, creusé d'un étroit canal, la tige pituitaire, qui aboutit à un organe étranger aux centres nerveux, mais qui mérite cependant une courte description :

La *glande pituitaire* remplit la selle turcique ; c'est un corps ovoïde, à grand diamètre transversal de 12 millimètres environ, son plus petit diamètre antéro-postérieur n'a que 6 à 8 millimètres. Elle pèse environ 40 centigrammes. Galien la considérait comme une sorte d'éponge destinée à absorber la pituite ; pour Meckel, au contraire, elle sécrétait le liquide ventriculaire ; d'autres auteurs admirent une opinion mixte : ces différentes explications du rôle de la pituitaire avaient pour base la croyance généralement admise que la tige de l'infundibulum était perméable. Wenzel lui faisait jouer un

rôle considérable dans le développement de l'épilepsie; plusieurs auteurs, et notamment Bourgery, l'ont regardée comme une des origines du grand sympathique; on y avait placé le centre des mouvements de l'iris. Luys, Frey, Kölliker, etc., y ont reconnu la présence de follicules clos, et on la considère maintenant comme une glande vasculaire sanguine. Cependant Virchow pense qu'on doit distinguer un lobe postérieur composé surtout de névroglie et de quelques éléments nerveux. Ce corps, qui paraît résulter de l'étranglement de la partie supérieure de la bourse pharyngienne, peut être le siège d'un certain nombre de productions pathologiques : abcès, cancer, tubercules, tumeurs colloïdes, kystes séreux, kystes à échinocoques, qui sont susceptibles de comprimer les parties voisines, et en particulier le chiasma, les bandelettes optiques, les pédoncules cérébraux.

Le *quatrième ventricule* ou ventricule du cervelet est situé entre la face postéro-supérieure du bulbe et la face inférieure du cervelet. Sa paroi inférieure présente la forme d'une dépression losangique, dont les bords antérieurs sont constitués par l'écartement des pédoncules cérébelleux supérieurs, et les bords postérieurs par l'écartement des pyramides postérieures. Le losange est divisé longitudinalement par un sillon médian déterminant le fond de la vallée. Ce sillon, désigné sous le nom de *tige du calamus scriptorius*, commence, en haut, à l'ouverture de l'aqueduc de Sylvius, et se termine en bas à l'orifice du canal de l'épendyme qui parcourt la moelle de haut en bas ; à sa partie inférieure il est plus profond : les pyramides postérieures qui, en se rapprochant, tendent à le recouvrir, sont réunies au niveau du *bec du calamus scriptorius* par un tractus transversal, le *verrou*, recouvrant l'angle inférieur du ventricule, au moment où il se continue avec le canal épendymaire. Au-dessous des angles latéraux du quatrième ventricule, sa paroi inférieure est parcourue transver-

salement par un certain nombre de fibres blanches, les *barbes du calamus scriptorius*, qui ne sont autre chose que les racines postérieures des nerfs acoustiques. Au-dessus de ces fibres, on voit, de chaque côté du sillon médian, deux faisceaux longitudinaux, désignés sous le nom de *fasciculus teres*. Un peu plus haut, existe de chaque côté une petite région légèrement saillante, d'un gris ardoisé ; c'est le *locus cœruleus* qui recouvre le noyau d'origine du nerf trijumeau. Au-dessous des barbes, on voit, de chaque côté de la ligne médiane, un triangle de coloration blanche, à base inférieure et à sommet supérieur, c'est l'*aile blanche interne* qui recouvre le noyau de l'hypoglosse ; plus en dehors, une autre surface triangulaire à base supérieure et à sommet inférieur, c'est l'*aile grise* qui recouvre le noyau des nerfs spinal, pneumogastrique et glossopharyngien, ou nerfs mixtes ; enfin contre le bord externe du ventricule un autre triangle dirigé comme le premier et blanc aussi, c'est l'*aile blanche externe*, qui recouvre le noyau du nerf acoustique. La paroi supérieure du quatrième ventricule est constituée par le *vermis inferior* du cervelet et la *valvule de Vieussens*.

Les cavités intra-encéphaliques et intra-médullaires sont en communication constante, et on se rend facilement compte des rapports de ces cavités, si on se rappelle leur mode de formation. Lorsque de chaque côté du sillon longitudinal en feuillet corné, les *lames médullaires* se sont élevées progressivement et rapprochées l'une de l'autre, puis enfin soudées, il s'est formé un canal continu, le canal encéphalo-rachidien. Tandis que la portion médullaire ne subit que des modifications de structure, la région antérieure subit des changements de forme. En conséquence de la flexion céphalique, le canal encéphalo-rachidien s'infléchit à sa partie antérieure ; en même temps qu'elle se renfle, cette partie subit une sorte de gonflement. Elle présente tout d'abord trois renflements vési-

culaires ; on voit se former les vésicules antérieure, moyenne et postérieure. La vésicule cérébrale antérieure se subdivise bientôt en deux parties : l'une antérieure, l'autre postérieure ; la partie antérieure elle-même est bilobée et donne naissance aux hémisphères cérébraux dans lesquels sont creusés les ventricules latéraux ; la partie postérieure constitue le cerveau moyen avec le troisième ventricule. L'origine commune des trois cavités cérébrales reste indiquée chez l'adulte par la persistance des trous de Monro. La vésicule moyenne reste indivise ; elle constitue l'isthme de l'encéphale et est creusée par l'aqueduc de Sylvius, qui établit une communication avec la cavité de la vésicule postérieure qui, elle, se subdivise pour constituer le cervelet et le bulbe ; à cette vésicule correspond le quatrième ventricule qui se continue avec la portion spinale du tube encéphalo-rachidien. La figure 9, qui représente un moulage des cavités ventriculaires, rend bien compte de leurs rapports et de leurs communications.

Les parois du canal encéphalo-médullaire sont tapissées par une membrane conjonctive, l'*épendyme*, qui présente à sa surface un épithélium cylindrique à cils vibratiles ; sur certains points cependant, ces cellules s'aplatissent, pour prendre quelquefois l'aspect de l'épithélium pavimenteux. Cette membrane, qui constitue une sorte de pie-mère interne, participe à la plupart des altérations pathologiques de la pie-mère extérieure.

Les cavités ventriculaires contiennent, à l'état normal du moins, une très petite quantité de liquide céphalo-rachidien ; on peut facilement se convaincre, lorsque l'on pratique des coupes sur des têtes congelées, que ces cavités peuvent être

considérées comme des cavités virtuelles, à peu près complètement remplies par les plexus choroïdes, dont le volume doit

Fig. 10 (*Coupe transversale de l'hémisphère gauche.* Lésion congénitale; — destruction de la couche optique et de la partie postérieure du centre ovale; dilatation du ventricule latéral (hémiathétose, hémianesthésie sensitivo-sensorielle).

être plus considérable encore pendant la vie, lorsque les vaisseaux sont distendus par le sang. L'absence d'une quantité considérable de liquide peut encore être établie, par ce fait, qu'il peut s'établir des adhérences entre ces parois ventriculaires; on en voit assez souvent au niveau de la tête du noyau caudé

chez les sujets âgés. Toutefois, dans certaines conditions pathologiques, les cavités ventriculaires acquièrent une capacité beaucoup plus considérable; c'est ainsi que dans l'hydrocé-

Fig. 11 (même cas que la figure 10). Destruction partielle des masses centrales, dilatation du ventricule.

phalie congénitale, les hémisphères cérébraux sont transformés en de véritables bourses à parois minces, presque transparentes. Dans un cas de ce genre nous avons vu les trous de Monro laisser passer le petit doigt. Chez les vieillards, les cavités cérébrales, et, en particulier, les ventricules latéraux, sont beaucoup plus étendues que chez l'adulte. Certaines

lésions encéphaliques peuvent déterminer leur élargissement et leur déformation ; c'est ainsi que les ramollissements cérébraux anciens un peu étendus provoquent, du côté correspondant et dans la région correspondante des ventricules une dilatation plus ou moins considérable : le liquide céphalo-rachidien prend la place des parties détruites. Ces faits peuvent expliquer comment la distension ventriculaire est la conséquence de l'atrophie sénile du cerveau (*Fig.* 10 *et* 11) (1).

Si l'embryologie nous explique la communication des cavités cérébro-médullaires, elle peut encore nous rendre compte de la communication, ou de l'apparence de communication, qui existe entre ces cavités et la cavité sous-arachnoïdienne. Nous avons vu que, primitivement, les vésicules cérébrales sont fermées de toutes parts et ne communiquent qu'entre elles. Mais peu à peu, les vésicules des hémisphères cérébraux se développent et s'étendent en arrière sur le cerveau intermédiaire qu'ils recouvrent. Sous l'influence de la pression, la paroi supérieure du cerveau intermédiaire s'amincit, s'atrophie, et finit par disparaître, et il n'est plus fermé de ce côté que par la pie-mère, qui formait un double repli interposé entre les deux ventricules. Ce double repli constitue la toile choroïdienne qui forme réellement la paroi supérieure du quatrième ventricule. On comprend de la même manière, et grâce à l'adossement des hémisphères, la formation de la *grande fente de Bichat* ou fente circumpédonculaire, qui laisse passer par sa partie moyenne la toile choroïdienne dans le troisième ventricule, et les plexus choroïdes dans les ventricules latéraux.

La pie-mère, qui pénètre ainsi dans les cavités cérébrales par toute l'étendue de la fente de Bichat, constitue la pie-mère

1. C. Paul, *Du rôle des ventricules latéraux dans les changements de volume du cerveau.* (*Bull. acad. méd.* 1884.)

interne, destinée à fournir des vaisseaux aux parois des cavités ventriculaires. Elle forme la toile choroïdienne et les plexus choroïdes des ventricules latéraux.

1° La *toile choroïdienne* présente une forme triangulaire Sa base, tournée en arrière, est située entre le bourrelet du corps calleux, et les tubercules quadrijumeaux, au niveau desquels elle comprend la glande pinéale entre ses deux feuillets. Son sommet, tourné en avant, est bifurqué, et chaque branche de bifurcation passe dans le trou de Monro du même côté. Ses bords sont en continuité avec les plexus choroïdes, ils reposent sur la face supérieure des couches optiques, auxquelles elle adhère pour fermer en haut le ventricule moyen. Sa face inférieure est en rapport avec la cavité de ce ventricule ; et elle recouvre latéralement une partie de la face supérieure de la couche optique. On y voit, près de la ligne médiane et de chaque côté, une traînée de granulations rouges qui se dirige vers le trou de Monro : ces granulations ne sont autre chose que les plexus choroïdes du ventricule moyen, qui se continuent en avant avec les plexus choroïdes des ventricules latéraux.

La face supérieure adhère au trigone dans toute son étendue. Cette adhérence est lâche chez les sujets sains ; mais elle devient plus intime dans certaines conditions pathologiques; dans la périencéphalite chronique diffuse, la membrane pie-mérienne ne peut quelquefois être détachée qu'en arrachant une couche de substance nerveuse. La toile choroïdienne est une membrane très vasculaire qui contient surtout un grand nombre de veines, parmi lesquelles les *veines de Galien* qui, nées de chaque côté des veines des plexus choroïdes des ventricules latéraux, se réunissent vers la partie postérieure de la toile en un seul tronc qui va se jeter dans le sinus droit.

2° Les *plexus choroïdes* des ventricules latéraux naissant

des parties latérales de la fente de Bichat sont surtout volumineux dans la corne sphénoïdale du ventricule ; ils contournent la couche optique en suivant le pilier postérieur du trigone jusqu'au trou de Monro. Ces plexus sont très vasculaires ; on peut même dire qu'ils sont presque exclusivement constitués par des vaisseaux soutenus par le prolongement de la pie-mère.

On se souvient que, d'après son mode de formation, le prolongement pie-mérien est double : ses deux feuillets se confondent en général sur la plus grande partie de l'étendue des plexus ; toutefois, ils restent séparés sur certains points, et cette disposition suffit à expliquer la formation des kystes séreux qu'on y rencontre si fréquemment. Ces replis conjonctifs ne contiennent pas de graisse à l'état normal ; toutefois on peut y rencontrer quelquefois, comme dans la pie-mère de la base de l'encéphale, des productions lipomateuses généralement de petit volume.

De même que la superposition et la pression réciproque des vésicules hémisphériques et de la vésicule intermédiaire ont pu nous expliquer la formation de la fente de Bichat et de la communication apparente des ventricules latéraux et moyen avec la cavité sous-arachnoïdienne ; de même la superposition et la pression réciproqne des deux vésicules secondaires de la vésicule postérieure nous explique la communication du sinus rhomboïdal avec la même cavité sous-arachnoïdienne. Cette communication est fermée par le même mécanisme que la fente de Bichat, par un double prolongement de la pie-mère qui constitue de chaque côté le plexus choroïde du quatrième ventricule, beaucoup moins développé que ceux qui précèdent.

CHAPITRE IV

HÉMISPHÈRES CÉRÉBRAUX

On donne le nom d'*hémisphères cérébraux* aux deux masses latérales qui sont comprises au-dessus de la tente du cervelet et de chaque côté de la faulx du cerveau. Ils constituent la plus grande partie de l'encéphale. Leur poids présente des variations assez notables suivant les âges et suivant le sexe et la race. Ils acquièrent leur développement complet bien avant les autres parties du corps, et c'est une circonstance qu'il faudrait avoir présente à l'esprit si on cherche à apprécier l'âge du sujet d'après le volume de son cerveau.

Il existe fréquemment des différences de poids entre les deux hémisphères cérébraux : ces différences peuvent être de 5, 10 et même 15 grammes sur des sujets normaux ; mais elles sont difficiles à apprécier exactement. Il y a en effet de nombreuses causes d'erreur dans les pesées : il est difficile de pratiquer des sections exactement symétriques, et le liquide qui s'écoule entre la pesée des deux hémisphères peut créer des différences artificielles. Toutefois on peut dire que l'hémisphère gauche est en général un peu plus lourd ; mais sa prépondérance n'est guère que de 4 à 5 grammes : elle n'est donc pas proportionnelle au fonctionnement plus actif de cet hémisphère.

Nombreuses et variées sont les conditions pathologiques dans lesquelles on observe des inégalités considérables des deux hémisphères.

Chez les idiots, on rencontre fréquemment une asymétrie des hémisphères qui peut être due, soit à une atrophie congé-

nitale par arrêt de développement, soit à une encéphalite fœtale ou de la première enfance, soit à une lésion nécrobiotique due à une oblitération vasculaire. Ces lésions destructives en foyer déterminent quelquefois des pertes de substance telles, que la membrane ventriculaire vient s'adosser à la pie-mère; il peut même en résulter une communication entre la cavité ventriculaire et la cavité arachnoïdienne; ces lésions ont été désignées sous le nom de *porencéphalie.*

Chez l'adulte, les lésions destructives peuvent aussi déterminer des asymétries plus ou moins considérables et des inégalités de volume et de poids. Mais, tandis que l'atrophie congénitale ou infantile du cerveau détermine une inégalité de développement des deux moitiés du crâne; chez l'adulte et chez le vieillard les diminutions de volume localisées du cerveau ont souvent pour conséquence une augmentation régionale de l'épaisseur du crâne, qui tend à remplir en partie la place laissée vide.

Il convient de dire que si chez l'enfant l'asymétrie crânienne peut être due à un trouble dans le développement d'un hémisphère cérébral, souvent aussi l'asymétrie cérébrale est la conséquence d'une asymétrie du crâne, asymétrie crânienne qui peut être due, soit à un vice de développement congénital, soit à une lésion osseuse qui détermine une soudure prématurée d'une suture latérale, soit à une cause mécanique comme le décubitus postéro-latéral prolongé, soit à un trouble de nutrition sous l'influence d'une attitude vicieuse qui met obstacle à la circulation : c'est ainsi que Broca a pensé que le torticolis peut amener un arrêt de développement latéral du crâne.

Quant aux atrophies cérébrales consécutives à des lésions périphériques, comme les amputations par exemple, nous verrons que, si elles peuvent être considérées comme vraisemblables, elles sont loin d'être démontrées.

L'hémisphère cérébral creusé du ventricule cérébral, dont nous avons déjà donné une description sommaire, comprend dans sa constitution : 1° une couche grise périphérique ; 2° des noyaux centraux aussi formés de substance grise, et 3° une masse blanche intermédiaire désignée sous le nom de *centre ovale*.

La substance grise périphérique se présente sous l'aspect d'une couche sensiblement uniforme par son épaisseur et sa coloration, qui entoure l'hémisphère de toutes parts, constituant le *manteau* de l'hémisphère.

§ 1. — *Morphologie des circonvolutions cérébrales.*

Le manteau de l'hémisphère, qui est lisse chez certains animaux nommés pour cela lissencéphales, est au contraire accidenté de sillons, d'anfractuosités et de dépressions chez les animaux supérieurs. Toutefois dans les premiers mois de la vie fœtale, le cerveau de l'homme rappelle par son aspect extérieur le cerveau des animaux inférieurs ; ce n'est guère que vers le cinquième mois de la vie fœtale qu'il commence à présenter des plis à la surface. Ces plis présentent tout d'abord une grande simplicité, et se prêtent au moins aussi bien à l'étude que le cerveau des singes, que l'on a pris l'habitude de prendre pour type. Le cerveau du fœtus permet seul de comprendre certains détails morphologiques tout à fait propres au cerveau de l'homme.

Le cerveau de l'homme présente à sa surface des *sillons* et des *anfractuosités* qui séparent des reliefs, désignés sous le nom de *circonvolutions*, et résultent du plissement du manteau de l'hémisphère.

La formation de ces plis résulte de causes complexes. La saillie qui sépare l'étage antérieur de l'étage moyen de la base du crâne et qui est constituée par la petite aile du sphénoïde, déprime directement la base de l'encéphale et détermine

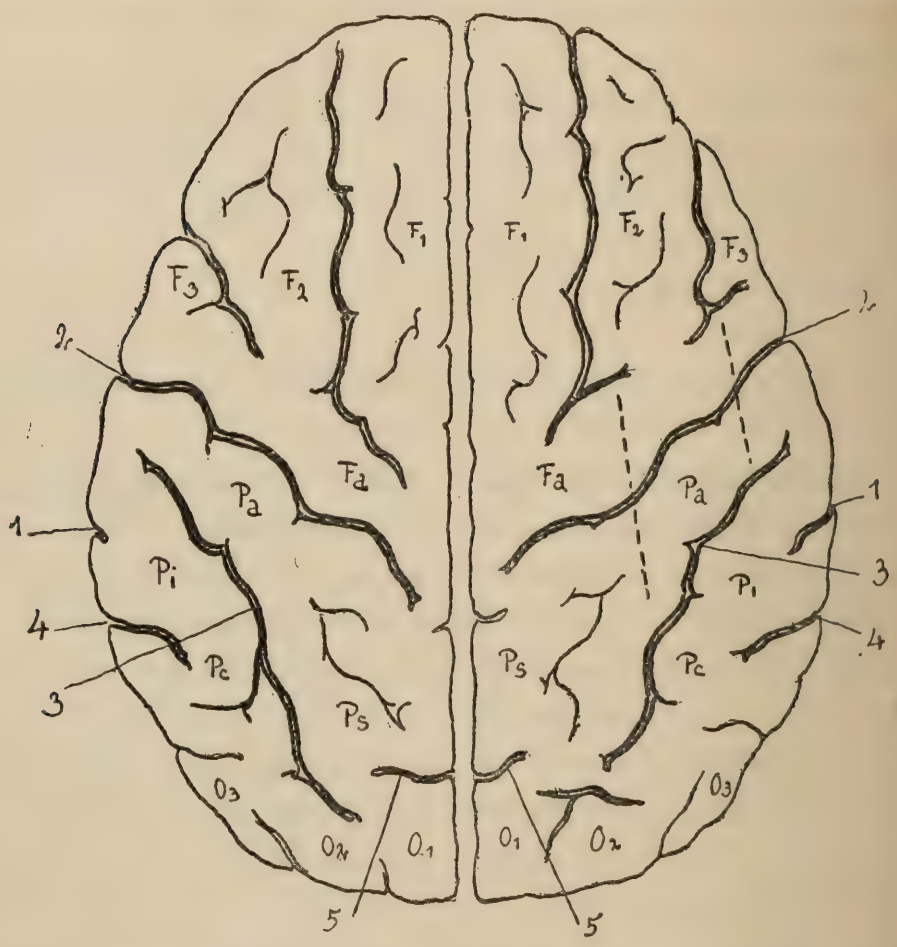

Fig. 12 (d'après M. Richer). *Face supérieure du cerveau.* — 1, scissure de Sylvius ; — 2, sillon de Rolando ; — 3, scissure inter-pariétale ; — 4, scissure parallèle ; — 5, scissure perpendiculaire externe.

F 1, première circonvolution frontale ; — F2, deuxième circonvolution frontale ; — F3, troisième circonvolution frontale ; — Fa, circonvolution frontale ascendante ; — Pa, circonvolution pariétale ascendante ; — Ps, lobule pariétal supérieur ; — Pi, lobule pariétal inférieur ; — Pc, pli courbe ; — O1, première circonvolution occipitale ; — O2, deuxième circonvolution occipitale ; — O3, troisième circonvolution occipitale.

(Deux traits ponctués divisent par tiers les deux circonvolutions ascendantes.)

la formation d'un sillon profond, qui se continue sur la face externe de l'hémisphère ; la présence des artères joue peut-

être un certain rôle dans la formation des sillons secondaires ; mais le défaut de proportion qui existe entre le développement des parties centrales et des parties périphériques rend surtout nécessaire la production de plis à sa surface; il est en effet facile de se convaincre par l'étude des cerveaux de fœtus que les noyaux centraux ne se développent pas parallèlement au manteau, qui ne pourrait conserver ses connexions sans se froncer à sa surface.

Au point de vue de la description de ses plis, on peut diviser l'écorce cérébrale en trois régions : une externe, une interne et une inférieure.

Étudions d'abord la *face externe* (1) :

Cette face est en rapport avec la voûte crânienne, sur la concavité de laquelle elle se moule : lorsqu'on a enlevé la calotte crânienne et la dure-mère on découvre la partie supérieure de cette face qui est limitée sur la ligne médiane par la scissure interhémisphérique (*Fig.* 12); latéralement, elle est en rapport avec le pariétal.

Sur cette face nous remarquons deux grands sillons ou scissures, qui ont la plus grande importance dans l'étude de la morphologie de l'écorce, ce sont le sillon de Rolando et la scissure de Sylvius.

Le *sillon de Rolando* (*Fig.* 12 *et* 13), a une direction oblique de haut en bas et d'arrière en avant; il est situé un peu en avant de la partie moyenne de l'hémisphère, et sépare le *lobe frontal* du *lobe pariétal*. Il commence en haut sur le bord de la scis-

1. Pour la synonymie des circonvolutions et des sillons, voir le travail de M. Kéraval, *Synonymie des circonvolutions cérébrales de l'homme* (*Arch. de neurologie* 1884).

sure interhémisphérique dans laquelle il pénètre un peu en général; puis il se dirige en bas et en avant en décrivant des sinuo-

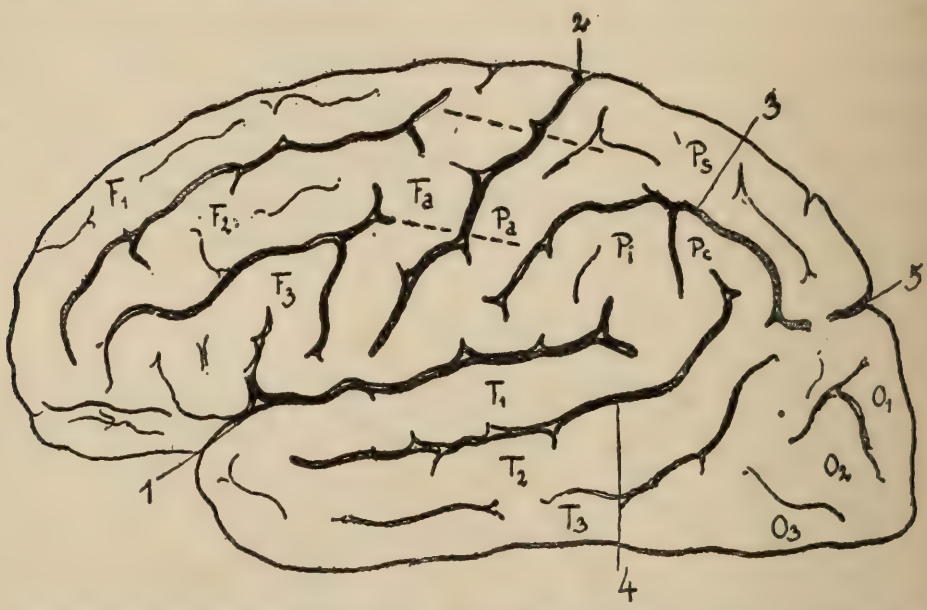

Fig. 13 (d'après M. Richer). *Face externe. Hémisphère gauche.* — 1, scissure de Sylvius ; — 2, sillon de Rolando ; — 3, scissure interpariétale ; — 4, scissure parallèle ; — 5, scissure perpendiculaire externe.

F1, première circonvolution frontale ; — F2, deuxième circonvolution frontale ; — F3, troisième circonvolution frontale ; — Fa, circonvolution frontale ascendante ; — Pa, circonvolution pariétale ascendante ; — Ps, lobule pariétal inférieur ; — Pc, lobule du pli courbe : — T, première circonvolution temporale ; — T2, deuxième circonvolution temporale ; — O, première circonvolution occipitale ; — O2, deuxième circonvolution occipitale ; — O3, troisième circonvolution occipitale.

sités plus ou moins importantes suivant les sujets, et il s'arrête en bas un peu au-dessus de la scissure de Sylvius dans laquelle il ne pénètre que très exceptionnellement. Dans les cerveaux simples, chez le fœtus et chez quelques idiots, le fond du sillon est parfaitement continu, sans aucune interruption; mais en général sur les cerveaux plus riches en plis, le fond du sillon est interrompu par des contreforts, des arcs-boutants qui s'appuient sur les circonvolutions marginales. Dans un certain nombre de cas, les arcs-boutants, annexés à la région correspondante des deux circonvolutions marginales, se confondent et constituent au fond du sillon un pli transversal que l'on n'aperçoit qu'en écartant les bords du sillon, c'est un *pli de pas-*

sage profond. Il est rare que ces plis de passage soient plus volumineux et viennent faire saillie à la surface, pour interrompre complètement le sillon de Rolando. Wagner avait signalé *un pli de passage superficiel* de ce genre, nous en avons montré plusieurs (1), et depuis les exemples se sont multipliés (2). Cette anomalie peut se rencontrer chez des idiots, avec d'autres malformations cérébrales; mais dans la plupart des cas, elle existait chez des sujets normaux. Le sillon de

Fig. 14. *Face externe de l'hémisphère gauche.* — SS, scissure de Sylvius ; — R, sillon de Rolando ; — *ip*, scissure interpariétale ; — *op*, scissure occipitale externe : — *sp*, scissure parallèle ; — A, circonvolution frontale ascendante ; — B, circonvolution pariétale ascendante ; — F1, F2, F3, première, deuxième et troisième circonvolutions frontales ; — P1, lobule pariétal supérieur : — P2, lobule du pli courbe ; — P2, pli courbe ; — T1, T2, T3, première, deuxième et troisième circonvolutions temporo-sphénoïdales.

Rolando est bordé en avant et en arrière par deux circonvolutions qui affectent une direction parallèle à la sienne, on les désigne sous le nom de *circonvolutions ascendantes.* Celle

1. Ch. Féré. *Note sur un cas d'anomali asymétrique du cerveau* (*Arch. de neurologie*, 1883).
2. Giacomini. *Varieta delle circonvoluzione cerebrali*, 2e éd., 1884.

qui est en avant appartient au lobe frontal, celle qui est en arrière appartient au lobe pariétal.

La circonvolution ascendante antérieure est aussi désignée sous le nom de *circonvolution frontale ascendante*, parce qu'elle fait partie du lobe frontal; mais il importe de se souvenir qu'elle est tout entière recouverte par le pariétal et qu'elle n'a de rapport en aucun point avec l'os frontal. Cette circonvolution est oblique comme le sillon de Rolando; elle commence contre la scissure interhémisphérique où elle se confond avec la partie postérieure de la première circonvolution frontale, et se termine près de la scissure de Sylvius où elle se continue avec le pied de la troisième circonvolution frontale. La frontale ascendante n'est pas en effet aussi nettement délimitée à sa partie antérieure qu'à sa partie postérieure; on voit naître de son bord antérieur trois circonvolutions longitudinales qui sont, de haut en bas, la première, la seconde et la troisième *circonvolutions frontales*, séparées les unes des autres aussi par deux sillons longitudinaux.

La *première circonvolution frontale* est la plus longue des trois; c'est aussi la plus étendue en largeur, car nous la retrouverons sur la face interne de l'hémisphère où elle tient une grande place. Elle suit la direction de la scissure interhémisphérique, et va se terminer vers la pointe du lobe frontal. Cette circonvolution est quelquefois divisée longitudinalement par un sillon souvent superficiel.

La *deuxième circonvolution frontale* est intermédiaire aux deux autres par sa position et par son volume. Plus souvent que la précédente, elle est subdivisée par un sillon parallèle à sa direction et qui la dédouble quelquefois jusqu'à son insertion à la frontale ascendante : il existe alors quatre circonvolutions frontales. Mais ce dédoublement de la deuxième circonvolution frontale ne répond à aucune particularité physiologique ou psychologique connue; c'est à tort qu'on a cru qu'elle

appartenait en propre à certaines catégories de criminels (1).

La *troisième circonvolution frontale* est la plus inférieure et la plus courte. Elle présente des sinuosités, que l'on ne peut bien comprendre que lorsqu'on a étudié la scissure de Sylvius et ses branches.

La troisième circonvolution frontale, comme les deux premières, se bifurque, en général, à sa partie antérieure et les

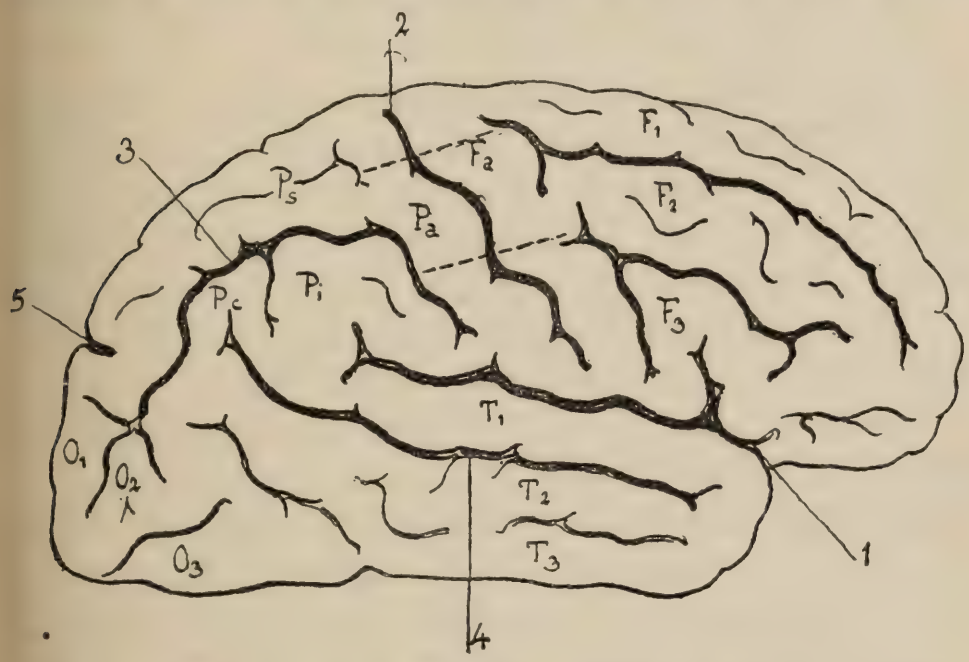

Fig. 15 (d'après M. Richer). *Face externe. Hémisphère droit.* — 1, scissure de Sylvius ; — 2, sillon de Rolando ; — 3, scissure interpariétale ; — 4, scissure parallèle ; — 5, scissure perpendiculaire externe.

F1, première circonvolution frontale ; — F2, deuxième circonvolution frontale ; — F3 troisième circonvolution frontale ; — Fa, circonvolution frontale ascendante ; — Pa, circonvolution pariétale ascendante ; — Ps, lobule pariétal inférieur ; — Pc, lobule du pli courbe ; — T1, première circonvolution temporale ; — T2, deuxième circonvolution temporale ; — T3, troisième circonvolution temporale ; — O1, première circonvolution occipitale ; — O2, deuxième circonvolution occipitale ; — O3, troisième circonvolution occipitale.

bifurcations de ces trois circonvolutions s'anastomosent entre elles pour former à la pointe du lobe frontal un plexus plus ou moins inextricable.

1. Hanot, *Bull. soc. Biol,* 1878.

La *scissure de Sylvius*, que nous avons déjà signalée en décrivant la base de l'encéphale, commence, en effet, à la partie externe de l'espace perforé antérieur. Elle se dirige en avant et en dehors, puis, elle se réfléchit en arrière sur la convexité de l'hémisphère. La partie de la scissure qui se voit sur la base du cerveau, décrit une convexité antérieure répondant à la concavité des petites ailes du sphénoïde; elle délimite nettement le lobule orbitaire et le lobe temporo-sphénoïdal.

Sur la face latérale de l'hémisphère, la scissure de Sylvius affecte une direction un peu oblique d'avant en arrière et de bas en haut. Lorsqu'on l'examine sur un cerveau revêtu de ses membranes, elle se présente sous l'aspect d'un sillon linéaire irrégulièrement sinueux. A la partie antérieure et sur le bord supérieur du sillon, on distingue deux petits sillons secondaires au point de vue de leur étendue. Ce sont : 1° la *branche antérieure* (S A, *fig.* 16) de la scissure de Sylvius, légèrement oblique de bas en haut et d'arrière en avant; 2° la *branche postérieure* ou *verticale* (S V, *fig.* 16), dont la direction est en effet à peu près parallèle à l'axe du corps ou légèrement oblique en arrière. Chez le fœtus, ces deux sillons, au lieu de se réunir en forme de V comme chez l'adulte, ont une origine commune et représentent un Y. Elles ne prennent leurs rapports définitifs que par suite du développement de la partie intermédiaire de la troisième circonvolution frontale, qui constitue ce que Broca a appelé le *cap* de la troisième circonvolution (1). La connaissance de ces deux sillons permet de schématiser nettement la troisième frontale ou *circonvolution de Broca* qui, à partir de son insertion à la partie inférieure de la frontale ascendante, offre une portion ascendante

1. Broca, *Etude sur le cerveau du Gorille* (*Rev. d'anthrop.*, 2e série, t. I, p. 20.)

(L A, *fig.* 16) située en arrière de la branche verticale de la scissure de Sylvius, une portion moyenne recourbée en V, c'est le *cap* compris entre les deux branches de la scissure de Sylvius, et enfin une partie antérieure, située en avant de la branche antérieure et qui se continue avec le lobule orbitaire. Disons tout de suite que c'est surtout la partie postérieure située en arrière de la branche verticale, qui est en rapport avec la fonction du langage articulé.

Ainsi donc la lèvre supérieure de la scissure de Sylvius est constituée en avant par la circonvolution de Broca, puis par la partie inférieure de la frontale ascendante et de la pariétale ascendante, que nous connaissons déjà pour l'avoir vue border en arrière le sillon de Rolando. Inférieurement, la scissure de Sylvius est bordée par la première circonvolution temporo-sphénoïdale. Quant à son extrémité postérieure, elle est entourée par la partie antérieure du lobule pariétal inférieur sur lequel nous reviendrons.

On aurait une idée très imparfaite de la scissure de Sylvius si on ne la considérait que fermée, sur un cerveau recouvert de ses membranes (1).

Lorsqu'on examine un hémisphère cérébral reposant sur sa face interne, et qu'on écarte les bords de la scissure de Sylvius, on découvre une saillie irrégulièrement conique, c'est l'*insula de Reil* ou le *lobule du corps strié*. Ce lobule est constitué ordinairement par trois plis radiés qui, nés du sommet du cône, tournés en bas et en avant, se dirigent vers leur insertion marginale, où ils se subdivisent fréquemment, les deux postérieurs du moins, en deux plis secondaires. Sans donner de règle absolue, on peut dire qu'en général le *pli antérieur*, le plus court (I, *1*, *fig.* 16), un peu oblique en avant et en haut, correspond en haut aux deux tiers

1. Ch. Féré, *Note sur la région sylvienne et en particulier sur les plis temporo-pariétaux.* (*Bull. soc. anat.*, 1884, p. 279.)

antérieurs de la troisième frontale; le *pli moyen* (I, 2, *fig.* 16), presque vertical, correspond au pied de la troisième frontale et à la frontale ascendante; le *pli postérieur* (I, 3, *fig.* 16), le plus long, répond à la pariétale ascendante et à la partie antérieure du lobule pariétal inférieur.

Ainsi constitué, l'insula est limité par trois sillons profonds ou *rigoles* (Broca); 1° une *rigole antérieure* (D C, *fig.* 16),

Fig. 16. — *Figure destinée à montrer les limites postéro-inférieures de l'insula de Reil.* — F', F'', F''', les trois circonvolutions frontales; — SA, branche antérieure de la scissure de Sylvius; — SV, branche ascendante ou verticale de la scissure de Sylvius; — D, B, scissure de Sylvius ouverte pour montrer l'insula; — R, R, sillon de Rolando; — FA, circonvolution frontale ascendante; — PA, circonvolution pariétale ascendante; — SI, SI', scissure interpariétale; — OE, scissure occipitale externe; — EB P, lobule pariétal inférieur, T', T'', T''', première circonvolution temporale; — I, insula, et 1, 2, 3, ses trois plis principaux; — M, pli temporo-pariétal; — X, E, Y, section passant en arrière de la partie postérieure du noyau lenticulaire.

qui le sépare de la partie antérieure de la troisième frontale; 2° une *rigole supérieure* (C E, *fig.* 16), qui le sépare du bord supérieur de la scissure de Sylvius, sur lequel on remarque, d'avant en arrière, la *branche antérieure de la scissure de Sylvius* (S A, *fig.* 16), le *cap* (C) de la troisième circonvolution frontale, la *branche ascendante ou verticale de la scissure de Sylvius* (S V, *fig.* 16), le pied de la troisième frontale, siège de la faculté du langage articulé (L A, *fig.* 16); la partie inférieure de la frontale ascendante (F A, *fig.* 16);

séparée de la précédente par le *sillon préfrontal* ou *prérolandique* qui, quelquefois, incise profondément le bord de la scissure de Sylvius, la partie inférieure de la circonvolution pariétale ascendante (P A, *fig.* 16), séparée de la précédente par le sillon de Rolando (R R), la partie antérieure et supérieure (E, *fig.* 16) du lobule marginal E B H qui entoure l'extrémité de la scissure de Sylvius ; 3° quant à la *rigole inférieure* (D E, *fig.* 16), elle est beaucoup moins profonde et la limite de l'insula est moins tranchée de ce côté. Ce sillon peut être divisé en deux segments : l'un antérieur (D M, *fig.* 16), séparant l'insula de la première circonvolution temporo-sphénoïdale (T' T'', *fig.* 16), et un postérieur (E M, *fig.* 16) oblique de haut en bas et d'arrière en avant, séparant l'insula d'une région qui est souvent confondue avec lui et que nous allons maintenant étudier.

D'après Broca (1), la région que nous venons de décrire sommairement constitue la partie antérieure et inférieure de l'insula ou l'insula proprement dit ; la région suivante constituerait, suivant lui, une région postéro-supérieure de l'insula. Si nous considérons, en effet, le cerveau dans la position où nous l'avons placé, c'est-à-dire les bords de la scissure de Sylvius écartés, il existe bien une *région rétro-insulaire* (E M U N H, *fig.* 16), comprise dans l'écartement de l'extrémité postérieure de la scissure, et dont la configuration offre une certaine analogie avec celle de l'insula.

Cette région est constituée par un pli (M, *fig.* 16), souvent dédoublé, oblique de bas en haut et d'avant en arrière, partant de la première temporale et se dirigeant sur le bord supérieur de Sylvius, en arrière de la partie inférieure de la pariétale ascendante. Suivant Broca, ce pli, désigné par Heschl sous le nom de *circonvolution temporale transverse*, serait toujours

1. P. Broca, *Anatomie comparée des circonvolutions cérébrales.* (*Rev. d'Anthrop.*, 3e série, t. I, 485).

profond, aussi l'appelle-t-il *pli de passage temporo-pariétal profond*; mais il n'est pas toujours unique : très fréquemment il est double ; et quelquefois, suivant la longueur de la scissure de Sylvius, il existe encore en arrière un contrefort qui lui est parallèle, de sorte que la région rétro-insulaire (E U H) est plus ou moins étendue, suivant les sujets. En outre, il arrive très souvent que ces plis ne soient pas profonds dans toute leur étendue, mais soient plus ou moins saillants à leur insertion inférieure (M N, *fig.* 16), qui, d'ailleurs, tantôt se rapproche, tantôt s'éloigne de la corne sphénoïdale.

Il n'est pas rare de voir le sillon qui limite en arrière le pli de passage temporo-pariétal inciser plus ou moins profondément la face supérieure de la première circonvolution temporale, qui, d'autre part, peut se trouver échancrée d'une façon analogue par sa partie supérieure, un peu en avant. S'il arrive que ces deux incisures se rencontrent, en N (*fig.* 16) par exemple, la première circonvolution temporo-sphénoïdale est complètement coupée; la scissure parallèle paraît se jeter dans la scissure de Sylvius, et rappelle une disposition commune chez certains singes, et notamment chez les cercopithèques, tandis qu'en réalité elle a conservé sa direction normale; mais elle est compliquée et anastomosée avec la scissure de Sylvius. Dans cette circonstance, le pli temporo-pariétal (M, *fig.* 16) se continue directement avec la portion antérieure (U T′ T″, *fig.* 16) de la première temporo-sphénoïdale et forme un *pli sphénoïdo-pariétal* saillant dans la plus grande partie de son étendue. Cette disposition irrégulière, qui coexiste quelquefois avec d'autres anomalies graves des circonvolutions, peut se rencontrer seule, comme j'en ai montré récemment un bel exemple; mais souvent elle coïncide avec des plis de passage interrompant la scissure parallèle, comme dans la figure de M. Giacomini (1).

1. Giacomini, *Varieta delle circonvoluzioni cerebrali*. Torino, 1882, p. 52.

En général, les plis temporo ou sphénoïdo-pariétaux s'affaissent complètement à leur extrémité pariétale, qui s'imbrique à la manière des dents de roues d'engrenage avec des contreforts plus ou moins allongés qui partent de la portion pariétale de la circonvolution marginale supérieure. Ces contreforts ou *plis pariéto-temporaux* sont obliques d'avant en arrière et de haut en bas ; ils offrent par conséquent une direction inverse

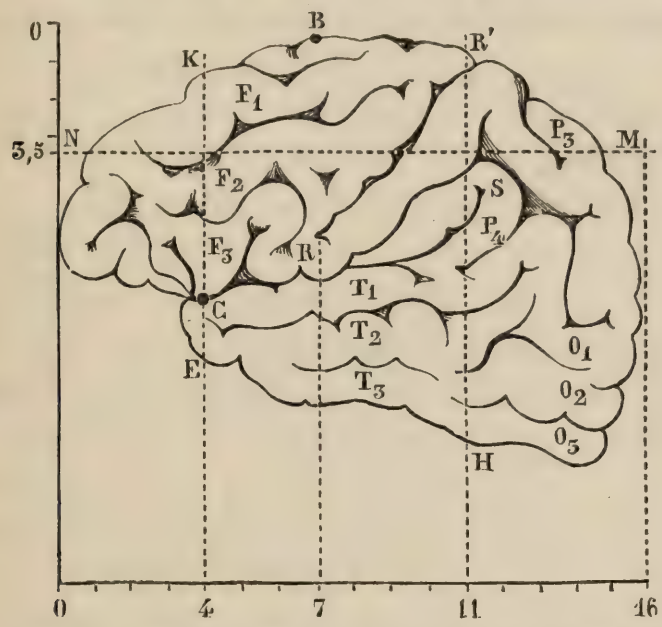

Fig. 17. — *Figure demi-schématique du cerveau, destinée à montrer les rapports et les sillons avec les sutures du crâne, et avec les masses centrales* ; — F1, F2, F3, les trois circonvolutions frontales ; — R, R', sillon de Rolando ; — P3, lobule pariétal supérieur ; — P4, lobule pariétal inférieur ; — 01, 02, 03, circonvolutions occipitales ; — T1, T2, T3, circonvolutions temporales ; — C, S, scissure de Sylvius ; — B, bregma ; — C, ptérion ; — La section M, N, passant à 35 millim. au-dessous de la convexité de l'hémisphère donne le niveau supérieur des masses grises centrales ; — La section K, E, répond à la limite antérieure du corps strié ; — La section R', H, la limite postérieure de la couche optique (la longueur totale du corps opto-strié étant d'environ 7 centimètres).

de celle des plis temporo-pariétaux, sont rarement aussi longs que ces derniers ; mais cela peut se voir.

La limite postérieure de l'insula est marquée par l'angle ouvert en avant, formé par l'intersection des plis temporo-pariétal et pariéto-temporal antérieurs. Si on fait passer par ce point une coupe (X Y, *fig.* 16) verticale et transversale de l'hémi-

sphère, tout le noyau lenticulaire du corps strié reste en avant. Ce noyau, qui se prolonge beaucoup moins en arrière que la couche optique (R′ H, *fig.* 17), n'a donc aucun rapport avec la région rétro-insulaire de la vallée de Sylvius.

Ainsi la direction et les insertions de ces plis suffisent à les faire distinguer des plis radiés de l'insula, même dans les conditions où nous sommes placés, et dans lesquelles on examine ordinairement l'insula à l'autopsie. Mais si au cerveau main-

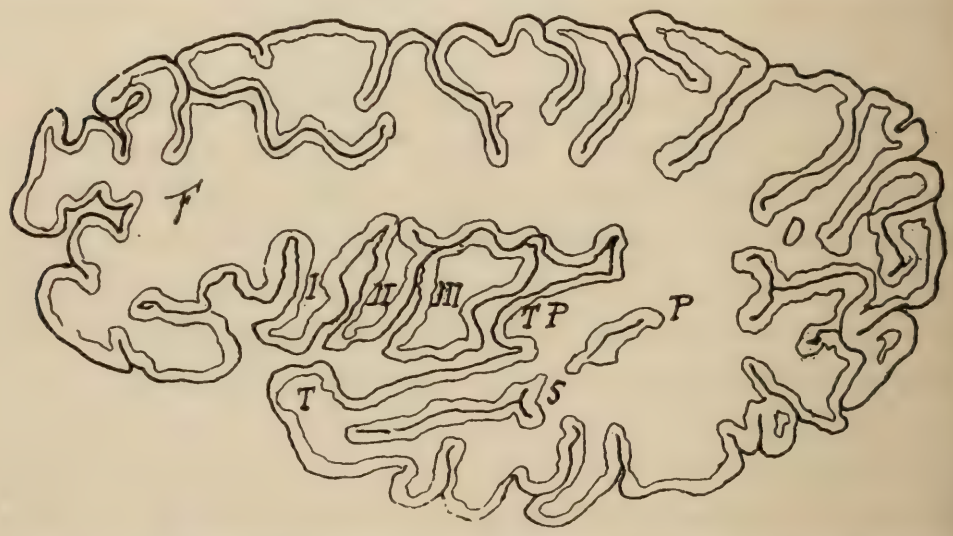

Fig. 18. — *Figure représentant la face interne du segment externe d'une coupe verticale et longitudinale passant par la base de l'insula.* — F, région frontale ; — O, région occipitale ; — T, première circonvolution pariétale ; — S, P, fond de la scissure parallèle ; — F, P, coupe du pli de passage temporo-pariétal ; — I, II, III, premier, deuxième et troisième plis insulaires.

tenu dans sa forme par ses membranes qui viennent rapprocher les bords de la scissure de Sylvius, nous pratiquons une coupe verticale et longitudinale passant par le fond des rigoles qui limitent l'insula (*fig.* 18), nous reconnaissons facilement la coupe des circonvolutions des plis insulaires (I, *fig.* 16) et rétro-insulaires (T F, *fig.* 18), nous pouvons nous assurer que les derniers font partie de *l'enceinte* : les plis pariéto-temporaux et temporo-pariétaux s'imbriquent entre eux pour fermer la partie postérieure de la vallée de Sylvius, et pour contribuer

à recouvrir l'insula. Cette disposition se montre encore plus nettement si, sur le segment externe de notre coupe, nous enlevons le cône formé par l'insula ; il reste alors un entonnoir dont la paroi postérieure est formée par les plis soi-disant rétro-insulaires.

Sur une coupe transversale (de Fleschsig), pratiquée sur un cerveau dépouillé de ses membranes, le lobe temporal s'écarte en dehors, et les plis temporo-pariétaux prennent une direction presque transversale.

En résumé : 1° l'insula est rigoureusement limité par les trois rigoles; 2° tous les autres plis que l'on aperçoit dans l'écartement de la scissure de Sylvius doivent être rattachés aux différentes circonvolutions qui forment l'enceinte, et concourent à recouvrir l'insula. C'est une distinction qu'il est utile de faire au point de vue de la localisation de lésions de l'aphasie motrice, de la cécité et de la surdité verbales.

Au-dessous de la scissure de Sylvius, et à peu près parallèlement à sa direction, on voit un autre sillon qui, parti du voisinage de la pointe du lobe temporo-sphénoïdal, se dirige en haut et en arrière en décrivant une courbe à concavité antérieure pour se terminer en arrière de la scissure de Sylvius : c'est la *scissure parallèle* qui limite inférieurement la première circonvolution temporo-sphénoïdale.

L'extrémité postérieure de la scissure de Sylvius et l'extrémité postérieure de la scissure parallèle sont contournées par un pli continu, limité supérieurement par un sillon courbe à concavité inférieure qui descend en avant dans l'intervalle compris entre la scissure de Sylvius et le sillon de Rolando, et se prolonge jusque parallèlement à la scissure interhémisphérique presque vers la pointe du lobe occipital ; ce

sillon a reçu le nom de *scissure interpariétale*. Elle limite en arrière la circonvolution pariétale ascendante, bornée en avant par le sillon de Rolando. La masse comprise entre la circonvolution pariétale ascendante et la convexité de cette scissure constitue le *lobule pariétal supérieur*, borné en arrière par la *scissure occipitale externe*. Enfin la masse comprise sous la convexité de la scissure inter-pariétale constitue le *lobule pariétal inférieur*. Ce lobule pariétal inférieur est lui-même subdivisé en deux parties : l'une postérieure, à cheval sur l'extrémité de la scissure parallèle, constitue le *pli courbe*, et l'autre antérieure, à cheval sur l'extrémité de la scissure de Sylvius, constitue le *lobule du pli courbe*.

La scissure interpariétale est souvent traversée par des plis de passage, *plis de passage transversaux* de M. Gromier (1), souvent profonds, mais quelquefois aussi tout à fait saillants à la surface. La scissure est alors complètement interrompue. Il résulte de cette particularité que la partie descendante et antérieure de la scissure peut être complètement isolée du reste et constituer un sillon parallèle au sillon de Rolando, *sillon post-rolandique*, limité en arrière par une troisième circonvolution ascendante qui peut même être double. C'est une particularité qui mérite d'être connue, car elle peut être cause de confusion.

Au-dessous de la scissure parallèle, on voit la *deuxième circonvolution temporo-sphénoïdale* qui fait suite à la partie postérieure du pli courbe. Cette circonvolution est limitée inférieurement par un sillon irrégulier et souvent interrompu et qui sépare la circonvolution précédente de la troisième circonvolution temporo-sphénoïdale, dont le bord inférieur correspond à la limite inférieure de la face latérale de l'hémisphère.

1. Gromier, *Étude sur les circonvolutions cérébrales chez l'homme et chez les singes*, th. 1874.

Entre l'extrémité supérieure du sillon de Rolando et l'extrémité du lobe occipital, on voit sur le bord de la scissure interhémisphérique un petit sillon profond mais court (5 *fig.* 12) ; c'est la *scissure occipitale externe*, qui chez les singes est beaucoup plus développée et sépare très nettement le lobe occipital du lobe pariétal. Cette scissure est contournée par un pli qui fait communiquer le lobule pariétal supérieur avec le lobe occipital ; c'est le premier pli de passage temporo-occipital. Au-dessous de la scissure parallèle le lobule pariétal inférieur communique aussi avec le lobe occipital par le deuxième pli de passage pariéto-occipital.

Dans le lobe occipital on trouve trois circonvolutions, qui se comptent de haut en bas et qui sont séparées par deux sillons plus ou moins distincts.

En résumé, on divise la face externe de l'hémisphère en cinq lobes : 1° un lobe antérieur ou frontal, comprenant trois circonvolutions longitudinales parallèles et une circonvolution ascendante ; 2° un lobe moyen ou pariétal, comprenant un lobule pariétal supérieur et un lobule pariétal inférieur, subdivisé en : *a* pli courbe, et *b* lobule du pli courbe ; 3° un lobe postérieur ou occipital comprenant trois circonvolutions ; 4° un lobe inférieur ou temporo-sphénoïdal, comprenant aussi trois circonvolutions parallèles et superposées ; 5° enfin il existe un lobe central, l'insula, divisé aussi en trois plis principaux. Ces lobes sont en communication morphologiquement par des anastomoses ou plis de passage ; cette absence de distinction anatomique correspond à une certaine confusion fonctionnelle des parties limitrophes.

La *face interne de l'hémisphère* présente à considérer un

sillon régulièrement curviligne, qui sépare le manteau de l'hémisphère du corps calleux, c'est le *sillon du corps calleux*. Au-dessous du bec du corps calleux, on voit naître un autre sillon qui contourne la face inférieure de la grande commissure cérébrale, en lui restant à peu près parallèle jusqu'à sa partie postérieure, où on le voit se diriger brusquement en haut pour se terminer sur le bord de la scissure interhémisphérique, un peu en arrière de l'extrémité supérieure du sillon de Rolando. En raison de ses rapports, ce sillon a reçu le nom de *sillon*

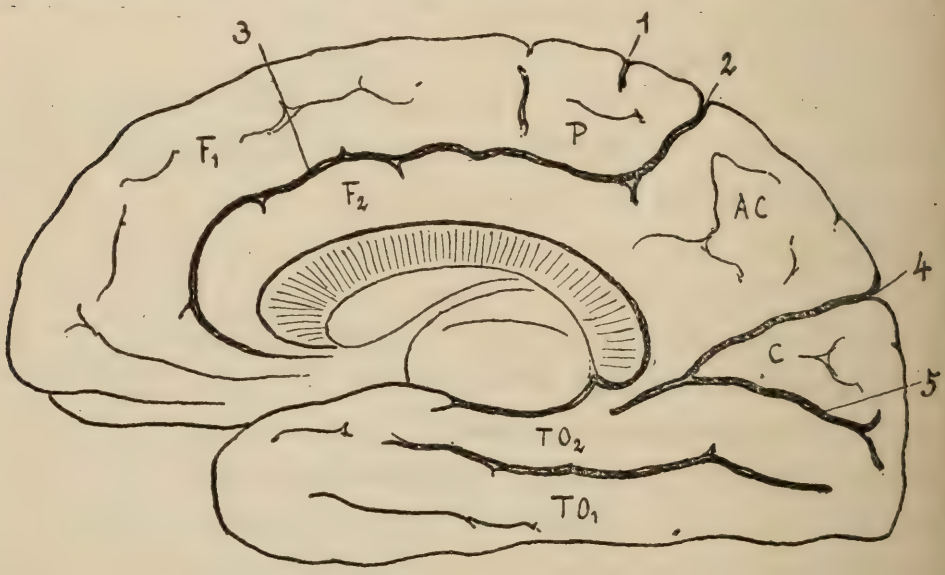

Fig. 19 (d'après M. Richer). *Face interne de l'hémisphère droit.* — 1, sillon de Rolando ; — 2, scissure fronto-pariétale interne ; — 3, scissure calloso-marginale ; — 4, scissure perpendiculaire interne ; — 5, fissure calcarine.

F1, première circonvolution frontale interne : — F2, deuxième circonvolution frontale interne ; — P, lobule paracentral ; — AC, lobule quadrilatère ou avant-coin ; — C, coin, ou lobule occipital interne ; — TO2, deuxième circonvolution temporo-occipitale, ou lobule lingual ; — TO1, première circonvolution temporo-occipitale on lobule fusiforme.

calloso-marginal ; il est très sinueux dans sa partie antérieure, et c'est à cause des festons qu'il décrit que la circonvolution qui est située entre lui et le corps calleux a été désignée sous le nom de *circonvolution crêtée* ; on l'appelle aussi deuxième circonvolution frontale interne. Au-dessus du sillon calloso-marginal se trouve la *première circonvolution fron-*

tale interne qui se confond sur le bord de la scissure interhémisphérique avec la première circonvolution frontale externe que nous avons déjà étudiée.

La première circonvolution frontale interne est interrompue à sa partie postérieure par un petit sillon vertical, partant du bord de la scissure interhémisphérique un peu en avant du sillon de Rolando. Ce petit sillon limite en avant un petit lobule, *lobule paracentral*, borné en arrière par la portion ascen-

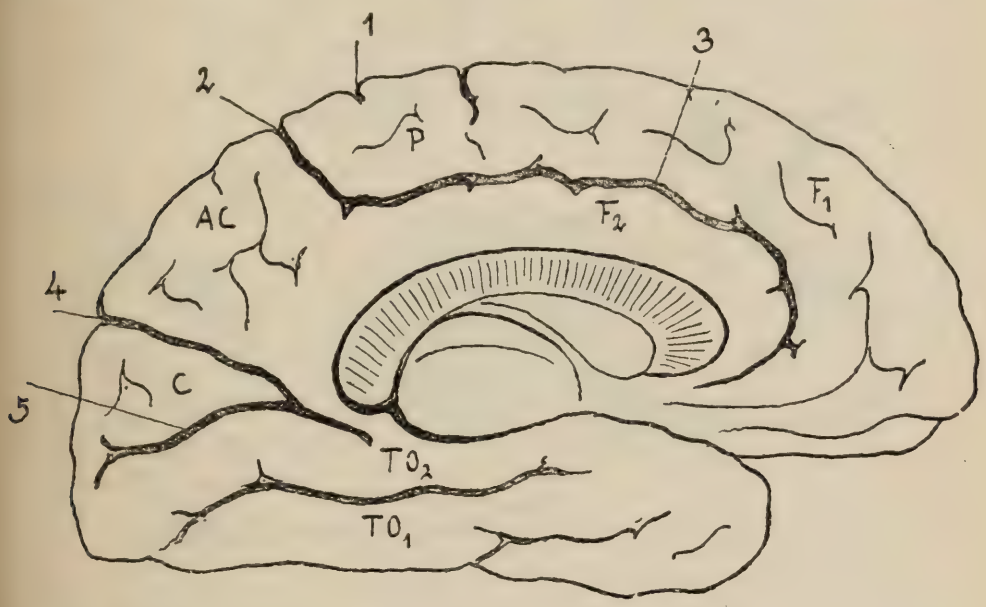

Fig. 20 (d'après M. Richer). *Face interne de l'hémisphère gauche.* — 1, sillon de Rolando ; — 2, scissure fronto-pariétale interne ; — 3, scissure calloso-marginale ; — 4, scissure perpendiculaire interne ; — 5, fissure calcarine.
F1, première circonvolution frontale interne ; — F2, deuxième circonvolution frontale interne ; — P, lobule paracentral ; — AC, lobule quadrilatère ou avant-coin ; — C, coin, ou lobule occipital interne ; — TO2, deuxième circonvolution temporo-occipitale, ou lobule lingual ; — TO2, première circonvolution temporo-occipitale ou lobule fusiforme.

dante du sillon calloso-marginal. Ce lobule paracentral correspond, sur la face interne de l'hémisphère, à la partie supérieure des circonvolutions frontale et pariétale ascendante. Il est quelquefois divisé d'avant en arrière par un petit sillon longitudinal (*fig.* 21 St.); et sur bon nombre de cerveaux, il ne se distingue guère de la partie postérieure de la circonvolution frontale interne.

La première circonvolution frontale interne est quelquefois en outre subdivisée longitudinalement en avant par un sillon parallèle au sillon calloso-marginal, et qui limite avec ce dernier une *circonvolution frontale interne accessoire*, devant être considérée comme faisant partie de la première frontale interne.

A la partie postérieure de l'hémisphère, au point où nous

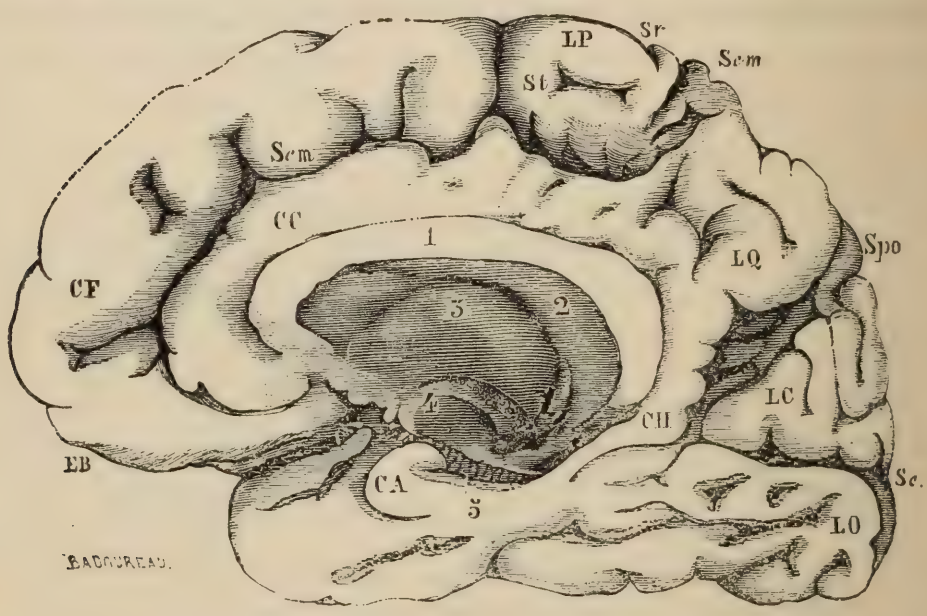

Fig. 21. — *Face interne de l'hémisphère droit.* — *Scm*, sillon calloso-marginal ; — *Sr*, sillon de Rolando ; — *Spo*, scissure pariéto-occipitale ou occipitale interne; — *Sc*, scissure calcarine; — CF, circonvolution frontale interne ; — 4 P, lobule paracentral ; — *St*, sillon longitudinal du lobule paracentral ; — CC, circonvolution crêtée ; — 4 Q, lobule quadrilatère ; — LC, coin ; — CH, circonvolution de l'hippocampe ; — CA, corne d'Ammon ; — 40, lobe occipital ; — 1, corps calleux ; — 2, ventricule latéral ; — 3, couche optique ; — 4, coupe du pédoncule cérébral ; — 5, corps godronné.

avons vu sur la face externe la scissure occipitale externe, on voit descendre de la scissure interhémisphérique, obliquement en bas et en avant, un sillon à peu près rectiligne qui se dirige au-dessous du bourrelet du corps calleux ; c'est la *scissure occipitale interne*. Entre cette scissure et la portion ascendante du sillon calloso-marginal, se trouve un lobule en communication antérieurement avec la circonvolution crêtée ; on le désigne,

d'après sa forme, sous les noms de *lobule quadrilatère* ou de *lobule carré*. Il correspond au lobule pariétal supérieur de la face externe.

Enfin, en arrière de la scissure occipitale interne et au-dessous d'elle, on voit un autre sillon à peu près rectiligne, qui se dirige du bord de la scissure interhémisphérique qu'il n'atteint pas jusqu'au-dessous du bourrelet du corps calleux, où il s'anastomose avec la scissure occipitale interne. Ce sillon, qui est situé très peu au-dessus de la pointe de la corne occipitale, on l'appelle *scissure calcarine*. La scissure calcarine et la scissure occipitale externe limitent un lobule triangulaire, dont l'angle le plus aigu correspond à l'intersection des deux scissures, ce lobule est le *coin*.

Au-dessous de la scissure calcarine et dans la fente de Bichat, on aperçoit deux circonvolutions longitudinales qui appartiennent à la face inférieure du cerveau et au lobe temporo-sphénoïdal.

La *face inférieure* de l'hémisphère est divisée naturellement en deux parties très distinctes par la scissure de Sylvius. La partie située en avant de la scissure appartient en réalité au lobe frontal, et constitue le *lobule orbitaire*. Ce lobule présente une surface plane sur laquelle on voit, tout près du bord interne de l'hémisphère et de la scissure interhémisphérique, un sillon rectiligne destiné à loger le bulbe du nerf olfactif. Entre ce sillon et la scissure interhémisphérique, on voit une circonvolution rectiligne, *gyrus rectus*. En dehors du sillon, on remarque sur la surface légèrement concave un autre sillon irrégulier représentant un K, un H ou X, bordé par des circonvolutions qui ne sont pas susceptibles d'une description régulière, et se continuent avec le plexus terminal de circonvolutions frontales.

En arrière de la scissure de Sylvius, se voient les circonvolutions temporo-occipitales ; et plus en dehors le profil des circonvolutions temporo-sphénoïdales, que nous avons déjà considérées sur la face externe. Sur la face inférieure, la limite du lobe sphénoïdal et du lobe occipital est artificiellement marquée par la circonférence du cervelet. Les *circon-*

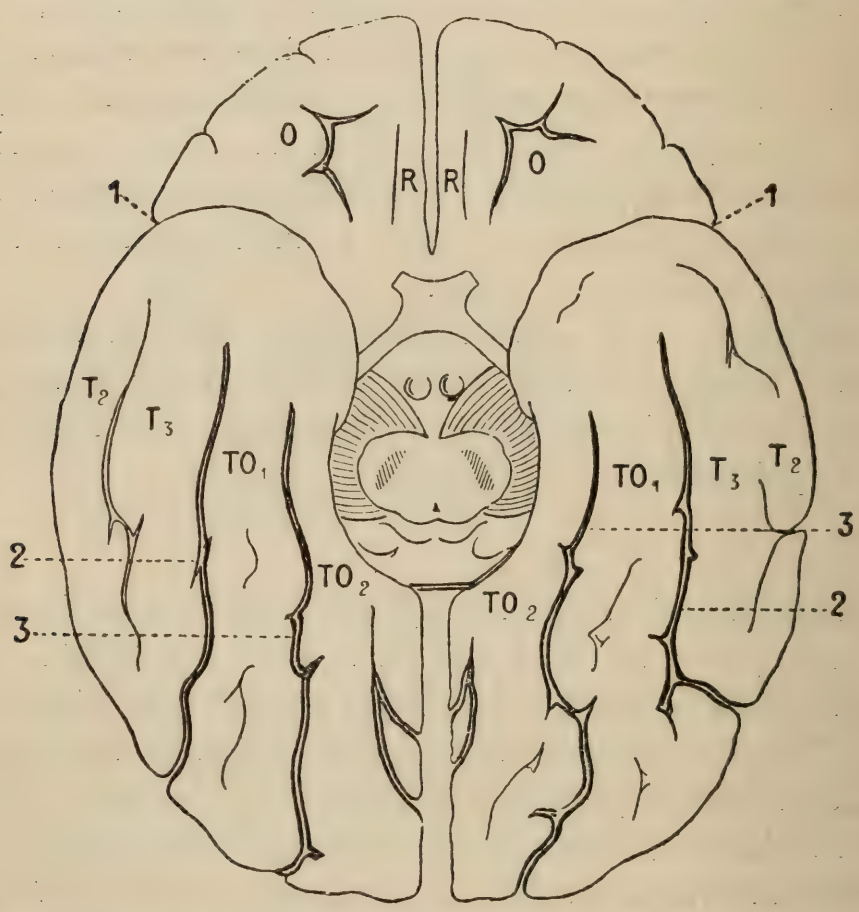

Fig. 22 (d'après M. Richer). *Face inférieure.* — Scissure de Sylvius ; — 2, première scissure temporo-occipitale ; — 3, deuxième scissure temporo-occipitale ; — O, circonvolutions orbitaires ; — R, gyrus rectus ; — T2, deuxième circonvolution temporale ; — T3, troisième circonvolution temporale ; — TO1, première circonvolution temporo-occipitale, ou lobule fusiforme ; — TO2, deuxième circonvolution temporo-occipitale, ou lobule lingual.

volutions temporo-occipitales sont au nombre de deux : la première et la seconde, en allant de dehors en dedans ou de bas en haut. La première circonvolution temporo-sphénoïdale

est aussi désignée sous le nom de *lobule fusiforme*, et la seconde sous le nom de *lobule lingual*.

La deuxième circonvolution temporo-occipitale se termine en avant par la corne d'Ammon qui mérite une description spéciale.

La partie antérieure de la deuxième circonvolution temporo-sphénoïdale se recourbe en crochet en même temps qu'elle se

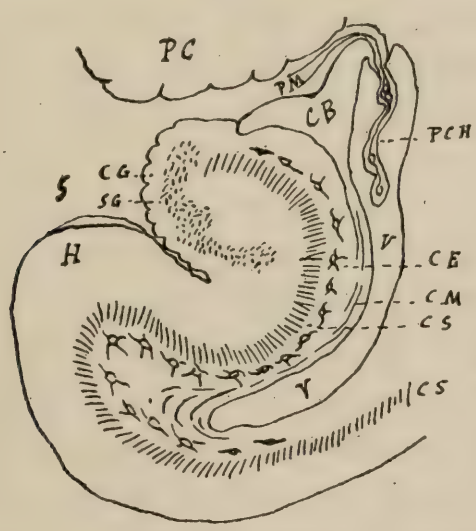

Fig. 23. Schéma de la corne d'Ammon (d'après M. Duval). — PC, pédoncule cérébral ; — VV, corne sphénoïdale du ventricule ; — PCH, plexus choroïde ; — PM, pie-mère cérébrale; — CB, corps bordant ; — CG, corps godronné ; — SG, stratum granulosum ; — H, circonvolution de l'hippocampe ; — CM, couche médullaire ; — CE, couche de cellules étoilées ; — CS, couche radiée ; — S, subiculum.

renfle, et elle constitue la protubérance cylindroïde de Chaussier, la *corne d'Ammon*, l'*hippocampe*. La corne d'Ammon est limitée en dedans et en haut par un sillon profond assez régulier, sillon longitudinal de l'hippocampe, en dedans duquel on voit une circonvolution allongée offrant une surface ondulée, c'est le *corps godronné*. Enfin, en dedans et aussi au-dessus du corps godronné se trouve une bandelette blanche, le *corps bordant*, qui forme la limite de la corne sphénoïdale du

ventricule latéral. M.M.Duval (1) a montré que,contrairement aux descriptions classiques, le bord interne du corps bordant n'est pas libre, il se continue avec une fine lamelle (paroi ventriculaire chez le fœtus, simple épithélium épendymaire chez l'adulte), qui est refoulée par les vaisseaux de la pie-mère, renferme les plexus choroïdes dans une sorte de repli mésentérique et ferme le ventricule latéral. Il n'y a donc pas en réalité de fente faisant communiquer la cavité ventriculaire avec la fente de Bichat. Les deux circonvolutions qui constituent l'hippocampe, hippocampe proprement dit ou deuxième circonvolution temporo-sphénoïdale, et circonvolution godronnée, ne diffèrent pas essentiellement par leur structure des autres circonvolutions. La circonvolution de l'hippocampe n'offre comme particularité qu'un plus grand développement en nombre et en volume des grandes cellules pyramidales; quant à la circonvolution godronnée, elle offre une couche surajoutée formée de noyaux ou de petites cellules rondes, qui constitue le *stratum granulosum*. Quant à la couche blanche qui recouvre la partie convexe de l'hippocampe et connue sous le nom de *subiculum*, elle n'existe pas dans toute l'étendue de la circonvolution (*fig.* 23).

Le sillon qui sépare les deux circonvolutions de l'hippocampe se distingue par un léger enroulement en haut et en dedans et surtout par la disposition des vaisseaux qu'il renferme. Ces vaisseaux sont très serrés, empiètent sur la substance des couches les plus superficielles des deux circonvolutions qui adhèrent quelquefois jusqu'à se souder ; ce qui les a fait considérer comme une formation unique. On trouve quelquefois dans la profondeur, à ce niveau, de petits kystes séreux, qui indiquent bien qu'il s'agit de deux circonvolutions primitivement séparées.

1. M. Duval, *La corne d'Ammon* (*Archives de neurologie*, n° 6 et 7, 1881-1882).

Nous avons signalé sur la face interne de la corne occipitale du ventricule latéral, l'existence d'une saillie, en forme de cervelet, désignée sous le nom d'*ergot de Morand* et qui, comme la corne d'Ammon, est quelquefois considérée comme une circonvolution retournée. Mais la constitution de l'ergot de Morand est beaucoup plns simple, il résulte de la saillie dans le ventricule de la substance blanche du centre ovale plus ou moins repoussée par l'enfoncement de la scissure calcarine.

§ 2. — *Topographie crânio-cérébrale.*

Nous avons signalé chemin faisant les rapports de la face inférieure du cerveau avec la base du crâne. Pour nous résumer, rappelons que le *gyrus rectus*, en rapport avec la portion horizontale de l'ethmoïde, peut être atteinte dans les fractures de cet os, que les lobules orbitaires, en rapport avec la paroi mince qui constitue le plafond de l'orbite, peuvent être facilement lésés à travers cette paroi. La portion postérieure du lobe temporo-sphénoïdal, qui est en rapport avec le rocher, subit fréquemment le contre-coup des lésions inflammatoires qui atteignent l'oreille moyenne. La protubérance reposant sur l'apophyse basilaire se trouve quelquefois lésée dans les fractures par enfoncement de la base du crâne. Enfin la face postérieure du bulbe peut être atteinte à travers le ligament atloïdo-occipital, et le bulbe est susceptible d'être comprimé de diverses façons dans les déplacements traumatiques ou pathologiques de la première et de la seconde vertèbres.

Mais les rapports les plus intéressants du cerveau sont ceux qu'il affecte avec la convexité du crâne : c'est à l'ensemble de ces rapports que l'on a donné le nom de *topographie crânio-cérébrale.*

C'est Gratiolet qui le premier, en 1857, eut l'idée de recher cher par un procédé scientifique les rapports des sillons du cerveau avec les sutures du crâne. Il fit des moules en plâtre de la cavité crânienne. Mais les saillies et les dépressions de la surface interne des os du crâne sont insuffisants pour donner des renseignements exacts sur la forme et les rapports des sillons et des circonvolutions du cerveau; aussi Gratiolet, préoccupé des résultats qu'il avait obtenus chez les primates inférieurs, fut-il trompé par ses empreintes. Il crut reconnaître que le sillon de Rolando était aussi chez l'homme parallèle et sous-jacent à la suture coronale, et il admit, sur cette donnée, que les lobes cérébraux correspondaient exactement aux vertèbres crâniennes. C'est ce qui le mena à classer les races humaines en frontales, pariétales et occipitales. Cependant, il ne paraissait pas vraisemblable que toute la masse cérébrale située en avant du sillon de Rolando pût être contenue dans les loges frontales; aussi en 1861, Broca entreprit de nouvelles recherches à l'aide d'un procédé tout différent (1), qui consiste à introduire, à travers des trous de vrille pratiqués dans le crâne, des fiches qui pénètrent dans le cerveau et dont on reconnaît ensuite la position après avoir enlevé la calotte crânienne. Mais à cette époque, à part l'aphasie, il n'était pas question de localisations cérébrales, et Broca ne poussa pas très loin des recherches qui étaient alors sans utilité pratique. Elles furent reprises plus tard par Heftler (2), qui a employé un procédé nouveau mais très compliqué, qui consiste à mouler successivement la tête et le crâne dénudés, et enfin à projeter sur les dessins superposés de ces moulages le dessin des circonvolutions du cerveau. Deux ans après, M. Turner a aussi cherché à déterminer les rapports des circonvolutions en enlevant à l'aide d'une scie fine des por-

1. *Bull. Soc. anatomique*, 2e série, t. VI, p. 340.
2. Heftler, *Dist. inaug. de l'Acad. méd.-chir. de Saint-Pétersbourg*, 1872.

tions de la voûte du crâne. Enfin depuis cette époque, nous avons entrepris de nombreuses recherches sur des catégories très différentes de sujets : nous avons repris et complété les mensurations faites par de la Fouilhouze sur les enfants (1), nous ne ferons que résumer nos études précédentes sur ce sujet (2), et faites, soit par le procédé de Broca, soit par le procédé de Turner modifié.

Si on commence un trait de scie sur les arcades sourcilières et si l'on dirige l'instrument de telle sorte qu'il passe au-dessous du centre des deux conduits auditifs, il va tomber très obliquement dans le trou occipital, très près du bord postérieur de ce trou et il termine sa course en sortant entre l'occipital et l'arc postérieur de l'atlas. Cette coupe n'ouvre la cavité crânienne qu'au niveau de la partie la plus inférieure des fosses sphénoïdales où la dure-mère reste même souvent intacte, et au niveau du trou occipital; elle fixe donc d'une manièrs commode et suffisamment précise la limite inférieure de l'encéphale, dont les rapports ont pu, comme nous l'avons vu, être facilement déterminés grâce à la configuration accidentée de la base du crâne (3). Venons-en maintenant aux rapports de la convexité du cerveau.

Pour faciliter l'intelligence de ce qui va suivre nous avons d'après Broca et M. Topinard (4) quelques figures qui montrent la position des différents points crâniologiques et les plans d'orientation, dont la connaissance est indispensable.

1. De la Fouilhouze, *De la topographie crânio-cérébrale chez les enfants*, thèse, 1876.
2. Ch. Féré, *Note sur quelques points de la topographie du cerveau.* (*Bull. Soc. anat.*, 1875, p. 828, *et Arch. de phys. norm. et path*, 1876, p. 247.) — *Note sur le développement du cerveau considéré dans ses rapports avec le crâne.* (*Rev. d'anthropologie*, 1879, p. 661.) — *Nouvelles recherches sur la topographie crânio-cérébrale.* (*Rev. d'anthrop*, 1881, *p.* 468.) — *Contrib. à l'ét. de la topographie crânio-cérébrale chez quelques singes.* (*Journ. de l'anatomie et de la physiologie*, 1882, p. 515.) — *Deuxième note sur la topographie crânio-cérébrale chez les singes.* (*Ibid.*, 1885.)
3. Ch. Féré, *Procédé de coupe du crâne.* (*Bull. soc. anat.*, 1877, p. 206.)
4. Topinard, *Éléments d'anthropologie générale*, 1885.

Les rapports de la convexité des hémisphères sont un peu différents suivant les sexes et suivant les âges. Les différences suivant les sexes sont en relation avec les différences de volume de la tête ; les différences suivant les âges sont surtout en rela-

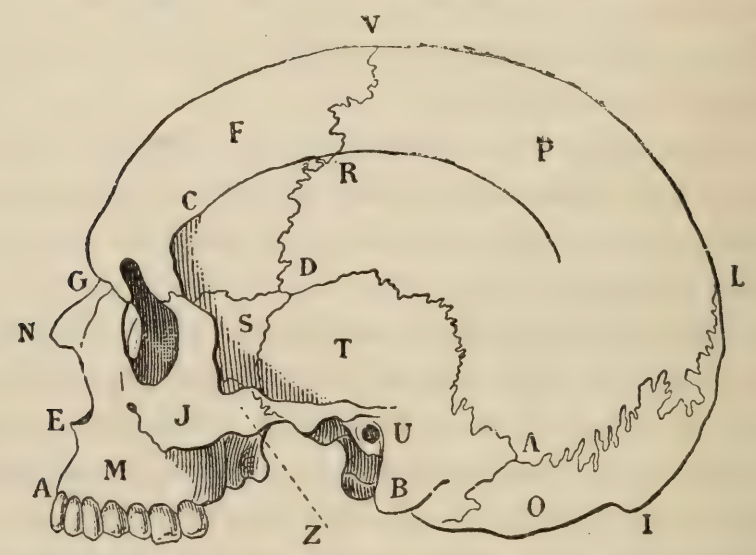

Fig. 24 (d'après M. Broca). *Nomenclature crâniologique* (face latérale gauche). — A, point alvéolaire (point le plus antérieur et le plus déclive du bord alvéolaire supérieur ; — E, point spinal ; — G, nasion ; — V, bregma (point de rencontre des sutures sagittale et coronale) ; — 4, lambda (point de rencontre de la suture sagittale et de la suture lambdoïde) ; — I, inion (base de la protubérance occipitale externe) ; — A, astérion (point de rencontre des sutures lambdoïde, pariétale et temporo-occipitale ; — U, trou auditif ; — B, apophyse mastoïde ; — O, occipital ; — P, pariétal ; — T, frontal ; — C, crête temporale ; — R, stéphanion ; — DS, ptérion (région de la fosse temporale où se rencontrent le frontal, le temporal, le pariétal et le sphénoïde ; — J, os malaire ; — Z, point jugal ; — M. maxillaire ; — N, os propres du nez.

tion avec des différences dans le développement relatif des régions crâniennes et cérébrales.

Chez l'homme et chez la femme, il existe plusieurs rapports communs ; ainsi, dans l'un et l'autre sexe, la *scissure de Sylvius* suit assez exactement dans sa moitié antérieure la suture temporo-pariétale, puis elle se recourbe en haut en se dirigeant au-dessous et en arrière de la bosse pariétale. La *scissure occipitale externe* répond dans les deux sexes à peu près constamment au point d'intersection de la suture lambdoïde et de la suture sagittale, au *lambda*.

Les rapports du sillon de Rolando offrent quelques variations aussi; sur 38 hommes, ce sillon était situé en moyenne à 48 millimètres en arrière de la suture coronale à la partie supérieure et à 28 millimètres à sa partie inférieure, tandis que

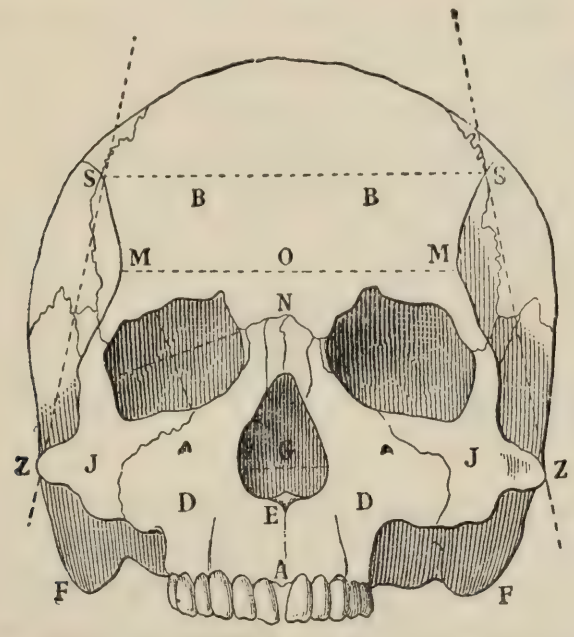

Fig. 25 (d'après Broca). *Nomenclature crâniologique* (face antérieure). — S stéphanion ; — M, point frontal minimum ; — MM, diamètre frontal minimum ; — B, bosses frontales ; — O, ophryon ; — N, nasion ; — Z, point zygomatique maximum ; — I, os malaire ; — F, apophyse mastoïde ; — D, maxillaire. — A, point alvéolaire ; — L, point spinal.

sur 4 femmes, les distances rolando-coronales supérieure et inférieure n'étaient que de 45 et 27 millimètres. Il est bien entendu que ces chiffres n'expriment que des moyennes et qu'il faut s'attendre à rencontrer des différences qui peuvent aller jusqu'à 8 et 10 millimètres soit en plus, soit en moins, et souvent en rapport avec les différences de volume de la tête.

On observe suivant les âges des différences qui méritent d'être signalées :

Les fiches que l'on enfonce sur la bosse frontale pénètrent, chez le jeune enfant, en plein dans la deuxième frontale,

tandis que chez l'adulte, elles entrent au voisinage de la

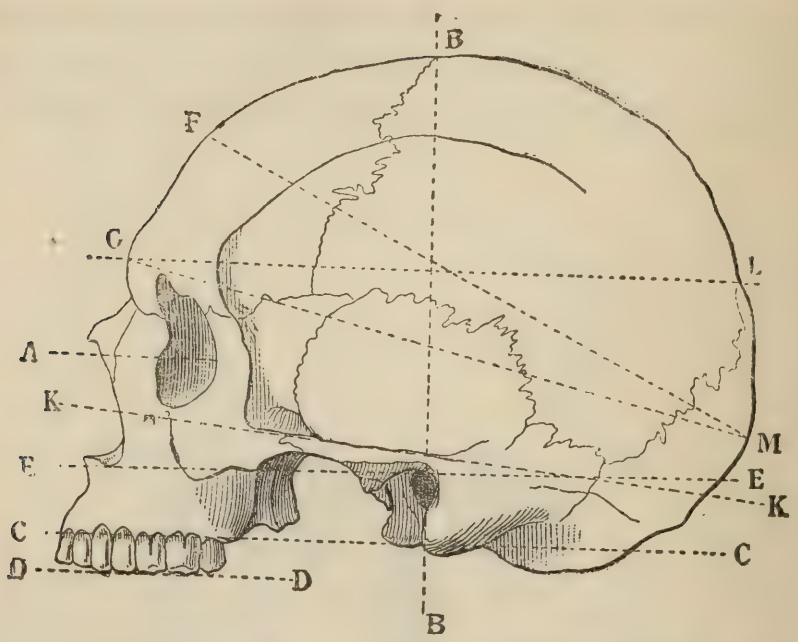

Fig. 26 (d'après M. Topinard). *Plans d'orientation du crâne* (face latérale gauche). — DD. plan de mastication de Barclay ; — CC, plan alvéolo-condylien de Spix et Broca ; — EE, *plan spino-auriculaire* ou de Camper ; — KK, plan zygomatique ou de Dumoutier ; — A, plan des axes orbitaires ; — GM, plan de Jeffryes Wyman ; — GL, plan glabello-lambdoïdien ; — BB, *plan auriculo-bregmatique* ou vertical Busk ; — TM, diamètre antéro-postérieur métopique.

Fig. 27 (d'après M. Topinard). *Crâne trigonophale* du musée Broca.

scissure frontale supérieure, et même quelquefois dans la première circonvolution frontale. Ce fait nous indique qu'après la soudure de la suture métopique, la distance qui sépare les deux bosses frontales subit un arrêt de développement. Lorsque cette soudure se fait prématurément, elle donne lieu à la déformation du crâne connue sous le nom de *trigonocéphalie*, qui apporte un obstacle au développement de la région frontale du cerveau (*Fig* 27). Lorsque, au contraire, la soudure ne se fait que tardivement, ou même pas du tout, on a un *crâne métopique*, dans lequel la région frontale a un développement plus considérable.

La distance qui sépare l'extrémité supérieure du sillon de Rolando du bregma ne pourrait guère varier, chez l'enfant et chez l'adulte, qu'en proportion du diamètre longitudinal du crâne ; mais il faut noter au point de vue des déterminations à faire sur le vivant que chez l'enfant le bregma occupe une situation plus antérieure que chez l'adulte.

Chez les enfants le *ptérion* (1) ne correspond pas à l'anse médiane de l'M de la troisième frontale, au *Cap* de Broca, comme chez l'adulte, mais à la partie postérieure de cette circonvolution. Contrairement à ce qui a été affirmé (2), jamais à la naissance, ni même pendant la période fœtale, l'extrémité inférieure du sillon de Rolando ne passe en avant de la suture coronale : cela ne se voit du reste chez aucun singe.

La scissure de Sylvius se trouve dès l'origine, chez le fœtus, sur un plan plus élevé que chez l'adulte, et elle semble s'abaisser progressivement dans sa partie postérieure, à mesure que l'on approche de l'adolescence.

Chez l'enfant, la scissure pariéto-occipitale, au lieu de ré-

1. Pour plus de simplicité j'applique le nom de Ptérion, ou point que l'on appelle plus souvent *point ptérique*, et situé à l'extrémité externe de la suture coronale.

2. Hamy cité par Pozzy, *Dict. encycl. des sc. méd.* T. XVII, art. *Circonvolutions cérébrales*, p. 382.

pondre exactement au lambda, comme cela a lieu à peu près constamment chez l'adulte, est située bien en avant de ce point dès son apparition, et elle se porte aussi peu à peu en arrière à mesure que l'âge avance. Chez tous les singes on observe la même disposition que chez l'enfant, excepté chez l'orang-outang. C'est de 13 à 17 ans que les rapports du cerveau et du crâne deviennent fixes.

Les rapports des sillons du cerveau et des sutures du crâne

Fig. 28 (d'après Broca). *Déformation toulousaine du crâne.*

peuvent peut-être varier suivant les races ; mais nous n'avons encore que des documents insuffisants à cet égard.

Des variations peuvent être observées dans certaines conditions physiologiques et pathologiques. Le sillon de Rolando peut se trouver plus près du bregma chez les sujets dont la suture métopique ne se soude que tardivement ou ne se soude pas. On peut encore trouver cette disposition chez des épileptiques, des idiots, dont la région frontale du cerveau a subi un arrêt de développement ; ou encore en conséquence de lésions destructives anciennes de la région frontale : nous avions cru tout d'abord qu'à la suite d'amputations anciennes on pouvait voir des avancements unilatéraux du même genre ; mais

nous nous sommes assuré depuis que le fait est loin d'être constant. D'autres influences peuvent agir en sens inverse : c'est ainsi que Broca a montré que l'extrémité postérieure du sillon de Rolando est reculée par rapport au bregma dans la déformation toulousaine du crâne (1). Dans la *plagiocéphalie* l'extrémité postérieure du sillon de Rolando et la scissure occipitale sont avancées du côté de la propulsion.

Comme beaucoup d'autres méthodes thérapeutiques, la trépanation du crâne a eu des fortunes très diverses ; tantôt prônée outre mesure, tantôt discréditée à l'excès, elle a eu enfin, dans ces dernières années, le privilège d'occuper beaucoup les chirurgiens, et elle est entrée dans une phase nouvelle, grâce à l'étude récente des localisations fonctionnelles du cerveau et de la topographie crânio-cérébrale.

Les origines (2) de cette opération, vulgaire au dernier siècle, et si rare de nos jours, sont encore peu connues ; cependant, depuis les découvertes de M. Prunières et les études si intéressantes de M. Broca, il paraît évident que la trépanation a été pratiquée par nos ancêtres de la période néolithique. Quel était le but des trépanations préhistoriques ? C'est encore un point en discussion ; tandis que M. Broca pense qu'il s'agissait là d'une pratique d'initiation religieuse, M. Prunières admet qu'à l'âge de pierre les fractures du crâne étaient traitées par la trépanation, qui était aussi appliquée pour les maladies convulsives. Cette dernière opinion peut s'appuyer sur ce fait qu'on a trouvé la trépanation en usage dans les mêmes conditions chez certaines peuplades d'Océanie, d'une civilisation très peu avancée. Parmi les pièces anatomiques de l'époque

1. Broca, *Note sur la déformation toulousaine du crâne* (*Bull. soc. anthrop.* 1871, p. 100 et 1879, p. 417.)
2. Ch. Féré, *La trépanation* (*L'Année médicale*, 1879).

néolithique, on a trouvé des crânes perforés de trous dont les bords sont cicatrisés et qui ont, par conséquent, été percés pendant la vie. On possède, en outre, un certain nombre de rondelles présentant, sur une région très limitée de leur pour-

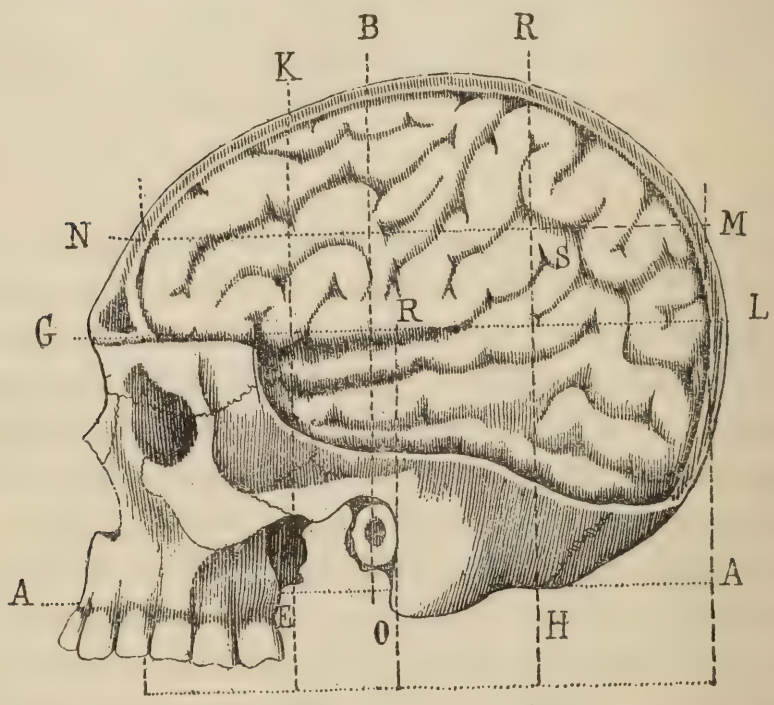

Fig. 29 *Topographie crânio-cérébrale.* — B, Bregma ; — C, point qui correspond à l'extrémité externe de la suture coronale ; — L, lambda correspondant à la scissure perpendiculaire externe ; — S, scissure de Sylvius ; — RR, sillon de Rolando : — R, son extrémité antérieure à 3 centimètres environ en arrière de l'extrémité externe de la suture coronale ; — R', son extrémité postérieure à 45 millimètres en arrière du bregma ; — AA, plan alvéolo-condylien ; — OM, plan auriculo-bregmatique ; — GL, plan passant par le diamètre transverse frontal minimum et le lambda ; — KE, section passant les 2 plis de la 3e circonvolution frontale au point G qui correspond à l'extrémité externe de la suture coronale, et effleurant la tête du noyau caudé ; — R'H, section passant par l'extrémité postérieure du sillon de Rolando et en arrière de la limite postérieure de la couche optique ; — NM, plan horizontal passant par la face supérieure du corps calleux et au-dessus des noyaux gris.

tour, le même aspect de cicatrice osseuse; ces rondelles paraissent avoir été enlevées après la mort autour des perforations crâniennes cicatrisées; peut-être servaient-elles d'amulettes préservatrices des maux pour lesquels la première trépanation avait été pratiquée avec succès; l'existence de

ces traces d'opérations posthumes montre au moins que les hommes de l'époque néolithique n'avaient point un respect exagéré de la mort; le radius taillé en poinçon et poli que M. Prunières a présenté, il y a quelques années, à la Société d'anthropologie, le prouve encore mieux.

Nous n'insisterons pas sur les divers procédés de grattage, de perforations successives avec une pointe métallique, etc., encore employés chez diverses peuplades. On trouvera des renseignements très circonstanciés à cet égard dans le travail de M. Lucas-Championnière (1). Nous ne nous arrêterons pas non plus à l'historique de la question jusqu'au dernier siècle ; nous rappellerons seulement le rôle que l'Académie de chirurgie a joué dans la propagation de cette opération que J.-L. Petit, Quesnay et aussi P. Pott conseillaient, comme mesure préventive, dans tous les cas où on pouvait constater ou même soupçonner une fracture du crâne. Desault, le premier, commença à réagir contre cette pratique qui fut plus tard combattue par Gama et Malgaigne. Jusqu'à ces dernières années, presque tous les chirurgiens s'entendaient pour penser que l'intervention chirurgicale n'est indiquée que lorsqu'il y a une plaie avec enfoncement ; s'il n'y avait pas de plaie, la règle était de s'abstenir, tant qu'il n'y avait pas d'accidents cérébraux aigus. Mais, depuis que la doctrine des localisations cérébrales s'appuie sur des observations décisives, depuis que les rapports du cerveau et du crâne sont déterminés par des recherches nombreuses et concordantes, on a pu croire qu'il suffirait de voir, après une chute sur le crâne, un trouble moteur localisé, pour que l'opération du trépan fût indiquée, d'autant plus que dans des observations de MM. J. Lucas-Championnière, Terrillon et Proust, Tapret, etc., on avait vu ces troubles cesser immédiatement après l'opération. Mais

1. Lucas-Championnière, *Etude historique et clinique sur la trépanation du crâne*, 1878.

des protestations s'élevèrent bientôt, et il fallut discuter. Nous allons résumer brièvement les raisons qui ont été données pour et contre l'opération, dans la discussion qui s'est élevée à la Société de chirurgie en 1878.

Soutenant l'intervention chirurgicale, M. Lucas-Championnière déclare que la trépanation est une opération d'une gravité très modérée, surtout depuis qu'on est en possession du pansement antiseptique ; elle n'augmente pas notablement le pronostic d'une lésion du crâne. L'opération sera donc légitime dans les cas de plaies des parties molles avec fracture et difformité (Trélat), surtout s'il existe des troubles moteurs ; elle permet de relever ou d'enlever des fragments qui irritent ou compriment le cerveau et produisent la paralysie ou menacent de la produire, d'évacuer une collection liquide ou d'enlever un corps étranger (Ledentu, Lucas-Championnière, etc.). Le trépan sera encore applicable dans le cours d'une plaie du crâne, s'il se développe des symptômes pouvant prouver une lésion cérébrale (Trélat) ; la méningo-encéphalite n'est pas une contre-indication, le trépan ne l'empêche pas de guérir (Lucas-Championnière) ; les troubles cérébraux, paralysies, convulsions, aphasies, etc., ne peuvent que rendre la nécessité de l'opération plus évidente. Lorsqu'il existe des troubles paralytiques, et que les commémoratifs permettent de soupçonner une fracture de la table interne, le trépan est encore indiqué (Lucas-Championnière) ; et c'est alors que la notion des localisations fonctionnelles de l'écorce cérébrale et de la topographie crânio-cérébrale viendra en aide au chirurgien. Si, dans un temps plus ou moins long après le traumatisme, il se produit des troubles convulsifs survenant par accès, une véritable épilepsie traumatique, le trépan trouvera encore une indication précise. M. Echeverria (1) cite un

1. *De la trépanation dans l'épilepsie par traumatisme du crâne* (*Arch. gén. de méd.*, 1878).

nombre relativement considérable de guérisons par ce traitement.

Mais les réserves sont nombreuses. L'enfoncement n'est pas une indication absolue du trépan; une paralysie produite par une lésion de ce genre peut guérir à la longue (Perrin, Desprès). Lorsqu'il n'existe pas d'enfoncement avec la paralysie, le trépan primitif est une opération inutile, parce qu'on est exposé à tomber sur une large plaque de méningo-encéphalite comme dans le cas de Broca, ou que les troubles peuvent être produits par une compression à distance (Tillaux). Les recherches expérimentales de M. Duret, en montrant la possibilité de lésions multiples dans les traumatismes du crâne viennent encore augmenter la difficulté.

Mais si l'on admet, avec M. Lucas-Championnière, l'indication du trépan dans les cas de paralysie avec fracture probable de la table interne, il reste encore une question à étudier : où faut-il trépaner? Remarquons tout d'abord que d'après les localisations les mieux établies sur l'homme, le siège des lésions qui produisent l'aphasie et la paralysie des membres est sur les circonvolutions qui bordent le sillon de Rolando. Ce sont donc surtout les rapports de ce sillon qu'il faut reconnaître d'une manière précise.

Pour y arriver, il suffit de déterminer deux plans, l'un horizontal, passant par la glabelle et par le lambda, et l'autre vertico-transversal, passant par le centre des deux conduits auditifs et par le bregma. Le plan horizontal ou glabello-lambdoïdien de Hamy, qui indique par son extrémité postérieure la position de la scissure occipitale externe, passe très près, assez souvent à quelques millimètres, au-dessus de la partie supérieure de l'écaille temporale, dont le point culminant correspond à peu près à l'endroit où elle est coupée par le plan auriculo-bregmatique. Le point d'intersection des deux plans, vertical et horizontal, peut donc avec le point ptérique

donner la direction approximative de la scissure de Sylvius dans sa première portion ; la scissure se trouvant à 2 ou 3 millimètres de la ligne indiquée par ces deux points. Ce plan horizontal est généralement facile à déterminer sur le vivant, car la glabelle (renflement entre les deux crêtes sourcilières) est un point facilement reconnaissable, et le lambda offre presque toujours une irrégularité qui fait distinguer sa position.

Quant au plan auriculo-bregmatique ou plan vertico-transversal de Busk, il est surtout important au point de vue de la reconnaissance de la position du sillon de Rolando, il permet de déterminer en haut l'extrémité postéro-supérieure de ce sillon, qui est situé en arrière du bregma de 45 millimètres chez la femme et de 47 ou 48 chez l'homme. L'extrémité inférieure du sillon de Rolando se trouve de 45 à 55 millimètres en arrière de l'apophyse orbitaire externe, à peu près à 1 centimètre au-dessus du plan glabello-lambdoïdien, et sensiblement à la même distance en arrière du plan vertical ; c'est-à-dire que cette extrémité inférieure du sillon de Rolando se trouve dans l'angle postéro-supérieur formé par l'intersection de nos deux plans.

La détermination sur le vivant du plan auriculo-bregmatique est beaucoup plus difficile que celle du plan glabello-lambdoïdien ; car il est exceptionnel que l'on sente d'une manière précise le point d'intersection des sutures au niveau du bregma. Pour fixer ce point sans instrument spécial, je m'étais basé sur ce fait très approximativement exact que, lorsque la tête est dans la position du regard horizontal, le bregma se trouve dans le même plan vertical que le conduit auditif externe et je me contentais de déterminer à vue d'œil ce plan vertical. C'était là un procédé sans précision, d'autant plus que je n'avais pas tenu compte de l'obliquité du conduit auditif osseux et membraneux que l'on peut évaluer d'après

quelques mensurations que nous avons faites, M. Terrillon et moi, à 1 centimètre en moyenne (1). M. J. Lucas-Championnière s'est en vain efforcé de donner plus d'exactitude à ce procédé qui pèche par la base, car dans la plupart des cas il serait impossible de placer le sujet dans la position du regard horizontal. Le procédé de détermination par l'*équerre flexible auriculaire* de Broca paraît plus précis ; mais nous allons voir qu'il est loin d'être parfait.

Le plan transverso-vertical, ou plan auriculo-bregmatique de Busk peut être, avons-nous dit, considéré comme à peu près rigoureusement vertical ; d'autre part, le plan de Camper qui passe par le centre des conduits auditifs et par l'épine nasale est sensiblement horizontal. C'est sur ces données qu'est basée la construction de l'équerre flexible auriculaire. Cet instrument est formé de deux étroites lames de ressort d'acier fixées l'une sur l'autre à angle droit, de manière à figurer un T renversé (⊥) ; un petit tourillon en buis est fixé sur la lame horizontale dans la direction du bord postérieur de la lame verticale. Lorsque sur un crâne sec on place le tourillon dans le conduit auditif gauche et que l'on fléchit la branche antérieure de la lame horizontale sous l'épine nasale, qu'on la met par conséquent dans le plan de Camper (1), si on replie la lame verticale sur la convexité du crâne en la faisant passer par le point où ce bord coupera la ligne médiane, elle devra correspondre à l'intersection des sutures coronale et sagittale, au *bregma crâniométrique*, puisque le plan auriculo-bregmatique est perpendiculaire au plan de Camper ; c'est ce qui a lieu en effet, chez l'adulte du moins, dans la plupart des cas. Broca avait pensé que sur le vivant, en plaçant le tourillon dans le conduit auditif, la branche antérieure de la lame horizontale sous la sous-cloison, et en repliant la lame

1. Ledentu, *Bull. soc. chir.*, 1877.

verticale sur l'autre conduit auditif, le point où le bord postérieur de cette dernière lame croiserait la ligne médiane devrait correspondre à peu de chose près au bregma crâniométrique, et il a désigné ce point sous le nom de *bregma céphalométrique*. Mais lorsque les recherches nouvelles sur la topographie crânio-cérébrale eurent provoqué d'autres expériences, on s'aperçut bientôt qu'il n'y avait pas une correspondance parfaite entre ces deux points. Dans un entretien que nous eûmes sur ce sujet avec Broca au commencement de 1879, il fut convenu que nous entreprendrions chacun de notre côté une étude de contrôle, qui se trouve résumée dans mes *Nouvelles recherches sur la topographie crânio-cérébrale* (1).

Pour chercher le bregma céphalométrique à l'aide de l'équerre flexible auriculaire de Broca, il faut procéder avec les plus grandes précautions : le tourillon doit être enfoncé profondément dans l'oreille gauche, pour qu'on puisse redresser autant que possible l'obliquité du conduit auditif membraneux, de façon que l'axe du tourillon soit à peu près dans l'axe biauriculaire du crâne ; en outre, la lame verticale doit être ramenée sur l'oreille droite, de telle sorte que son bord postérieur réponde à la base du tragus et non à son sommet, encore pour tenir compte de l'obliquité du conduit auditif. La branche antérieure de la lame horizontale doit être *appuyée* sur la lèvre supérieure et sous la sous-cloison. Il ne faut pas oublier que l'axe du tourillon est fixé sur le prolongement du bord postérieur de la branche verticale ; c'est donc le point où ce bord croise la ligne médiane qui indique le bregna céphalométrique.

Pour fixer les rapports de ce point avec le crâne, on peut inciser transversalement et profondément le cuir chevelu sur

1. *Revue d'Anthropologie*, 1881, p. 468.

le bord postérieur de la lame, de façon que le couteau laisse une trace facilement reconnaissable sur le péricrâne et sur l'os (Broca), ou encore enfoncer à travers les téguments un poinçon qui pénètre dans le crâne (Féré). Lorsqu'on a enlevé les parties molles, il ne reste plus qu'à mesurer avec un compas-glissière la distance qui sépare la ligne transversale ou le poinçon du bregma crâniométrique. De l'ensemble de ces recherches, il résulte qu'en moyenne le *bregma céphalométrique* est de 9 millimètres en avant du *bregma crâniométrique* ; mais cette moyenne est impropre à donner un point de repère pratique, et il ne faut pas oublier qu'il peut y avoir chez l'adulte une différence de près de 3 centimètres dans la position du bregma céphalométrique par rapport au bregma crâniométrique ; il en résulte une importante cause d'erreur dans la détermination des rapports des circonvolutions cérébrales sur le vivant. Ces différences tiennent aux variations de l'épaisseur des téguments qui recouvrent l'épine nasale et de la forme de la sous-cloison qui font plus ou moins incliner l'équerre en avant. Dans la pratique, il faut reculer d'un centimètre environ le bregma obtenu par l'équerre flexible auriculaire et, toutes les fois qu'on le peut, s'assurer d'un point de repère fixe en recherchant une irrégularité osseuse au niveau du bregma.

Chez les enfants, en raison du peu de développement de la face, le bregma crâniométrique se trouve porté très en avant par rapport à la position qu'il occupe chez l'adulte : c'est seulement vers 6 ou 7 ans que s'établit l'équilibre entre les parties antérieure et postérieure du crâne. C'est aussi en grande partie au défaut de parallélisme dans le développement des os du crâne que sons dues les différences des rapports cérébro-crâniens aux différents âges. Nous sommes entré ailleurs(1) dans le détail de cette étude ; nous n'y reviendrons pas ici.

1. Ch. Féré, *Nouvelles recherches, etc.*, (*Rev. d'anthrop.*, 1881, p. 479).

§ 3. — *Constitution des circonvolutions.*

Les circonvolutions cérébrales sont constituées par une partie grise qui est disposée sous forme d'un revêtement qui s'étend à toute la surface de l'hémisphère et par une partie blanche sous-jacente. Malgré leurs connexions intimes, ces deux parties peuvent être séparées dans certaines conditions pathologiques ; c'est ainsi que dans quelques cas de périencéphalite chronique diffuse, ls substance grise peut être détachée, au moins dans une certaine étendue, et laisser à nu le squelette blanc des circonvolutions.

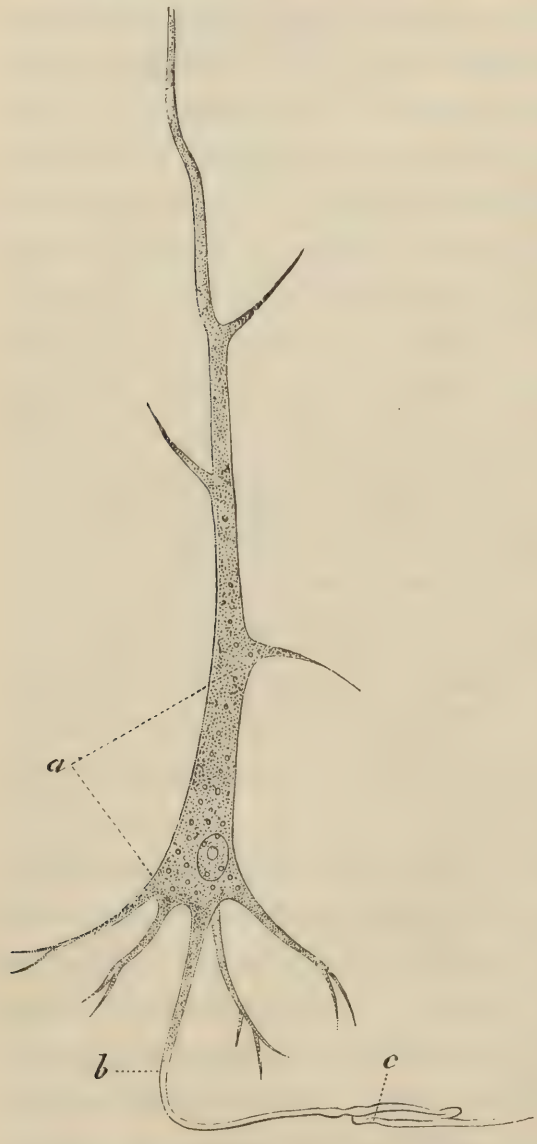

Fig. 30. *Cellules pyramidales de l'écorce grise du cerveau* ; — corps cellulaire contenant un noyau et un nucléole ; — b, prolongement axile.

Lorsque, à l'exemple de M. Baillarger, on place entre deux lames de verre une coupe mince d'une circonvolution cérébrale, on voit que la substance grise peut être divisée en plusieurs couches.

Les éléments qui constituent la substance grise des circonvolutions sont disposés en couches superposées : ce sont principalement des

cellules nerveuses disposées dans une gangue conjonctive, la névroglie. Les *cellules nerveuses* ont pour la plupart une forme pyramidale, rarement fusiformes. Les cellules pyramidales varient considérablement par leurs dimensions; les plus petites n'ont guère que 10 à 15 millièmes de millimètres, tandis que les grandes peuvent atteindre 90, 100 et 120 millièmes de millimètres, c'est-à-dire qu'elles sont presque visibles à l'œil nu. Toutes ces cellules, qu'elles soient petites, moyennes ou géantes, ont pour caractères communs : 1° leur direction, qui est telle que le sommet regarde la périphérie, tandis que la base est tournée vers la substance blanche ; 2° elles n'ont pas de paroi propre, et elles présentent des prolongements multiples et ramifiés, qui s'anastomosent avec ceux des cellules voisines, de manière à constituer un réseau cellulaire qui comprend toute l'étendue du manteau de l'hémisphère ; 3° en outre de ces prolongements ramifiés qui naissent

Fig. 31 (d'après Meynert). Les numéros 1, 2, 3, 4, 5 désignent les couches de l'écorce grise ; *m*, la substance médullaire.

de tous les points des cellules, il en existe un autre analogue à celui que Deiters a décrit dans ces grandes cellules des cornes antérieures de la moelle : c'est le prolongement basal de Meynert, qui naît de la base de la cellule et qui d'après les recherches de Koschewnikoff se continue avec le cylindre-axe des fibres blanches sous-jacentes ; 4° elles présentent un noyau volumineux, elliptique, dont le grand axe est dirigé dans le même sens que celui de la cellule ; 5° il existe autour de ce noyau un certain nombre de granulations pigmentaires, auxquelles est due la coloration de la substance grise ; 6° elles présentent une striation longitudinale d'apparence fibrillaire, qui existerait au moins dans les grandes cellules. Ces cellules sont réunies par une gangue conjonctive, la *névroglie*. Nous reviendrons sur sa structure à propos de la moelle.

Ces divers éléments sont disposés dans la substance grise de la manière suivante : 1° superficiellement, existe une couche mince qui se montre sur la coupe sous l'aspect d'une ligne claire. Elle est constituée à peu près exclusivement de matière amorphe et de noyaux ou myélocytes : sauf pourtant quelques fibrilles de nature nerveuse décrites par Kölliker au voisinage de la surface ; 2° la deuxième couche se présente sur la coupe sous la forme d'une bande plus foncée : elle est constituée par de petites cellules pyramidales disposées par couches régulières ; 3° la troisième couche offre deux lignes superposées : l'une superficielle, assez claire ; l'autre profonde, plus sombre : cet aspect est dû à ce que les *grandes* cellules pyramidales qui constituent cette couche sont plus serrées sur la face profonde que sur la face superficielle ; 4° la quatrième couche offre les mêmes caractères que la première : elle est aussi à peu près exclusivement constituée par les

éléments de la névroglie; 5° La cinquième couche, foncée comme la troisième, est constituée en grande partie par les cellules fusiformes à prolongements ramifiés, désignées par Ch. Robin sous le nom de *cellules de la volition*. Dans les différentes couches, les cellules sont soutenues par la névroglie ; et les couches qui sont constituées principalement par la névroglie contiennent un certain nombre de cellules éparses, qui sont susceptibles de se développer dans certaines conditions. Telle est en général la structure de la plus grande étendue du manteau de l'hémisphère. Cependant il faut noter quelques particularités suivant les régions : M. Betz a fait remarquer que les cellules pyramidales les plus volumineuses se rencontrent dans la région dite psycho-motrice sur laquelle nous reviendrons; les grosses cellules de la volition se voient surtout dans l'écorce grise de l'insula. Ce ne sont pas là toutefois des modifications profondes du type structural dit à cinq couches ; au contraire dans la région comprise en arrière de la scissure occipitale et sur la face inférieure du lobe occipito-temporal, la substance grise corticale est séparée en deux couches par une lamelle blanchâtre qui, sur une coupe, se présente sous la forme d'un ruban, *ruban de Vicq d'Azyr*. Cet aspect est dû à ce que dans cette zone claire les cellules pyramidales, quoique volumineuses, sont peu abondantes et remplacées par une plus grande proportion de névroglie. Nous avons déjà signalé plus haut quelques particularités propres à la corne d'Ammon (p. 94).

La substance grise des circonvolutions est irriguée par de nombreux vaisseaux, dont la disposition spéciale mérite une description particulière.

Quant à la substance blanche, elle est constituée principalement comme celle du centre ovale, de tubes nerveux qui, partis de la base des cellules corticales à l'état de cylindres-axes, se recouvrent d'une gaîne de myéline.

Les circonvolutions cérébrales peuvent être le siège des diverses formes *d'encéphalite aiguë*. L'encéphalite se développe surtout dans les méningites aiguës et, en particulier, dans les méningites infectieuses : la surface des circonvolutions prend une coloration rouge plus ou moins foncée (*ramollissement rouge inflammatoire* de Rostan et Andral) ; on ne peut enlever la pie-mère qu'avec une couche de substance cérébrale ramollie formant une sorte de bouillie, offrant des colorations variant du jaune au rouge, et contenant des corps granuleux, du pus, des éléments sanguins et nerveux plus ou moins déformés. L'inflammation peut déterminer la formation d'abcès, plus ou moins volumineux et capables de produire des phénomènes de compression. L'encéphalite peut encore se développer au voisinage des tumeurs. D'après M. Bouchard et M. Hayem, dans le ramollissement inflammatoire il existerait une prolifération des éléments cellulaires et de la névroglie; mais MM. Cornil et Ranvier admettent comme probable qu'une partie des éléments cellulaires nouveaux sont des globules blancs sortis des vaisseaux.

Les différentes formes *d'encéphalite chronique* affectent de préférence les circonvolutions : il en est surtout ainsi dans la périencéphalite chronique diffuse. L'encéphalite chronique partielle congénitale porte aussi souvent sur l'écorce comme l'encéphalite atrophique lobaire. Les circonvolutions peuvent encore être le siège de différentes formes de sclérose tubéreuse (Bourneville et Brissaud, Pozzi, etc.); enfin la sclérose en plaques s'y montre fréquemment.

On peut rencontrer dans l'épaisseur des circonvolutions des sarcomes névrogliques ou angiolithiques, des tubercules, des gommes, etc.

§ 4. — *Localisations fonctionnelles dans l'écorce grise du cerveau.*

A la suite des travaux de Flourens, l'inexcitabilité de la substance corticale s'était établie comme une sorte de dogme : aussi la tentative de localisation faite par Gall n'était même plus livrée à la discussion. La découverte de Broca (1862) n'avait pas réussi à entamer l'opinion, on peut dire universellement répandue, de la diffusion des fonctions dans toute l'étendue du cerveau. Même après que MM. Fritsch et Hitzig eurent démontré l'irritabilité de la substance grise corticale du cerveau; après que MM. Ferrier, Carville et Duret et leurs successeurs eurent établi expérimentalement l'existence de centres d'excitabilité spéciaux pour certains groupes de muscles, tous les doutes n'étaient pas levés ; il restait à faire sur l'homme la preuve des localisations fonctionnelles acceptées par un grand nombre de physiologistes, mais non encore par tous. Cette preuve ne pouvait être faite que par la méthode anatomo-clinique, mise en œuvre par M. Charcot et ses élèves. Cette méthode est toute empirique : elle consiste à mettre en regard des troubles fonctionnels, observés pendant la vie, les lésions localisées constatées à l'autopsie, et à ne tirer une conclusion des faits acquis que lorsqu'ils sont assez nombreux pour constituer des groupes homogènes. Cette méthode promettait d'être féconde, car c'était elle qui avait déjà servi à Broca pour découvrir la localisation, aujourd'hui définitivement établie, des troubles de l'articulation des mots ; elle avait servi encore à Türck et à M. Charcot à établir une localisation dans la capsule interne, et elle devait servir encore à M. Pitres à en reconnaître dans le centre ovale.

M. Charcot n'a fait entrer en ligne de compte que les lésions destructives en foyer et principalement les ramollissements

corticaux caractérisés par des plaques jaunes, rejetant les cas de compression par les tumeurs, dans lesquels il est difficile de faire la part de l'irritation de la compression et de la destruction, laissant aussi de côté pour des raisons analogues les lésions inflammatoires et les lésions traumatiques. C'est ainsi que la doctrine des localisations cérébrales, fondée par l'initiative de Broca, pourra se compléter.

La localisation établie par Broca est celle de *l'aphasie motrice*, des troubles de l'articulation des mots. Mais depuis ces premières recherches, l'étude des troubles de l'expression et de la perception des signes a été fort avancée (1) par les travaux de MM. Kussmaul, Wernicke, Charcot (2), etc. ; à côté de l'aphasie motrice de Broca, il existe d'autres troubles de l'expression, consistant dans la perte de l'usage des signes écrits, et des signes mimiques ; et il faut distinguer en outre des troubles de la perception, consistant dans la perte de l'audition des mots, la perte de la vision des signes écrits ; l'ensemble de ces troubles, *aphasie* proprement dite, *agraphie*, *surdité verbale*, *cécité verbale*, ne peut plus être compris sous le nom d'aphasie, ou de troubles de la parole (Kussmaul) ; il est préférable de comprendre ce groupe sous la dénomination plus générale de *troubles de l'usage des signes*, qui s'applique mieux à la généralité des phénomènes (3).

Aux troubles fonctionnels spécialisés de l'expression et de la perception des signes correspondent des lésions anatomiques limitées de l'écorce cérébrale.

La localisation la plus ancienne, nous nous plaisons à le répéter, car c'est une découverte toute française, est celle de la

1. D. Bernard, *De l'aphasie et de ses diverses formes*, Th. 1885.
2. J. Charcot, *Leçons sur les maladies du système nerveux*. T. III, 1886.
3. Ch. Féré, *Des troubles de l'usage des signes* (*Revue philosophique*, juin, 1884).

lésion de l'aphasie, et c'est encore le point le mieux établi de la doctrine des localisations cérébrales. Quelle que soit la nature de la lésion, elle occupe, on peut dire, constamment la partie postérieure de la troisième circonvolution frontale, la région de Broca, comprise entre le cap et la partie inférieure de la frontale ascendante, ou la région voisine de l'insula de Reil. Ordinairement c'est à gauche que siège la lésion de l'aphasie ; quand, par exception, on la rencontre du côté droit, c'est presque toujours qu'il s'agissait d'un gaucher. Ces exceptions rares nous indiquent que l'hémisphère droit peut, dans certaines conditions, présider aux mouvements du langage articulé et nous font comprendre comment, malgré la persistance d'une lésion à gauche, l'aphasie peut guérir en grande partie, l'hémisphère droit étant capable d'apprendre à *suppléer* son congénère.

La localisation de la lésion de *l'agraphie* est encore mal établie ; cependant M. Exner (1) a trouvé un rapport entre ce trouble et les altérations de la partie postérieure de la deuxième circonvolution frontale du côté gauche. Il est bon de remarquer que le centre de l'aphasie motrice et celui de l'agraphie sont situés immédiatement en avant des centres moteurs de la face et membres supérieurs, qui sont le plus intimement liés avec l'expression mimique. Ces derniers sont du reste en rapport en arrière avec les centres de réception des signes. La *surdité verbale* ou perte de l'audition spécialisée des mots, en effet, paraît coïncider avec une lésion de la partie postérieure de la première circonvolution temporo-sphénoïdale gauche. Quant à la *cécité verbale*, ou perte de la vision spécialisée des mots, elle a pu être mise en rapport avec une lésion du lobule pariétal inférieur gauche.

Il n'est pas sans intérêt de remarquer que c'est aussi dans

1. Exner, *Untersuchungen über die Localisation der Functionen der Groshirnrinde des Menschen*, *Wien*. 1881.

le lobule pariétal inférieur que paraît siéger la lésion dans les cas *d'hémianopsie* (1), ou perte unilatérale de la vision binoculaire ; et il est bon de signaler la coïncidence fréquente en clinique de ce trouble de la vision et de la cécité verbale. La combinaison des deux symptômes s'explique par le voisinage des deux centres cérébraux qui peuvent se trouver lésés en même temps.

Il existe donc dans l'ecorce cérébrale des centres distincts anatomiquement et physiologiquement, formant une sorte de confédération d'organes, qui constitue l'appareil de la mémoire des mots, et qui tous se prêtent un mutuel appui dans leur fonctionnement normal. La distribution des artères du cerveau nous fera comprendre comment ces centres peuvent être affectés tantôt isolément et donner lieu à un trouble de l'expression ou de la réception des signes, tantôt simultanément, et produire une *aphasie complexe.*

Nous avons vu que les lésions en rapport avec les troubles moteurs afférents à la faculté des signes (facultas signatrix de Kant) sont situés au voisinage du sillon de Rolando et en avant de lui : MM. Charcot et Pitres (2) ont établi que les lésions en rapport avec les troubles moteurs des membres sont aussi dans cette région désignée sous le nom de *région psychomotrice* ; c'est ainsi que, d'après ces auteurs, le centre des mouvements de la partie inférieure de la face peut être localisé à la partie inférieure des deux circonvolutions ascendantes ; le centre moteur des membres supérieurs a son siège sur la partie moyenne de la frontale ascendante, au niveau du pied de la deuxième frontale, c'est-à-dire immédiatement en arrière du

1. Ch. Féré, *Contribution à l'étude des troubles fonctionnels de la vision par lésions cérébrales*, 1882.
2. Charcot et Pitres, *Etude critique et clinique de la doctrine des localisations motrices dans l'écorce des hémisphères cérébraux de l'homme.* (*Revue de Médecine*, 1883.)

centre des mouvements de la main adaptés à l'écriture. La partie supérieure des deux circonvolutions ascendantes et la partie moyenne de la pariétale ascendante seraient en rapport

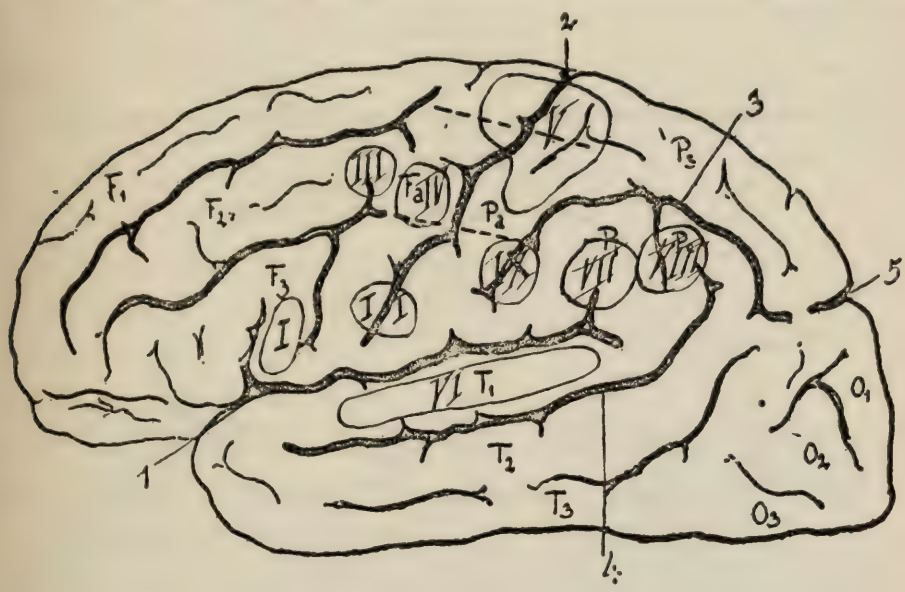

Fig. 32. — *Schéma des localisations corticales. — Face externe de l'hémisphère gauche.*

1, scissure de Sylvius; — 2, sillon de Rolando; — 3, scissure interpariétale; — 4, scissure parallèle; — 5, scissure perpendiculaire externe.

F1, première circonvolution frontale; — F2, deuxième circonvolution frontale; F3, troisième circonvolution frontale; — Fa, circonvolution frontale ascendante; — Pa, circonvolution pariétale ascendante; — Ps, lobule pariétal supérieur; — Pi, lobule pariétal inférieur; — lobule du pli courbe; — T1, première circonvolution temporale; — T2, deuxième circonvolution temporale; T3, troisième circonvolution temporale; — O1, première circonvolution occipitale; — O2, deuxième circonvolution occipitale; — O3, troisième circonvolution occipitale.

I, aphasie motrice (type Bouillaud-Broca); — II, centre de la face; — III, agraphie; — IV, centre du bras; — V, centre de la jambe; — VI, surdité verbale; — VII, cécité verbale; — VIII, mouvement des yeux, facial supérieur (?) — IX, hémianopsie.

avec les fonctions des deux membres et en particulier avec celles du membre inférieur.

Il faut remarquer que les lésions qui entraînent la paralysie de la langue et de la partie inférieure de la face déterminent souvent, en même temps, des troubles moteurs du pharynx et du larynx ; lorsqu'une lésion de ce genre vient à se produire, soit simultanément, soit successivement, dans les deux hémisphères cérébraux, il en résulte un complexus symptomatique

connu sous le nom de *paralysie labio-glosso-laryngée d'origine cérébrale* rappelant la paralysie produite par l'atrophie des noyaux bulbaires de l'hypoglosse (Lépine, Féré, Bernhardt, etc.).

En somme, nous voyons que les centres moteurs sont

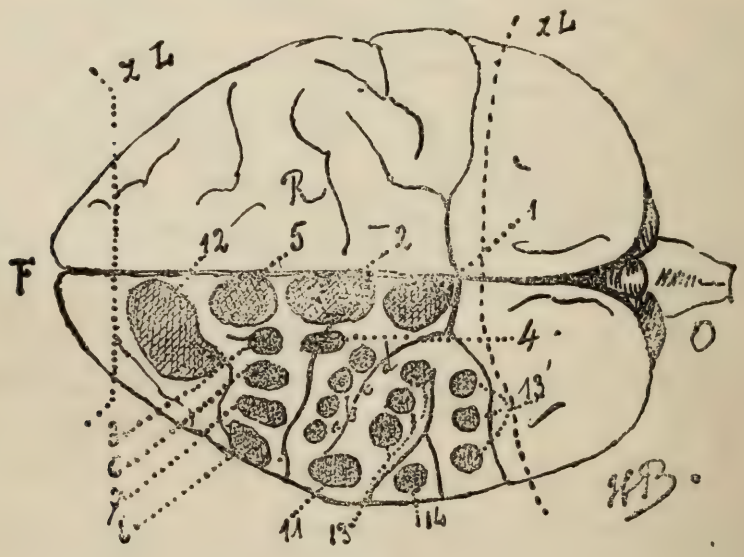

Fig. 33.

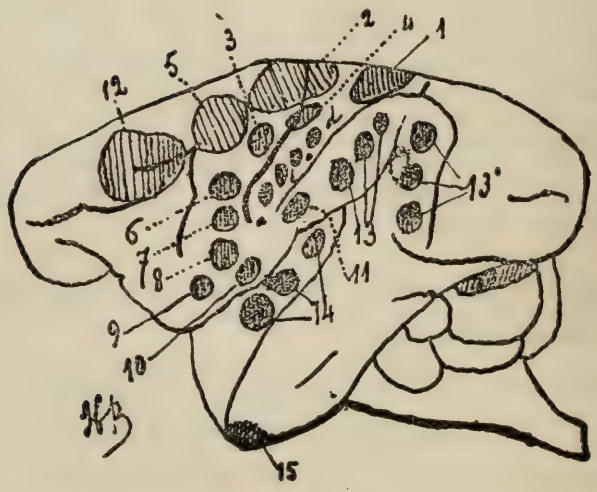

Fig. 34.

Fig. 33 *et* 34 (d'après de Boyer). — *Localisations motrices résumant les expériences de Ferrier sur les singes.* — 1, le membre postérieur s'avance comme pour marcher; — 2, mouvements complexes de la cuisse, de la jambe et du pied; — 3, mouvements de la queue associés à ceux du centre 2; — 4, rétraction avec

abduction du bras opposé (grand dorsal); — 5, extension en avant de la main et du bras opposés : *a*, *b*, *c*, *d*, mouvements individuels et combinés des doigts et du poignet, se terminant par la fermeture du poing ; — 6, supination et flexion de l'avant-bras (la main se porte vers la bouche); — 7, les zygomatiques élèvent l'angle de la bouche; — 8, élévation de l'aile du nez et de la lèvre supérieure (mouvement de défense par la canine) ; — 9, ouverture de la bouche avec extension de la langue au dehors ; — 10, même mouvement de la bouche, mais avec rétraction de la langue; — 11, rétraction de l'angle opposé de la bouche ; — 12, les yeux sont grands ouverts, la pupille dilatée, les yeux et la tête dirigés du côté opposé; — 13, les yeux se dirigent du côté opposé avec déviation en haut; — 13, même mouvement sauf que les yeux se dévient en bas (ces deux mouvements s'accompagnent de contraction pupillaire); — 14, l'oreille opposée *se redresse*, la tête et les yeux se tournent du côté opposé (pupilles très dilatées) ; —15, torsion des lèvres et de la narine du même côté.

échelonnés le long du sillon de Rolando. Ces centres sont-ils exclusivement moteurs ? Un certain nombre d'observations

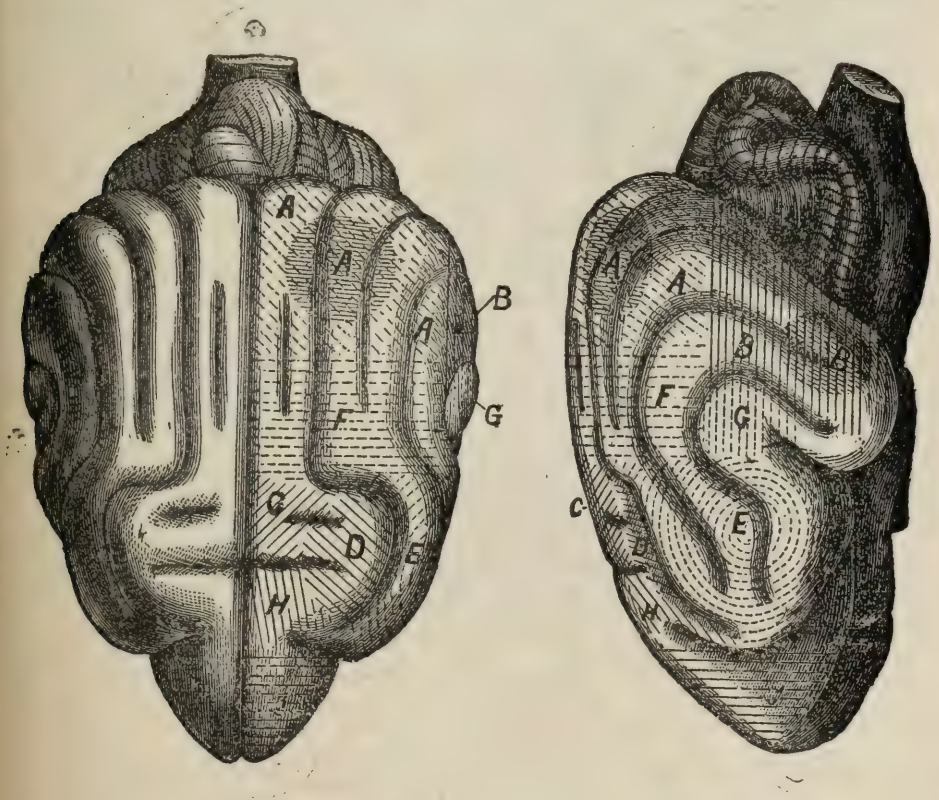

Fig. 35. Fig. 36.

Fig. 35 *et* 36. — *Cerveau du chien* ; — *Localisations sensorielles.* — A, sphère visuelle :— L'A médian serait le centre de la cécité psychique (premier mémoire de Munk) ; — B, sphère auditive ; — C, J, sphère sensible ; — D, région du membre antérieur ; — C, région du membre postérieur ; — E, région de la tête ; — F, région des yeux ; — G, région des oreilles ; — H, région du cou ; — I, région du tronc ; — Figures extraites du travail de Munk et reproduites par Duret (*Note sur la physiologie des localisations cérébrales en Allemagne, Progrès médical*, 1879).

de Tripier et de Pétrina semblent indiquer que les centres qui président à la motilité des membres président en même temps

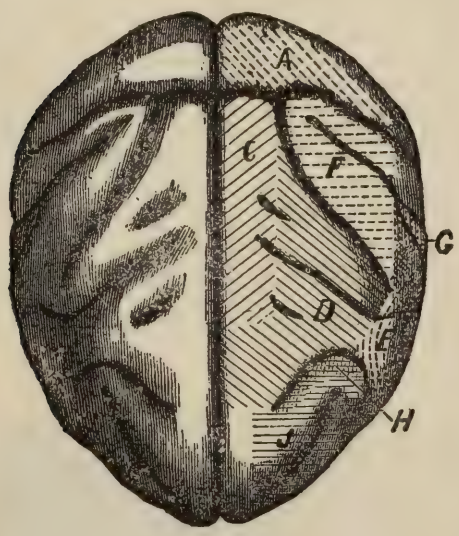

Fig. 37.

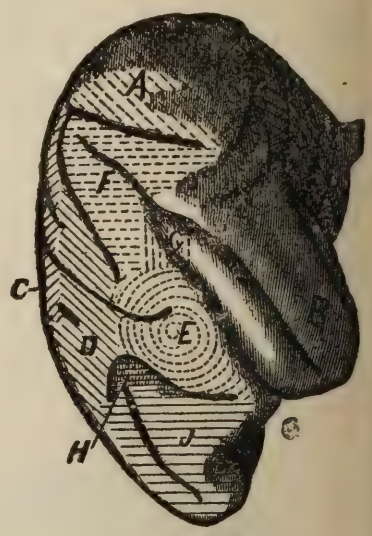

Fig. 38.

Fig. 37 *et* 38. — *Cerveau de singe.* — A, sphère visuelle. — C, J, sphère sensible; — D, région du membre antérieur; — G, région du membre postérieur; — E, région de la tête; — F, région des yeux; — G, région des oreilles; — H, région du cou; — J, région du tronc; — B, désigne la partie de l'écorce qui, d'après les recherches sur les chiens, serait la sphère auditive. (Figures de Munk, reproduites par Duret, *Progrès méd.*, 1879.)

à leur sensibilité; mais c'est là un point sur lequel la lumière n'est pas complètement faite.

Les quelques localisations sensorielles qui ont pu être établies chez l'homme, sont, comme nous l'avons dit en passant, celle de la surdité verbale, sur la première circonvolution temporo-sphénoïdale; celle de la cécité verbale et de l'hémianopsie dans le lobule pariétal inférieur. Les recherches expérimentales de MM. Ferrier et Munk indiquent chez le chien et le singe des localisations beaucoup plus multipliées et plus précises; mais nous ne nous occupons ici que des faits bien établis chez l'homme, aussi nous contentons-nous de

représenter schématiquement les données de la physiologie expérimentale. Remarquons toutefois que les récentes études

Fig. 39 (d'après de Boyer). — *Schéma de la zone latente sur la face externe de l'hémisphère* (régions marquées par les hachures).

anatomo-cliniques sont, en ce qui concerne l'audition et la vision, en parfait accord avec les observations faites sur les animaux, et nous voyons que la zone des *lésions dites latentes* se rétrécit de jour en jour, comme on peut s'en rendre compte en comparant la figure 39 qui résume l'état de la question à l'époque où de Boyer a entrepris son travail et la figure 32

qui schématise l'état actuel. Il y a tout lieu de croire que lorsque nos moyens d'étude clinique se seront perfectionnés, on

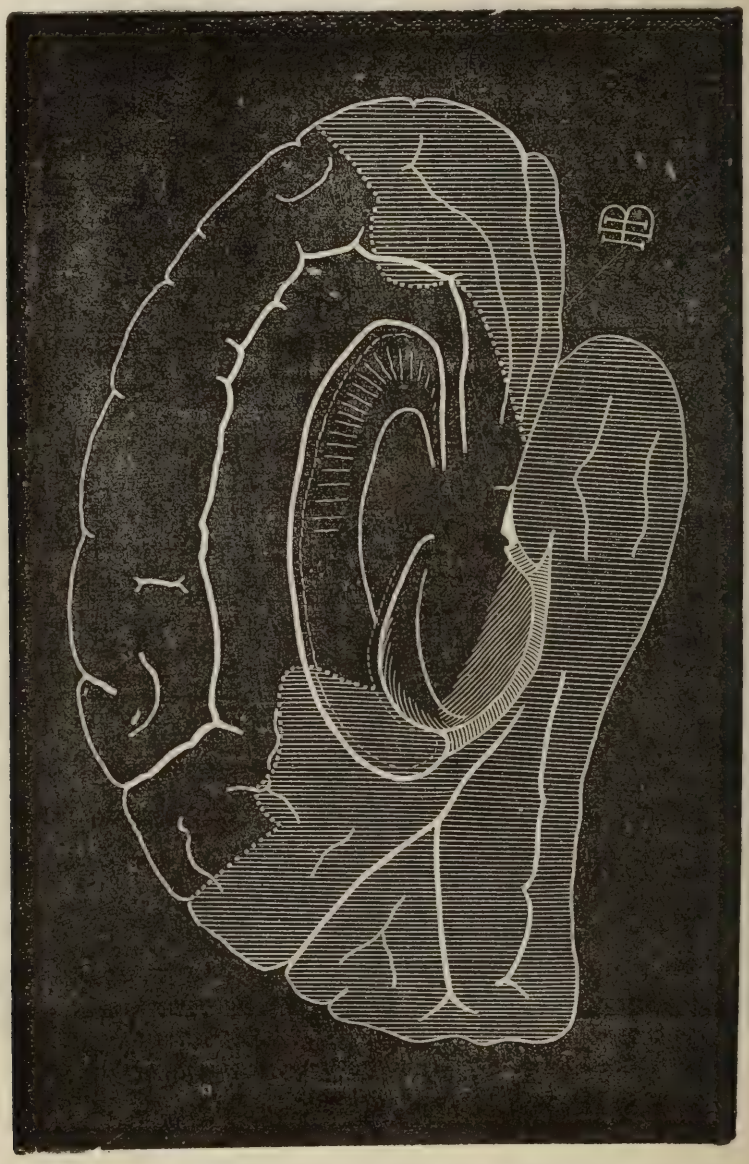

Fig. 40 (d'après de Boyer). — *Schéma de la zone latente sur la face interne de l'hémisphère* (régions marquées par les hachures).

arrivera à rattacher à chaque lésion anatomique un trouble fonctionnel spécial.

Sur la face externe de l'hémisphère il ne reste plus que l'extrémité du lobe frontal et le lobe occipital, où on n'est point

encore parvenu chez l'homme à localiser une fonction spéciale. On peut dire que sur la face interne la zone latente est encore aussi étendue que l'ont décrite de Boyer et MM. Charcot et Pitres. Il n'y a que le lobule paracentral, c'est-à-dire la partie de la face interne de l'hémisphère qui correspond à l'extrémité supérieure des deux circonvolutions ascendantes, dont les lésions aient pu être unies en rapport avec des troubles moteurs affectant presque constamment le membre inférieur.

Notons pourtant, à propos de cette face interne, la fréquence relativement assez grande des lésions de la corne d'Ammon dans l'épilepsie (1).

De ce qu'on n'a pas pu jusqu'à présent reconnaître aux zones dites latentes aucune fonction sensorielle ou motrice déterminée, il n'en découle pas qu'on soit en droit de leur attribuer des fonctions psychiques (lobe frontal) ou instinctives (lobe occipital) distinctes des fonctions motrices ou sensorielles. Rien n'autorise à voir autre chose que des organes de sensibilité ou de mouvement dans le cerveau, dont les éléments ne sont le siège que de phénomènes réflexes ou autrement dit, de transformations de forces plus ou moins complexes.

Les lésions de l'écorce qui déterminent les troubles les plus localisés sont les lésions destructives, les ramollissements ; mais les mêmes troubles peuvent être la conséquence de lésions inflammatoires plus ou moins diffuses, telles que celles que l'on observe dans la périencéphalite diffuse, méningite tuberculeuse (2). Elles peuvent encore être dues à des lésions inflammatoires simples ou spécifiques des méninges ou de l'écorce, (*Fig.* 41 *et* 42) à des tumeurs, etc.

1. Coulbault, *Des lésions de la corne d'Ammon dans l'épilepsie*, Th. 1881.
2. Landouzy, *Contribution de l'étude des paralysies liées aux méningo-encéphalites fronto-pariétales*, Th. 1876.

Les troubles en rapport avec ces lésions sont tantôt des pa-

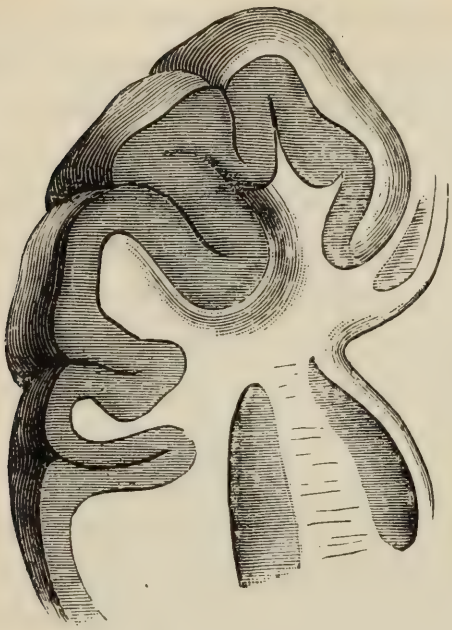

Fig. 41

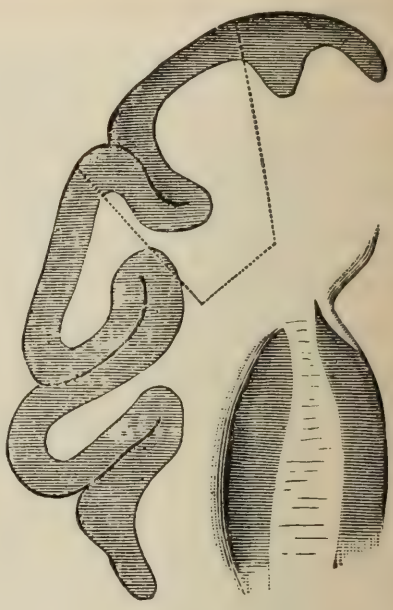

Fig. 42

Fig. 41. — Représentant la même coupe du côté gauche atteint d'encéphalite parenchymateuse limitée à la substance grise, et ayant déterminé des accès d'épilepsie partielle suivis d'hémiplégie du côté opposé du corps (1).
Fig. 42. — Représentant la coupe des circonvolutions du côté droit.

ralysies s'il y a destruction du centre moteur, tantôt des convulsions s'il y a seulement irritation de ce même centre.

Si des faits déjà nombreux observés sur l'homme permettent d'établir que certaines lésions *destructives* de l'écorce cérébrale déterminent des troubles paralytiques prédominants dans des groupes musculaires déterminés ; si en un mot il y a une correspondance entre la localisation des troubles fonctionnels et la localisation des lésions anatomiques, il n'est pas moins certain que la destruction d'une partie quelconque entraîne, en outre des phénomènes localisés, un affaiblissement de l'ensemble des fonctions psychiques. De même lorsqu'une *lésion irritative* localisée détermine des troubles convulsifs locali-

1. Danillo, *Arch. de neurologie*, 1883, T.VI, p. 217.

sés, le phénomène connu depuis la description de M. Hughlings Jackson sous le nom d'*épilepsie jacksonnienne*, il arrive fréquemment que le spasme se généralise et détermine une convulsion généralisée avec perte de connaissance rappelant le tableau symptomatique de l'épilepsie vraie.

Les destructions ou les irritations locales de l'écorce du cerveau déterminent des troubles locaux qui montrent une certaine indépendance fonctionnelle de ces diverses parties et établissent dans ce centre nerveux l'existence d'une sorte de confédération d'organes jouissant d'une autonomie relative. Mais d'autre part, la possibilité de la généralisation des phénomènes paralytiques ou convulsifs établit l'existence d'une certaine solidarité entre toutes les parties constituantes de cette confédération, dont aucune partie ne peut être lésée sans que l'ensemble en souffre.

Cette solidarité est capable de rendre compte d'un certain nombre de faits cités comme objections à la doctrine des localisations cérébrales ; elle permet en particulier de comprendre comment il peut s'établir une *suppléance* fonctionnelle entre des parties voisines du même hémisphère ou entre des parties homologues des deux hémisphères, soit immédiatement après la destruction, soit après un temps plus ou moins long : une lésion d'un centre réputé moteur peut ne s'accompagner d'aucune paralysie, ou la fonction peut se restaurer.

Quant à l'objection tirée des faits qui montrent qu'un trouble fonctionnel peut être déterminé par des lésions différentes par leur siège, elle n'a pas l'importance qu'on lui attribue. Il faut remarquer que le plissement des circonvolutions cérébrales est un phénomène mécanique soumis à de nombreuses variations individuelles, trahies par les anomalies pour ainsi dire innombrables de la morphologie des plis cérébraux ; ces

variétés anatomiques, dont l'existence est évidente, mais dont l'analyse est impossible, peuvent permettre d'interpréter les variétés de localisation fonctionnelle qui ne peuvent pas plus prévaloir contre la doctrine de localisation que les conséquences des inversions ou des hétérotopies viscérales ne peuvent le faire contre les lois générales de la physiologie.

Il nous semble que la théorie des localisations peut être démontrée par un seul fait de trouble fonctionnel déterminé par une lésion limitée de l'écorce cérébrale ayant entraîné une dégénération systématique d'un groupe de fibres nerveuses que l'on peut suivre à travers le centre ovale, la capsule interne, le bulbe et la moelle. Or les faits de ce genre sont aujourd'hui nombreux ; et on peut dire qu'ils trouvent leur corollaire dans les études anatomiques de MM. Kosjewnikoff, Charcot et Marie, qui ont vu des scléroses systématiques des cordons latéraux (sclérose latérale amyotrophique) s'accompagner de dégénérations du centre ovale et même de la substance corticale de la région dite psycho-motrice. On a voulu faire servir à la démonstration des localisations cérébrales les prétendues atrophies des circonvolutions que l'on rencontre chez les amputés ; j'ai montré ailleurs (1) que ces faits n'ont pas jusqu'ici la valeur qu'on leur attribue.

La dégénération descendante secondaire qu'on a attribuée à l'inertie fonctionnelle (Türck) ou à la suppression des cellules ou centres trophiques (Bouchard), ne se produit pas dans les mêmes conditions chez les animaux, elle peut même faire complètement défaut chez quelques-uns. C'est là une circonstance qui montre clairement que les effets des lésions des centres nerveux ne sont pas absolument comparables chez les animaux et chez l'homme, et que par conséquent les expériences contradictoires aux faits anatomo-cliniques n'ont pas

1. *Note sur les cerveaux d'amputés. (Bull. Soc. de Biologie,* 1878.)

l'importance qu'on leur accorde. Quand on a enlevé chez un animal une partie considérable de l'encéphale sans avoir déterminé de troubles qu'on soit en mesure d'étudier cliniquement on n'a pas prouvé que ces parties ne servent à rien chez l'homme.

Un certain nombre de faits physiologiques montrent que lorsqu'on excite un nerf, on met l'organe auquel il se rend dans un état inverse de celui dans lequel il se trouvait avant l'excitation. Une même irritation des centres nerveux, peut aussi, suivant les conditions où elle est faite, déterminer des réactions, très différentes qui ne sont pas de nature à infirmer la doctrine des localisations cérébrales. Les faits si intéressants de *dynamogénie* et *d'inhibition*, étudiés avec tant de soin et d'ingéniosité par M. Brown-Séquard, ouvrent certainement une voie nouvelle à l'étude de la physiologie du système nerveux ; mais il nous semble que c'est à tort qu'on a voulu les mettre en opposition avec les effets des destructions localisées de l'écorce cérébrale.

§ 5. — *Substance blanche des hémisphères. — Centre ovale.*

Nous en avons fini avec les points principaux de l'histoire de l'écorce grise des circonvolutions. Passons maintenant à l'étude de la partie blanche et du centre ovale des hémisphères.

De la face profonde de la couche grise qui constitue le manteau de l'hémisphère, on voit partir des fibres blanches que l'on peut diviser en trois groupes : *fibres* d'association, fibres commissurales, fibres convergentes.

1° Les *fibres d'association* qui établissent une communication entre divers points d'un même hémisphère. *a*) Ce sont

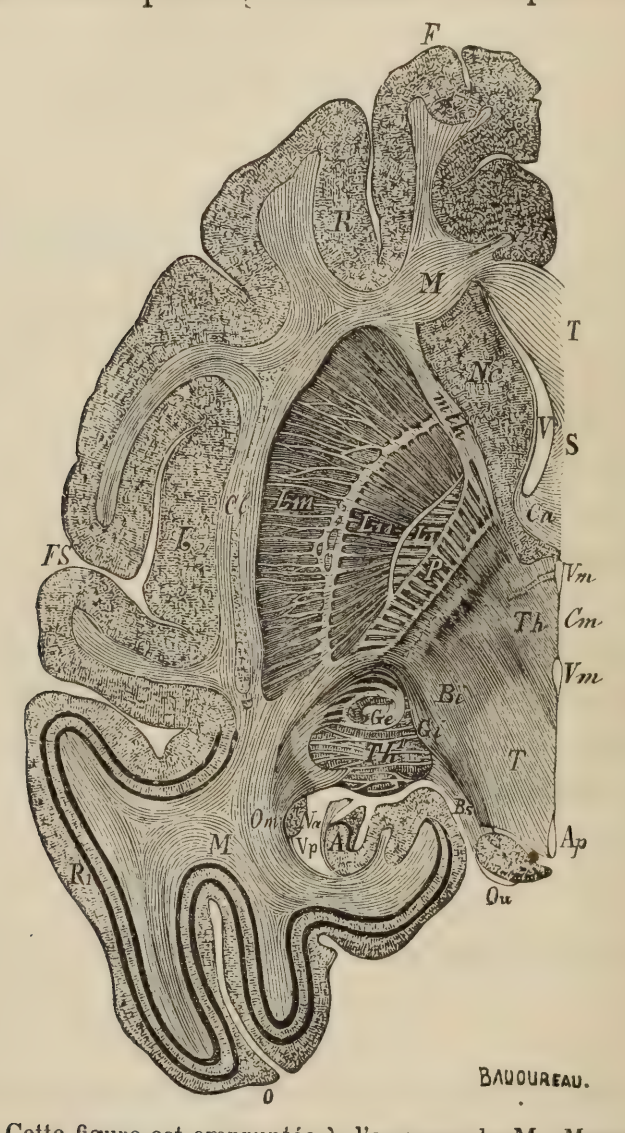

Fig. 43. — Cette figure est empruntée à l'ouvrage de M. Meynert (*Stricker's Handbuch*, t. II, p. 721, fig. 243). Elle représente une coupe longitudinale et horizontale de la moitié gauche du cerveau du cercocebus cynomolgus.

F, extrémité frontale; — O, région occipitale; — PT, entrée de la scissure de Sylvius; — I, insula; — C*l*, avant-mur; — T, corps calleux; — S, septum; — C*a*, commissure antérieure.

A, corne d'Ammon; — V, corne antérieure du ventricule latéral; — V*p*, corne postérieure; — V*m*, ventricule du moyen. — C*m*, commissure moyenne. — A*q*, aqueduc.

Li, Lii, Liii, segments du noyau lenticulaire; — N*a*, tête, et N*c* queue du noyau caudé.

T*h*, partie de la couche optique située en avant des corps genouillés; — T*h*' couche optique, Pulvinar.

Qu, tubercules quadrijumeaux; — Gi, corps genouillé interne; — Ge, corps genouillé externe. — P, pied du pédoncule cérébral.

Om, faisceaux médullaires qui, du lobe occipital, vont au pulvinar, aux Bs, bras des tubercules quadrijumeaux antérieurs, aux Bi, bras des tubercules quadrijumeaux postérieurs, aux deux corps genouillés, au pied du pédoncule cérébral. (Extrait des *Leçons sur les localisations dans les maladies du cerveau* de M. Charcot I, p. 140.)

d'abord les *fibres propres*, qui prennent leur origine au som-

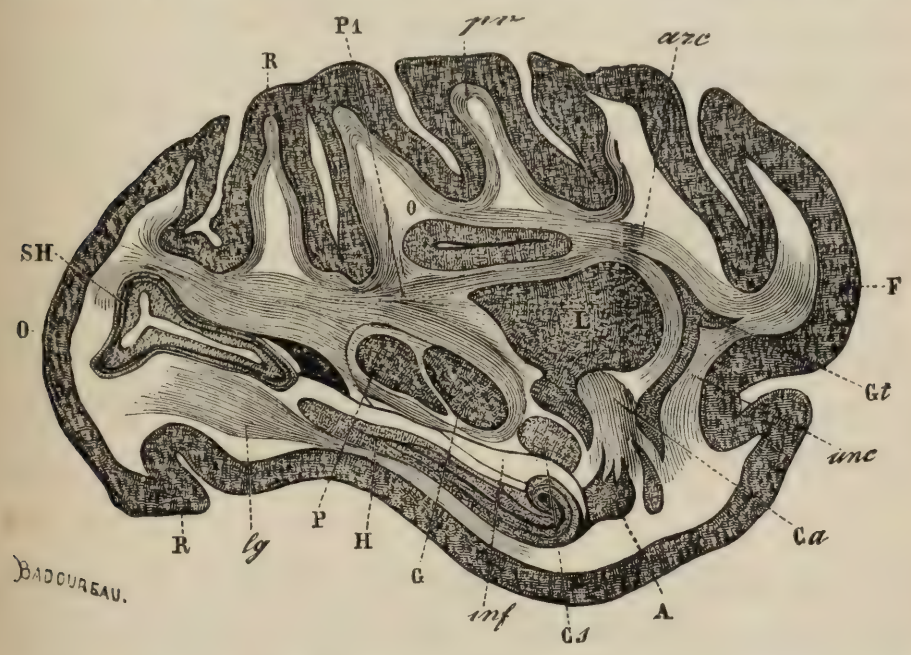

Fig. 44 (d'après Meynert). — *Fibres d'association*. — Coupe verticale et antéro-postérieure du cerveau du cercocebus cynomolgus.

F, extrémité frontale ; — O, extrémité occipitale; — H, corne d'Ammon; — RR, substance grise certicale ; — SH, sillon de l'hippocampe; — 44, troisième segment du noyau lenticulaire ; — GT, avant-mur ; — Cs, queue du corps strié ; — P, pulvinar; — corps genouillé externe; — *pv*, fibres propres unissant deux circonvolutions ; — *arc*, fasciculus arcuatus ; — *unc*, fasciculus uncinatus ; — *lg*, faisceau longitudinal inférieur; — Ca, commissure antérieure; — *inf*, corne postérieure des ventricules latéraux.

met d'une circonvolution et vont aboutir à la circonvolution voisine en contournant le sillon qui sépare ces deux plis ; c'est dans l'insula de Reil que ces fibres offrent surtout un grand développement.

Outre ces faisceaux de fibres d'association à trajet relativement court, il en existe d'autres dont le parcours est beaucoup plus étendu, parmi lesquels on remarque : *b*) Un *faisceau longitu-*

dinal, sous-jacent à la circonvolution crêtée qui est divisible en plusieurs faisceaux secondaires, mais où on remarque des fibres qui font communiquer le lobe frontal et le lobe occipital avec l'extrémité du lobe temporal. *c*) Un *faisceau longitudinal supérieur*, qui va du lobe frontal au lobe occipital à travers le centre ovale *d*) Un *faisceau unciforme* (Meynert) qui commence sous la troisième frontale, traverse la base de l'insula, puis se dirige en bas et en avant dans le lobe temporal pour se terminer vers la masse de substance grise que Meynert a désignée sous le nom de *noyau amygdalien*. *e*) Et enfin un faisceau longitudinal inférieur, qui va de la pointe du lobe occipital à la pointe du lobe temporal.

La connaissance de ces divers faisceaux d'association n'a point encore trouvé d'application pathologique : ce n'est que par hypothèse qu'ils permettent d'expliquer les réflexes cérébraux les plus compliqués.

2° *Les fibres commissurales* sont destinées à réunir les régions homologues des deux hémisphères : il en existe trois groupes qui constituent le corps calleux, la commissure blanche antérieure et la commissure blanche postérieure.

a) La plus importante des commissures est le *corps calleux*, dont les fibres transversales sur la ligne médiane divergent de chaque côté, en haut et en bas, aussi bien dans la région moyenne qu'à ces deux extrémités. Ses fibres se répandent surtout aux circonvolutions situées au-dessus de la scissure de Sylvius; la pointe du lobe temporal est la partie du cerveau qui en contient le moins. A sa partie postérieure, le corps calleux est divisible en deux feuillets, un supérieur et un inférieur ; ces deux feuillets qui tapissent la corne postérieure et la partie postérieure de la corne inférieure du ventricule latéral constituent le *tapetum* du corps calleux de Reil.

b) La *commissure antérieure* est un faisceau transversal, situé en avant des piliers antérieurs de la voûte, où elle est libre dans une petite étendue. Elle remplit, par rapport aux parties antéro-inférieures des hémisphères, le même rôle que le corps calleux pour la partie supérieure. Ses fibres décrivent une courbe à concavité postérieure, parallèle à celle qui est formée par les deux bandelettes optiques, et vont se rendre aux circonvolutions temporo-occipitales. Elle détermine, de chaque côté, une empreinte en demi-gouttière sous la face inférieure du noyau lenticulaire, et à laquelle Gratiolet a donné le nom de *canal de la commissure antérieure*. Un faisceau du lobe olfactif se confond avec les fibres émanées de la commissure antérieure et se dirige vers le lobe temporal ; et Meynert pense que cette commissure forme, pour le nerf olfactif, une sorte de chiasma analogue au chiasma des nerfs optiques.

c) La *commissure blanche postérieure*, qui forme le bord antérieur de la paroi supérieure de l aqueduc de Sylvius, est un faisceau de fibres blanches qui passent d'un côté à l'autre, en traversant la partie postérieure des couches optiques, mais qui, en réalité, proviennent du centre ovale.

On n'a encore aujourd'hui aucune donnée bien précise sur la physiologie et sur la pathologie des fibres commissurales. Elles permettent toutefois de comprendre comment les parties homologues de l'écorce cérébrales peuvent se suppléer dans le cas de lésions limitées d'un seul hémisphère.

3° Les *fibres convergentes* ou descendantes sont plus intéressantes au point de vue médical. Elles sont entremêlées aux fibres d'association et aux fibres commissurales, et se dirigent en convergeant vers l'isthme de l'encéphale ; un certain nombre d'entre elles descendent vers la protubérance, le bulbe et la moelle; d'autres s'arrêtent dans les ganglions

centraux. Elles constituent la *couronne rayonnante.*

Meynert a démontré l'existence d'un faisceau de fibres situé à la partie externe du pédoncule cérébral et qui provient

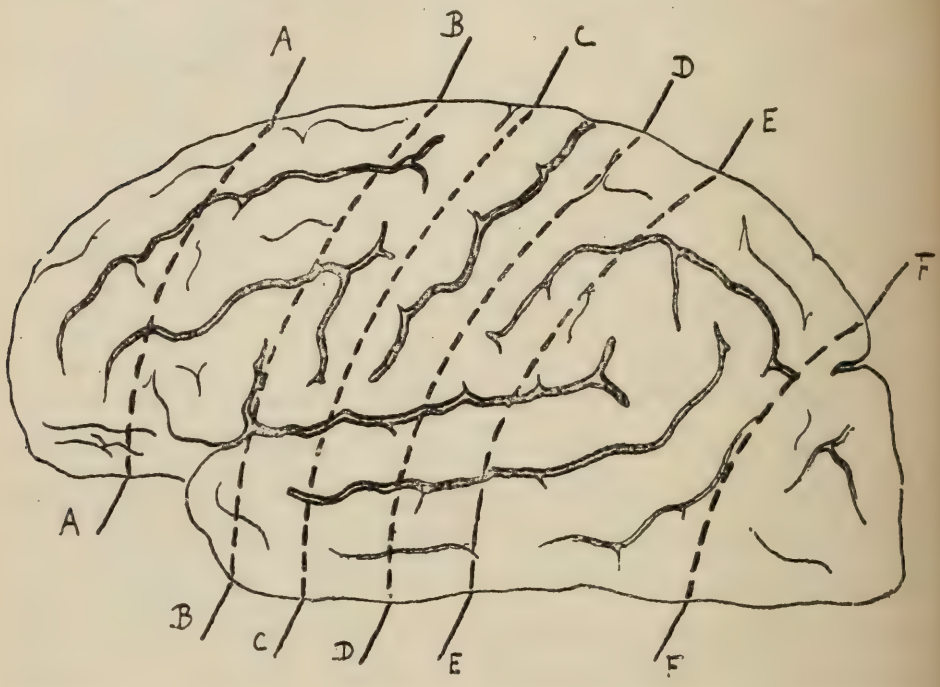

Fig. 45. *Tracés des principales coupes cérébrales indiquées dans la thèse inaugurale de M. A. Pitres,* d'après M. Richer.

Les hémisphères cérébraux ayant été séparés l'un de l'autre et dépouillés de la pie-mère, on pratiquera les coupes verticales suivantes, parallèlement au sillon de Ralando :

AA. *Coupe préfrontale,* à cinq centimètres en avant du sillon de Rolando.

BB. *Coupe pédiculo-frontale,* au niveau des pieds des circonvolutions frontales.

CC. *Coupe frontale,* sur la circonvolution frontale ascendante.

DD. *Coupe pariétale,* sur la circonvolution pariétale ascendante.

EE. *Coupe pédiculo-pariétale,* sur le pied des lobules pariétaux.

FF. *Coupe occipitale,* à un centimètre en avant de la scissure perpendiculaire externe.

directement du centre ovale sans s'être arrêté dans les ganglions centraux. Ce faisceau, dit faisceau sensitif (1), provient de la région postérieure du cerveau, du lobe occipital et de la partie postérieure des lobes temporo-sphénoïdal et pariétal.

1. G. Ballet, *Recherches anatomiques et cliniques sur le faisceau sensitif et les troubles de la sensibilité dans les lésions du cerveau,* th. 1881.

Mais ces fibres postérieures ne sont pas les seules qui se rendent directement au pédoncule cérébral ; de toutes les régions

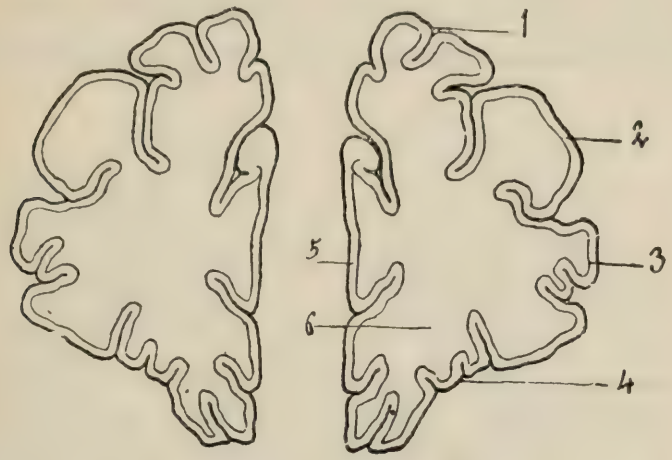

Fig. 46. *Coupe préfrontale.* — 1, 2, 3, première, deuxième et troisième circonvolutions frontales ; — 4, circonvolutions orbitaires ; — 5, circonvolutions de la face interne du lobe frontal ; — 6, faisceaux préfrontaux du centre ovale.

de l'écorce partent des fibres qui ont la même destination et qui se placent d'autant plus en dedans dans le pédoncule

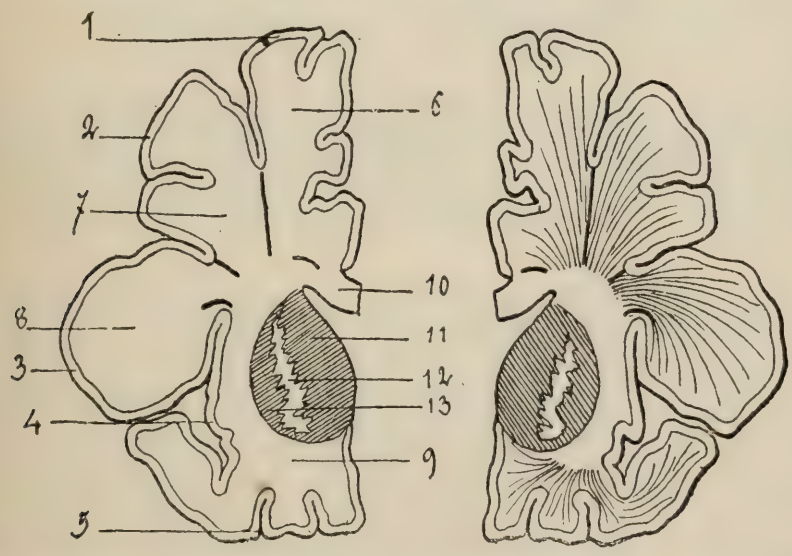

Fig. 47. *Coupe pédiculo-frontale* — 1, 2, 3, première, deuxième et troisième circonvolutions frontales ; — 4, extrémité antérieure du lobule de l'insula ; — 5, extrémité postérieure des circonvolutions orbitaires ; — 6, faisceau pédiculo-frontal supérieur ; — 7, faisceau pédiculo-frontal moyen ; — 8, faisceau pédiculo-frontal inférieur ; — 9, faisceau orbitaire ; — 10, corps calleux ; — 11, noyau caudé ; — 12, capsule interne ; — 13, noyau lenticulaire.

qu'elles proviennent de circonvolutions plus antérieures. Il résulte de l'existence de ces fibres directes que lorsque le centre ovale est détruit dans une région déterminée, la lésion produit des troubles analogues à ceux qui seraient produits

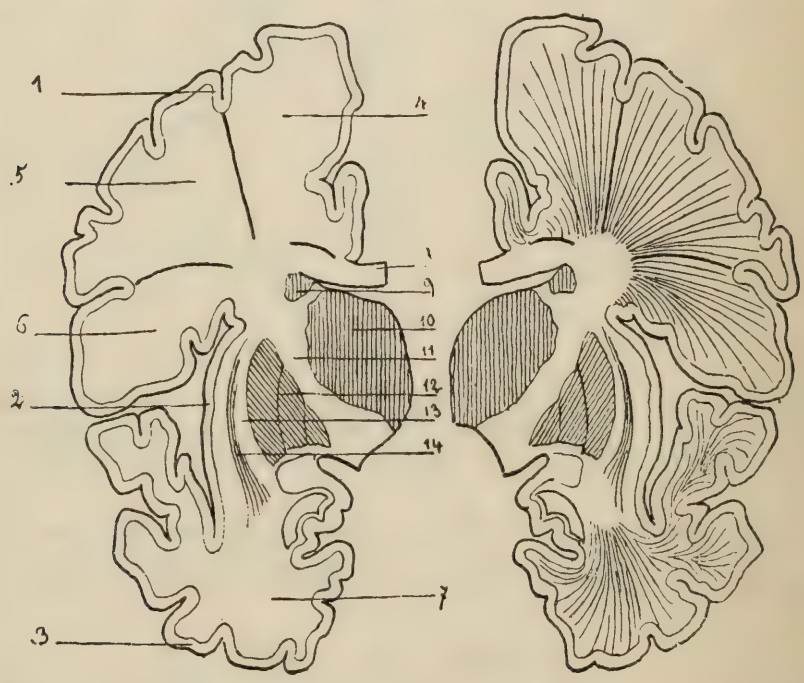

Fig. 48. *Coupe frontale.* — 1, Circonvolution frontale ascendante ; — 2, lobule de l'insula ; — 3, circonvolution sphénoïdale ; — 4, faisceau frontal supérieur ; — 5, faisceau frontal moyen ; — 6, faisceau frontal inférieur ; — 7, faisceau sphénoïdal— 8, corps calleux ; — 9, noyau caudé ; — 10, couche optique ; — 11, capsule interne ; — 12, noyau lenticulaire ; — 13, capsule externe ; — 14, avant-mur.

par une lésion de l'écorce dans la région correspondante : on peut en un mot déterminer des *localisations dans le centre ovale*, correspondant aux localisations de l'écorce (Pitres). Bon nombre d'observations démontrent aujourd'hui ce rôle des lésions du centre ovale ; il est donc important de savoir désigner exactement leur siège. Cette désignation est rendue possible par les études de M. Pitres (1).

1. A. Pitres, *Recherches sur les lésions du centre ovale des hémisphères cérébraux étudiés au point de vue de localisations*. th. 1877.

Le procédé de M. Pitres consiste à pratiquer une série de coupes transversales de l'hémisphère (*Fig.* 45) parallèlement à la direction des circonvolutions ascendantes. La première coupe, *coupe préfrontale* (A A, *fig.* 36), passe en avant de la branche

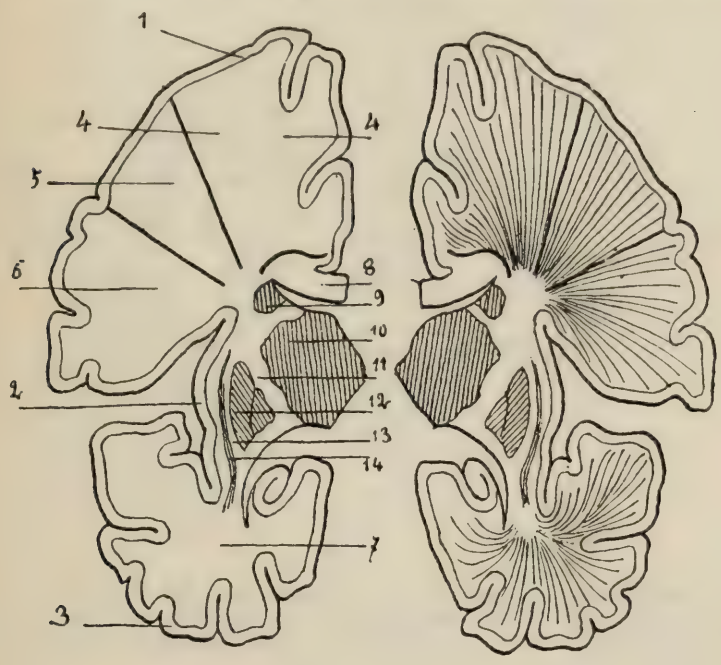

Fig. 49. *Coupe pariétale.*— 1, circonvolution pariétale ascendante; — 2, lobule de l'insula ; — 3, lobe sphénoïdal ; — 4, faisceau pariétal supérieur ; — 5, faisceau pariétal moyen ; — 6, faisceau pariétal inférieur ; — 7, faisceau sphénoïdal ; — 8, corps calleux ; — 9, noyau caudé ; — 10, couche optique ; — 11, capsule interne ; — 12, noyau lenticulaire ; — 13, capsule externe ; — 14, avant-mur

antérieure de la scissure de Sylvius ; elle divise obliquement de bas en haut et d'arrière en avant les trois circonvolutions frontales dont on aperçoit distinctement la surface de section sur la figure 46. La deuxième coupe, *coupe pédiculo-frontale* (B B, *fig.* 45), divise, en suivant la direction de la branche verticale de la scissure de Sylvius, le pied des trois circonvolutions frontales, dont la surface de section est encore plus distincte que sur la coupe précédente (*Fig.* 47). La troisième coupe, *coupe frontale* (C C, *fig.* 45), divise la circonvolution frontale ascendante suivant son axe longitudinal ; la surface de

section de cette circonvolution est divisée artificiellement sur la figure 48 en trois segments, qui correspondent aux pédicules

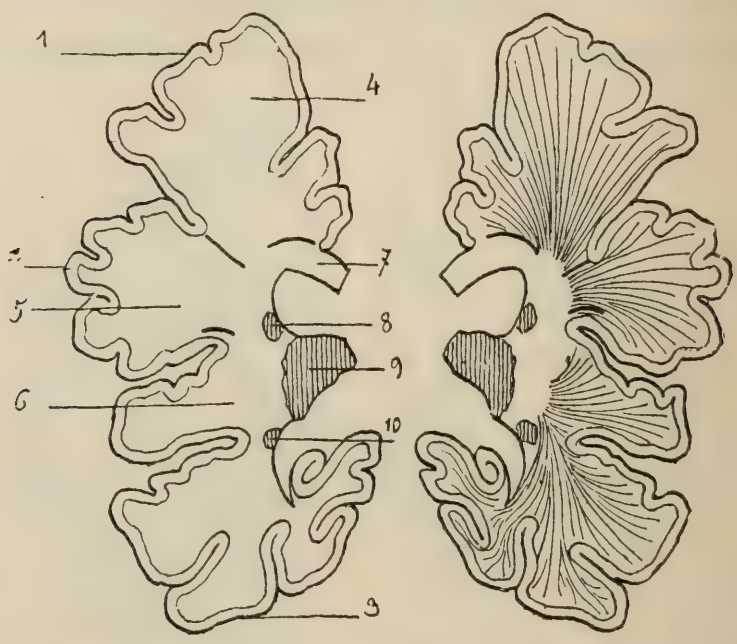

Fig. 50. *Coupe pédiculo-pariétale.* — 1, lobule pariétal supérieur ; — 2, lobule pariétal inférieur ; — 3, lobule sphénoïdal ; — 4, faisceau pariétal supérieur ; — 5, faisceau pariétal inférieur ; — 6, faisceau sphénoïdal ; — 7, corps calleux ; — 8 et 10, noyau caudé ; — 9, couche optique.

des trois circonvolutions, et qui permettent de déterminer plus exactement le siège d'une lésion qui porte, soit sur la partie supérieure, soit sur la partie moyenne, soit sur la partie infé-

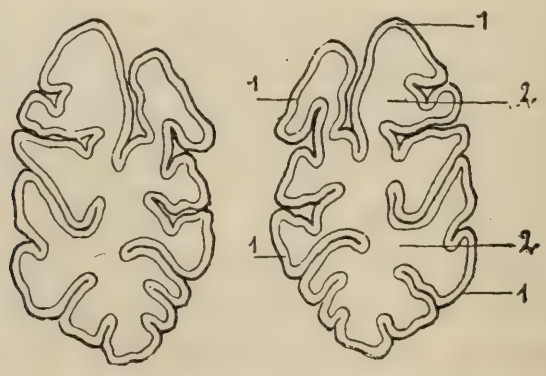

Fig. 51. — *Coupe occipitale.* — 1, circonvolutions occipitales ; — 2, faisceaux occipitaux du centre ovale.

rieure. La quatrième coupe, *coupe pariétale* (D D, *fig.* 45), divise de la même manière la circonvolution pariétale ascendante, et on peut la diviser artificiellement en plusieurs faisceaux (*Fig.* 49). La cinquième coupe, *coupe pédiculo-*

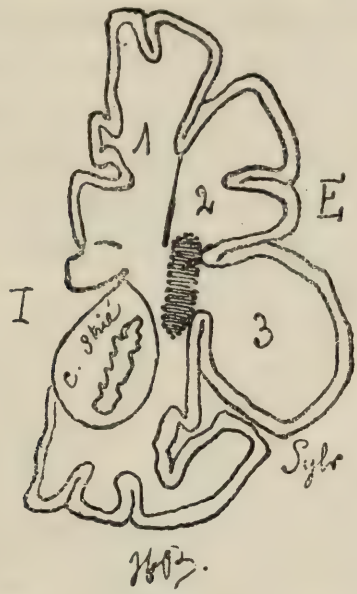

Fig. 52. (d'après de Boyer (1). — Lésion du centre ovale coupant le pied du pédicule de la troisième circonvolution frontale.

pariétale (E E, *fig.* 45), passe en arrière de la portion descendante de la scissure interpariétale; elle divise la partie antérieure des lobules pariétaux supérieur et inférieur (*Fig.* 50). La sixième coupe, *coupe occipitale* (F F, *fig.* 45), passe à 1 centimètre en avant de la scissure occipitale externe; elle nous montre (*Fig.* 51) la surface de section des circonvolutions occipitales.

Ce procédé d'étude permet d'utiliser les lésions du centre ovale pour la localisation des fonctions des hémisphères, et de démontrer que la destruction des faisceaux blancs détermine les mêmes troubles que la destruction des parties grises périphériques d'où elles émanent : par exemple sur la

1. De Boyer, *Étude topographique sur les lésions corticales;* 1879, p. 105.

figure 52 empruntée à la thèse de Boyer, on voit une lésion qui coupe le pédicule de la troisième circonvolution frontale et qui avait déterminé l'aphasie, tout comme l'aurait fait la destruction de l'écorce de la même circonvolution.

Ces coupes peuvent encore être utilisées pour l'étude des dégénérations secondaires des fibres blanches consécutives aux lésions destructives de l'écorce, et qui se montrent sous la forme de traînées d'un gris jaune, analogues à celles que l'on trouve dans les mêmes circonstances sur les pédoncules cérébraux et sur les pyramides antérieures.

Comme nous l'avons remarqué les fibres blanches nées de l'écorce comprennent : *a*) des fibres d'association, *b*) des fibres commissurales, *c*) des fibres divergentes. Ces dernières forment elles-mêmes plusieurs groupes : *a*) des *faisceaux directs* ou *pédonculaires*, qui se rendent directement dans le pédoncule, en passant par la capsule interne ; d'autres faisceaux se terminent : *b*) dans le noyau caudé, *c*) dans le noyau lenticulaire, *d*) dans la couche optique.

Il est nécessaire d'étudier maintenant la topographie de ces diverses parties désignées sous le nom collectif de *noyaux gris centraux*.

§ 6. — *Noyaux gris centraux. — Couche optique, corps striés.*

Nous avons déjà vu que la couche optique forme la paroi latérale du troisième ventricule, où elle se présente sous la forme d'une masse ovoïde, de coloralion grisâtre. Le noyau intra-ventriculaire du corps strié a déjà été décrit avec la

paroi inféro-externe du ventricule latéral ; c'est une masse

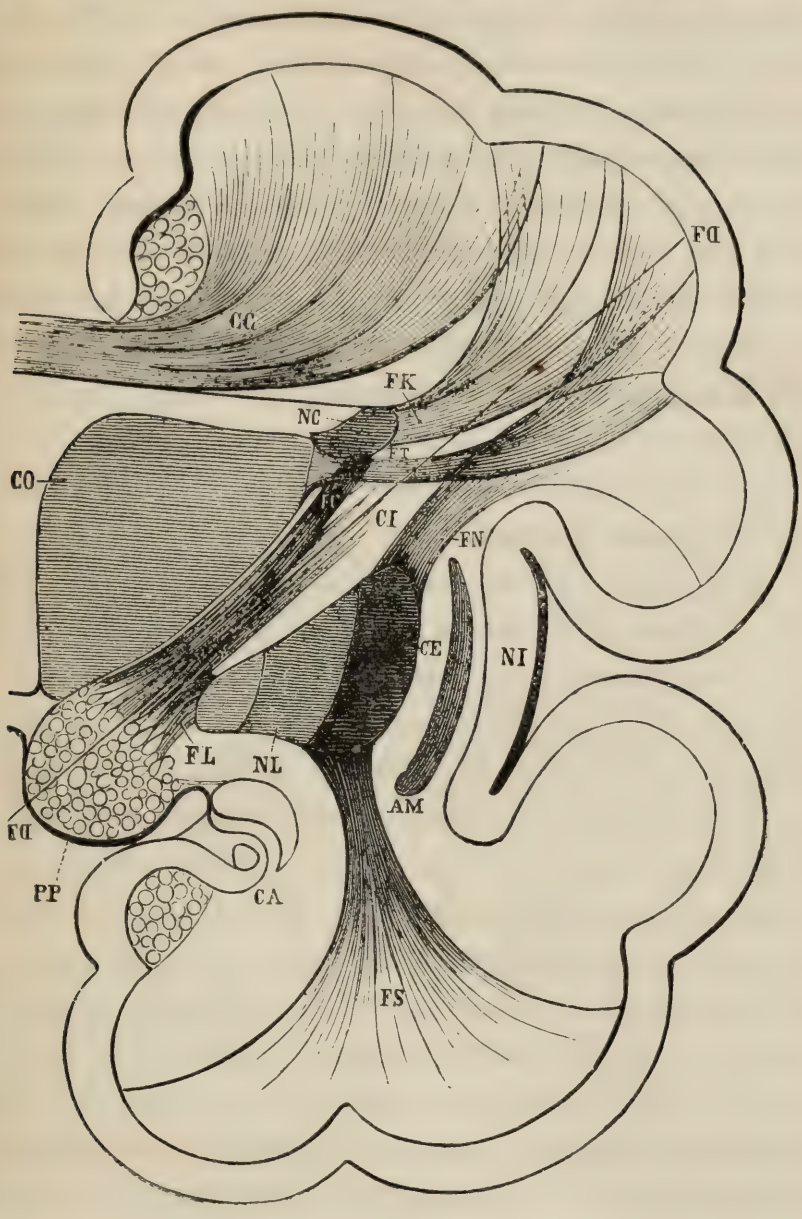

Fig. 53 (d'après Huguenin). — *Schéma d'une coupe transversale et verticale de l'hémisphère.* — NC, noyau caudé ; — CO, couche optique ; — NL, noyau lenticulaire avec ses trois segments ; — AM, avant-mur ; — CE, capsule externe ; — CI, capsule interne ; — PP, pied du pédoncule cérébral ; — CA, corne d'Ammon ; — NI, insula de Reil ; — FI, fibres allant au pédoncule et venant du noyau lenticulaire ; — FC, fibres venant du noyau caudé et allant au pédoncule ; — FS, fibres allant du noyau lenticulaire au lobe sphénoïdal ; — FN, fibres allant de la périphérie au noyau lenticulaire ; — FK, fibres allant de la périphérie au noyau caudé ; — TT, fibres allant de la périphérie à la couche optique ; — FD, fibres allant directement de la périphérie au pédoncule cérébral.

grise aussi, mais d'une teinte plus sombre, tirant sur le brun, qui présente une extrémité antérieure renflée ou tête et une extrémité postérieure effilée ou queue ; il décrit une courbe à concavité inférieure, dans laquelle se place la couche optique. Le noyau extra-ventriculaire du corps strié, ou noyau lenticulaire, est placé en dehors dans la masse du centre ovale ; sa forme et son aspect méritent une description détaillée ; mais nous pouvons dire tout de suite qu'à sa partie inféro-antérieure, il se confond avec la tête du noyau caudé, tandis qu'en arrière, il est séparé de ce noyau et de la couche optique par un épais tractus blanc qui n'est autre que la capsule interne.

Telle est la disposition générale des noyaux gris centraux ; mais entrons dans le détail.

Si l'on pratique une coupe transversale du cerveau suivant un plan vertical KE passant entre les origines des branches antérieure et verticale de la scissure de Sylvius (C) (*Fig.* 54), c'est-à-dire à 4 centimètres environ de l'extrémité antérieure du cerveau, on entame légèrement la partie antérieure du noyau intra-ventriculaire du corps strié. Une autre coupe RH parallèle à la première, et faite suivant un plan vertical passant par l'extrémité postérieure du sillon de Rolando, passe sur la limite postérieure du lobule de l'insula, et laisse un peu en avant d'elle l'extrémité postérieure de la couche optique. Ces deux coupes parallèles sont distantes de près de 7 centimètres.

On aura les limites approximatives de la masse des noyaux gris centraux, et ses rapports avec la surface du cerveau, si on remarque qu'elle ne dépasse pas en haut un plan horizontal NM passant à environ 35 millimètres au-dessous de la convexité des hémisphères. Car la face supérieure du corps calleux vers son milieu est en moyenne à 35 millimètres au-dessous de cette convexité, et il a encore plusieurs millimètres d'épaisseur au point où il est le plus mince.

Pour étudier les rapports spéciaux de chacun des ganglions centraux, il faut pratiquer des coupes du cerveau dans divers sens.

Considérons d'abord des coupes vertico-transversales de l'hémisphère.

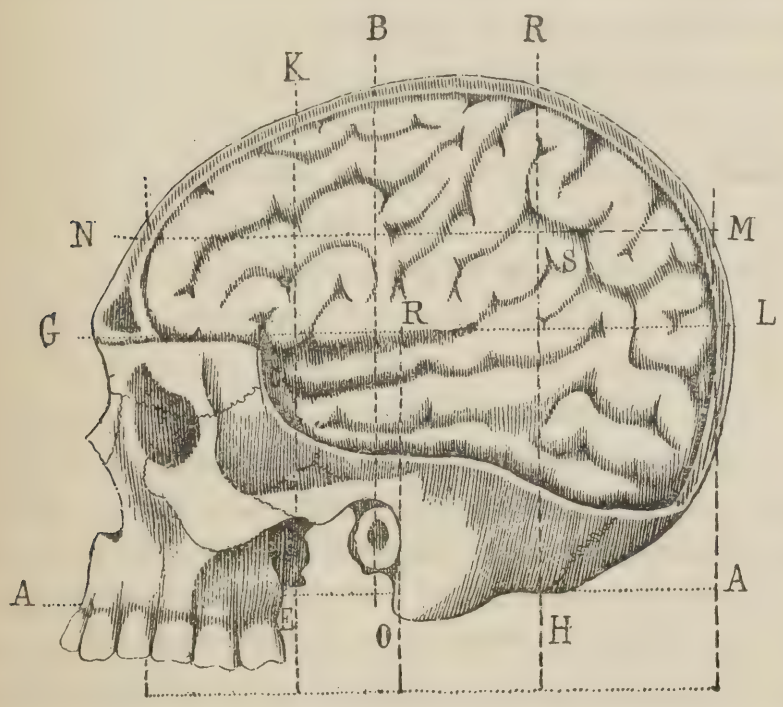

Fig. 54. — *Topographie cranio-cérébrale.* — B, bregma; — C, point qui correspond à l'extrémité externe de la suture coronale; — L, lambda correspondant à la scissure perpendiculaire externe; — S, scissure de Sylvius; — RR, sillon de Rolando : R, son extrémité antérieure à 3 centimètres environ en arrière de l'extrémité externe de la suture coronale; — R', son extrémité postérieure à 45 millimètres en arrière du bregma; — AA, plan alvéolo-condylien; — OM, plan auriculo-bregmatique; — GL, plan passant par le diamètre transverse frontal minimum et le lambda; — KE, section passant les 2 plis de la 3e circonvolution frontale, au point G qui correspond à l'extrémité externe de la suture coronale, et effleurant la tête du noyau caudé; — R'H, section passant par l'extrémité postérieure du sillon de Rolando et en arrière de la limite postérieure de la couche optique; — NM, plan horizontal passant par la face supérieure du corps calleux et au-dessus des noyaux gris.

Sur une première coupe faite à 45 millimètres en arrière de l'extrémité antérieure du cerveau, on voit vers la ligne médiane, au-dessous de la coupe du ventricule, la surface de

section de la tête du noyau intra-ventriculaire du corps strié ; elle est elliptique, à grand axe dirigé de haut en bas et de dehors en dedans. En dehors, on trouve la surface de section de la partie antérieure du noyau extra-ventriculaire, dont la limite externe forme une ligne convexe en dehors. Sur cette coupe, on voit que les deux noyaux du corps strié sont sensiblement continus en bas, et reliés presque jusqu'en haut par des tractus gris qui traversent la partie antérieure de la capsule interne. — L'avant-mur, dont la section se présente sous la forme d'une ligne courbe à convexité externe, dépasse peu en haut et en bas le noyau extra-ventriculaire.

Sur une seconde coupe faite à 1 centimètre en arrière, au niveau de la commissure blanche antérieure, la section du noyau intra-ventriculaire s'aplatit contre la paroi externe du ventricule et devient moins volumineuse. Elle est nettement séparée par une bandelette blanche, la capsule interne du noyau extra-ventriculaire, dont la section se voit en dehors et en bas, sous la forme d'un triangle à base externe et convexe, et à sommet interne arrivant à 3 millimètres environ de la paroi ventriculaire. L'avant-mur est représenté par la ligne courbe séparée de la base du triangle par une ligne blanche, la capsule externe.

Une troisième coupe faite encore à 1 centimètre en arrière est à peu près semblable à la précédente ; mais les trois segments du noyau extra-ventriculaire, qui étaient à peine apparents tout à l'heure, sont devenus très distincts par leur coloration. La couche optique commence à apparaître.

Enfin, sur une quatrième coupe faite encore 1 centimètre plus loin, on voit la section du corps du noyau intra-ventriculaire représentée par une petite surface grise, circulaire, appliquée contre la paroi du ventricule latéral. Au-dessous, on trouve la couche optique qui fait saillie dans la cavité du troisième ventricule : sa section est figurée par une surface ovalaire

de couleur grise. En dehors de la capsule interne, le noyau extra-ventriculaire n'est plus représenté que par une série de stries grises transversales formant une ligne courbe à convexité externe large de 2 ou 3 millimètres. La coupe de l'avant-mur a encore son aspect ordinaire.

Si l'on pratique encore en arrière des coupes, même très minces, on voit que le noyau extra-ventriculaire et l'avant-mur sont épuisés ; on ne trouve plus que la surface de section de la couche optique qui conserve sa forme et son aspect, et celle de la queue du noyau extra-ventriculaire qui s'amincit et se déjette de plus en plus en dehors. Quand on arrive à 11 centimètres de l'extrémité antérieure du cerveau, on ne trouve plus trace de noyaux gris.

Examinons maintenant des coupes horizontales : — Sur une première coupe faite à 4 centimètres environ au-dessous de la convexité des hémisphères, on voit, en dehors du ventricule, la surface de section du noyau intra-ventriculaire qui a été entamé dans une grande partie de sa longueur; il va en s'amincissant d'avant en arrière, en même temps qu'il se déjette en dehors.

Une autre coupe faite à 5 millimètres au-dessous de la première montre la section des deux extrémités du noyau intra-ventriculaire; l'antérieure représentée par une surface elliptique à grand axe dirigé d'avant en arrière et de dehors en dedans ; la postérieure est figurée par une petite surface circulaire, grise, accolée aussi à la paroi externe du ventricule. En dehors du pied de la couronne rayonnante, on voit une série longitudinale de tractus gris transversaux, qui représente la partie supérieure du noyau extra-ventriculaire.

Ces coupes montrent la configuration et les rapports du noyau intra-ventriculaire, qui forme une courbe à convexité

supérieure, et dépasse en haut les deux autres ganglions. Suivant la hauteur de la section, il peut être entamé, soit dans sa partie moyenne ou convexe, soit dans ses deux extrémités.

Sur d'autres coupes horizontales faites dans la scissure de Sylvius ou un peu au-dessus, on voit encore, en avant et en arrière, les surfaces de section des deux extrémités du noyau intra-ventriculaire; mais entre ces deux surfaces (et par conséquent au-dessous de la concavité de ce noyau), sont venues se placer deux autres masses grises. L'une antérieure, située en arrière et un peu en dehors de la tête du noyau caudé, dont elle est séparée par une couche de substance blanche, la capsule interne, présente la forme d'un triangle à sommet tourné en dedans, et à base convexe regardant en dehors vers l'insula. Ce noyau, qui présente trois segments longitudinaux de coloration différente, est la portion extra-ventriculaire du corps strié, bordée en dehors successivement par une lame blanche, la capsule externe, et une lame grise, l'avant-mur, qui suivent absolument la direction de la base du triangle.

En arrière et en dedans du noyau extra-ventriculaire, en avant et en dedans de la queue du noyau caudé, on voit la coupe ovalaire de la couche optique qui fait saillie dans le troisième ventricule.

Si on fait de nouvelles coupes plus inférieures, on voit que la couche optique disparaît la première. Le noyau extra-ventriculaire s'aplatit de dehors en dedans, et se réunit en avant à la tête du noyau intra-ventriculaire par des tractus gris, épais et serrés, de sorte que les deux noyaux du corps strié deviennent à peu près continus.

Sur ces deux séries de coupes transverso-verticales et horizontales, on voit que la limite externe du noyau extra-ventriculaire et l'avant-mur se présentent toujours sous le même aspect : deux lignes courbes parallèles, à convexité externe,

regardant vers l'insula. Sur les coupes horizontales, les courbes sont plus allongées. On peut conclure de là que la surface externe du noyau extra-ventriculaire est convexe et a la forme d'un segment d'ovoïde à grand axe antéro-posté-

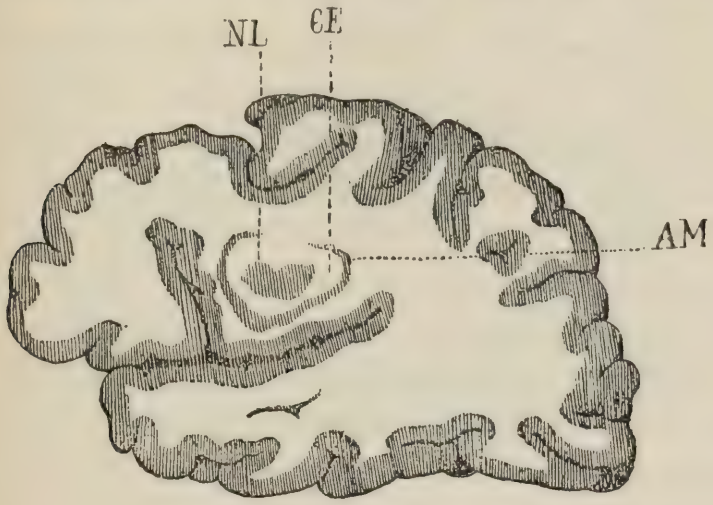

Fig. 55. — *Coupe longitudinale et verticale de l'hémisphère gauche.* — NL, coupe de la partie la plus externe du noyau lenticulaire; — CE, cercle blanc représentant la coupe de la capsule externe; — AM, cercle gris représentant la coupe de l'avant-mur.

rieur; elle est recouverte par une sorte de calotte de substance grise de même étendue et de même forme, l'*avant-mur*, doublée d'une couche de substance blanche qui constitue la *capsule externe* (1).

On se rend bien compte de cette disposition en faisant une autre série de coupes vertico-longitudinales. Sur une première coupe externe, faite de telle sorte que la partie la plus saillante du lobule de l'insula soit seule enlevée, on voit au-dessus de la scissure de Sylvius une plaque grise, ovalaire, à grand axe dirigé d'avant en arrière, et entourée de deux zones concentriques, l'une interne blanche, l'autre externe

1. Nous n'insisterons pas davantage sur l'avant-mur et la capsule externe dont les lésions n'ont pas encore pu être mises en rapport avec un trouble déterminé.

grise. Ces deux zones représentent la coupe de la calotte grise doublée de blanc qui recouvre la surface externe du noyau extra-ventriculaire, dont la partie la plus convexe est seule entamée, et est représentée sur la coupe par la surface grise elliptique centrale (*Fig.* 55).

Les coupes suivantes, parallèles à celle-ci, montrent bien aussi la forme du noyau extra-ventriculaire et ses rapports.

Sur une coupe faite à 1 ou 3 millimètres en dedans de celle que nous venons de décrire, on trouve seulement la surface de section du noyau extra-ventriculaire dans sa partie la plus étendue; elle est représentée par une surface grise irrégulièrement ovoïde ou plutôt réniforme, car on remarque sur son bord inférieur une échancrure assez considérable. Au-dessous de cette surface, et séparée d'elle par un cordon blanc, on voit une ligne grise concave en haut, c'est la section de la portion réfléchie de l'avant-mur. Si on continue à faire des coupes en se rapprochant de la ligne médiane, on voit encore la section du corps strié extra-ventriculaire; mais elle se rétrécit peu à peu, devient à peu près circulaire, et elle s'unit en avant à la tête du noyau caudé par des tractus gris épais et serrés. En arrière, on trouve la couche optique, qui en est séparée par la capsule interne.

C'est au niveau de la commissure blanche antérieure que le noyau extra-ventriculaire paraît se rapprocher le plus de la paroi du ventricule. A 3 ou 4 millimètres en dehors de cette paroi, il n'est plus représenté que par une petite surface pisiforme d'un gris jaunâtre.

Si on rapproche les trois séries de coupes que nous venons de décrire, on remarquera :

1° Que dans les deux premières, la section du noyau extra-ventriculaire dans sa région moyenne se présente sous la forme d'un triangle à base externe convexe et à sommet interne ;

2° Que sur la coupe horizontale le côté interne et postérieur du triangle est beaucoup plus long.

3° Sur les coupes vertico-longitudinales, les surfaces de section irrégulièrement ovoïdes de ce même noyau vont en décroissant à mesure qu'on se rapproche de la ligne médiane ;

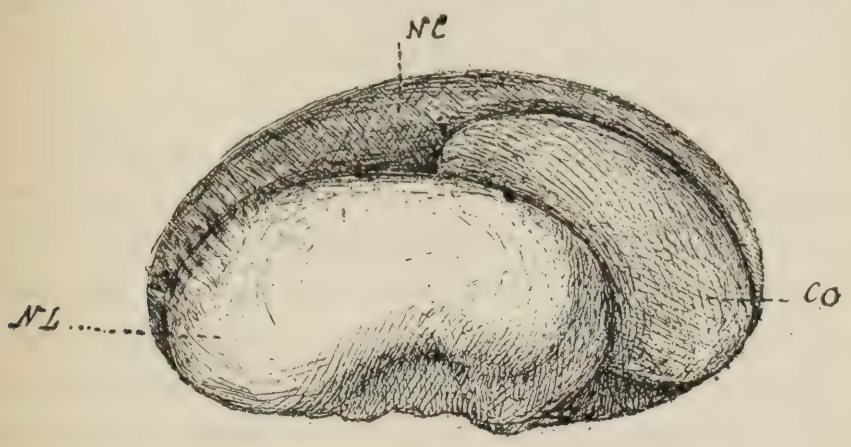

Fig. 56. — *Rapports des ganglions centraux isolés par leur face externe* (hémisphère gauche). — NC, noyau caudé ; — NL, noyau lenticulaire ; — CO, couche optique.

4° Sur toutes les coupes, les deux noyaux du corps strié sont à peu près continus en avant et en bas.

On peut conclure de là que le noyau extra-ventriculaire, dit aussi lenticulaire, n'a pas rigoureusement la forme qu'on lui attribue d'ordinaire. C'est une sorte de pyramide irrégulière, à base externe convexe regardant vers l'insula, et à sommet interne dirigé en même temps un peu en avant et en bas vers la commissure blanche. Cette pyramide est comme enveloppée, sauf en avant, où elle touche la tête du noyau caudé, dans une sorte de cornet de substance blanche dont la demi-circonférence supérieure constitue la capsule interne.

On peut se convaincre de la réalité de cette disposition en disséquant les noyaux gris par leur face externe (*Fig.* 56).

L'isolement est assez facile sur toute la face externe du

noyau extra-ventriculaire ; et quelquefois on voit ce noyau séparé, pour ainsi dire spontanément, de la capsule externe par un épanchement sanguin qui s'est produit, comme le fait remarquer M. Charcot, dans une sorte de cavité virtuelle, et probablement sans occasionner la déchirure d'aucune fibre nerveuse. Il est remarquable, en effet, que tant que l'hémorrhagie n'a pas dépassé les limites de la face externe du noyau extra-ventriculaire et déchiré la capsule interne, la paralysie peut guérir. — Sur tous les autres points, la dissection est absolument artificielle, et il est impossible de séparer les noyaux gris des masses blanches qui les entourent sans entamer sur quelques points la substance des uns ou des autres. Cependant, en procédant avec soin, on peut arriver à faire une préparation qui montre bien les rapports et les dimensions relatives des trois noyaux gris, et confirmer les résultats donnés par les coupes (*Fig.* 56) :

Le noyau intra-ventriculaire forme un arc à convexité supérieure, et se dirige d'avant en arrière et de dedans en dehors, de sorte que la queue s'éloigne de la ligne médiane. Il présente une extrémité antérieure renflée, un peu aplatie de dedans en dehors et de haut en bas, et une extrémité postérieure effilée et à peu près cylindrique. Il mesure d'avant en arrière environ 67 millimètres ; il dépasse les deux autres noyaux en avant, en arrière et en haut. Sous sa concavité et en arrière, se loge la couche optique constituée par un noyau ovoïde, à grand axe antéro-postérieur de 3 centimètres 1/2 de long en moyenne, et saillant dans le ventricule.

En dehors, on voit le noyau extra-ventriculaire, dont la limite supérieure arrive à peu près au niveau de la concavité du noyau caudé, dont il touche la tête en avant. Il a près de 5 centimètres de long, de sorte que son extrémité postérieure dépasse en arrière la partie moyenne de la couche optique, dont il recouvre plus de la moitié antérieure. Il forme, avons-nous

dit, une pyramide entourée de substance blanche, dont le sommet se dirige vers la commissure blanche dans l'angle formé par la tête renflée du noyau caudé et la partie antérieure de la couche optique.

Nous avons insisté longuement pour bien faire comprendre

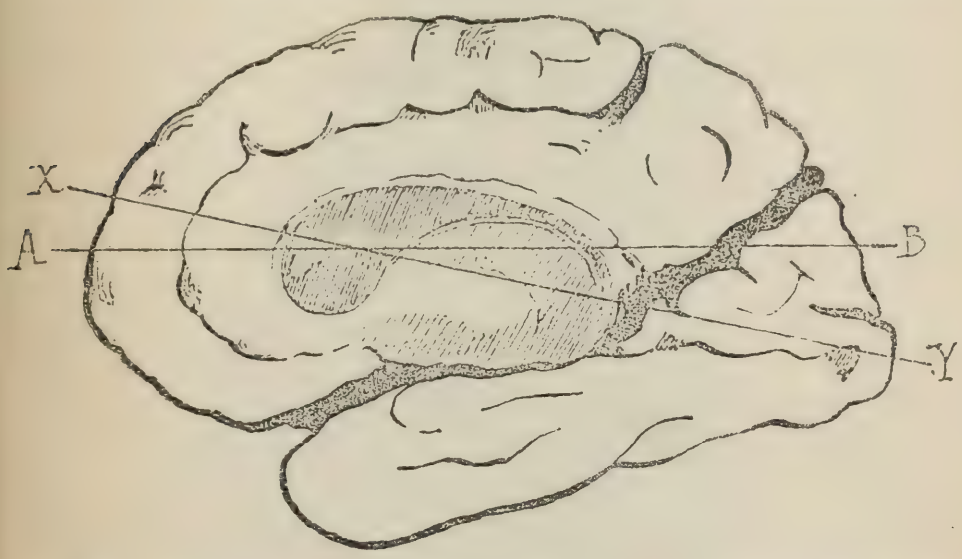

Fig. 57. — *Face interne de l'hémisphère droit.* — AM, coupe horizontale de Flechsig; — XY, coupe oblique de Brissaud.

la forme et les rapports des noyaux gris centraux; mais dans la pratique des autopsies, et pour la localisation des lésions anatomiques, il suffit en général de la coupe proposée par M. Flechsig et modifiée par M. Brissaud (1). Cette coupe divise transversalement l'hémisphère suivant un axe oblique passant en arrière par la pointe du lobe occipital et un peu au-dessus de la pointe du lobe frontal (*Fig.* 57).

Cette coupe permet de voir (*Fig.* 58) la disposition générale des noyaux gris et de la capsule interne avec ses deux segments antérieur et postérieur, et son genou ; elle comprend l'espace virtuel extra-lenticulaire, et elle permet de voir la plupart des lésions intra-hémisphériques.

1. Brissaud, *Recherches anatomiques et physiologiques sur la contracture permanente des hémiplégiques*; th. 1880.

Passons maintenant à l'étude isolée de chacune de ces parties.

Le *noyau caudé*, dont nous avons étudié les rapports avec les autres ganglions centraux, et qui fait saillie dans la cavité

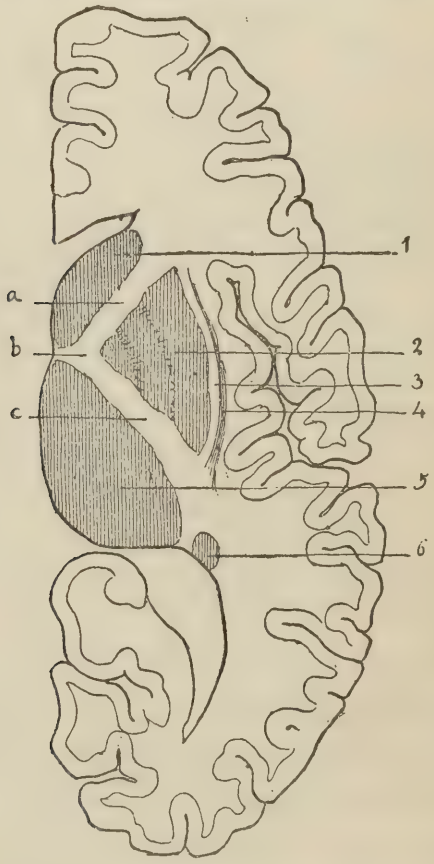

Fig. 58 (d'après M. Richer). — *Surface de section de la coupe de Flechsig.* — (Cette coupe doit être faite horizontalement de dehors en dedans, un peu au-dessus de la scissure de Sylvius).

a, segment antérieur de la capsule interne; — *b*, genou de la capsule; — *c*, segment postérieur de la capsule; — 1, 6, noyau caudé; — 2, noyau lenticulaire; 3, avant-mur; — 4, capsule externe; — 5, couche optique.

du ventricule latéral, n'est séparé en avant de son congénère que par la longueur de la commissure blanche antérieure. Le septum lucidum est placé entre la tête des deux noyaux symétriques, qui sont recouverts à ce niveau par le genou du corps

calleux ; il est, comme la couche optique, situé en dedans de la capsule interne.

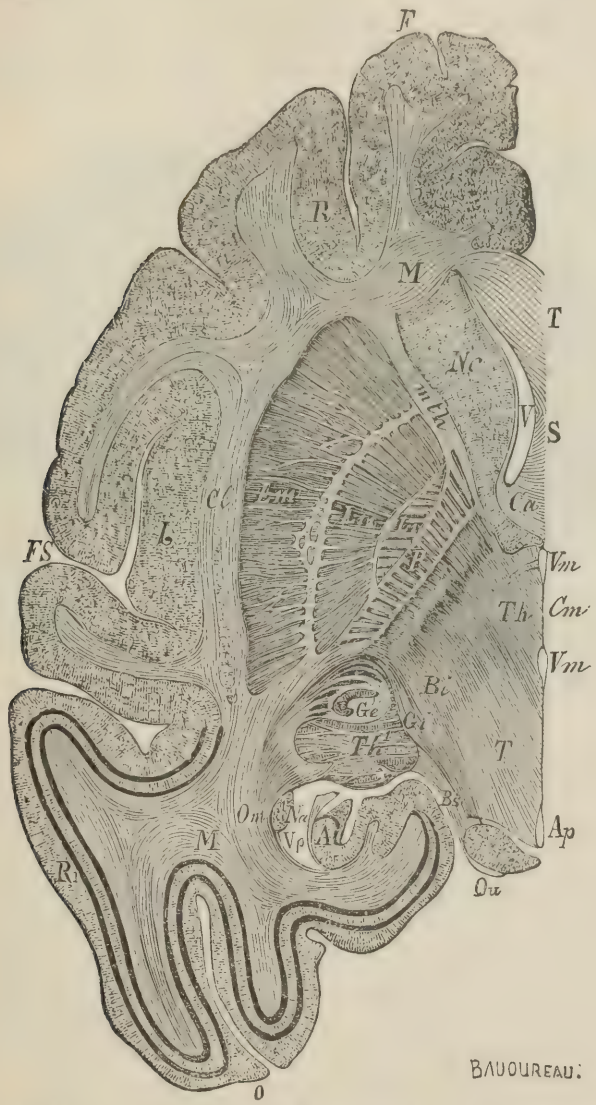

Fig. 59 (d'après Meynert). — *Coupe horizontale de l'hémisphère gauche du cerveau du cercocébus cinomolgus.* — F, extrémité frontale ; — O, région occipitale ; — FS, scissure de Sylvius ; — L, insula de Reil ; — Cl. avant-mur ; — T, corps calleux : — S, septum lucidum ; — C*a*, commissure antérieure ; — A, corne d'Ammon ; — V, corne antérieure du ventricule latéral ; — V*p*, corne postérieure de ce ventricule ; — V*m*, V*m*, troisième ventricule, ou ventricule moyen ; — C*m*, commissure grise ou moyenne ; — A*p*, aqueduc de Sylvius ; — LI, LII, LIII, segments du noyau lenticulaire ; — N*c*, tête du noyau caudé ; — N*a*, queue du noyau caudé ; — T*h*, région de la couche optique située en avant des corps genouillés ; — T*h*, pulvinar de la couche optique ; — Q*u*, tubercules quadrijumeaux ; — G*i*, corps genouillé interne ; — G*é*, corps genouillé externe ; — P, pied du pédoncule cérébral ; — O*m*, faisceaux médullaires venant du lobe occipital au pulvinar, et aux corps genouillés ; — B*s*, B*i*, pied du pédoncule cérébral.

Le noyau caudé est constitué par une substance grise assez homogène qui contient : *a*) de grosses cellules multipolaires pigmentées et contenant un ou plusieurs noyaux ; *b*) des cellules plus petites, multipolaires aussi, mais comme les précédentes

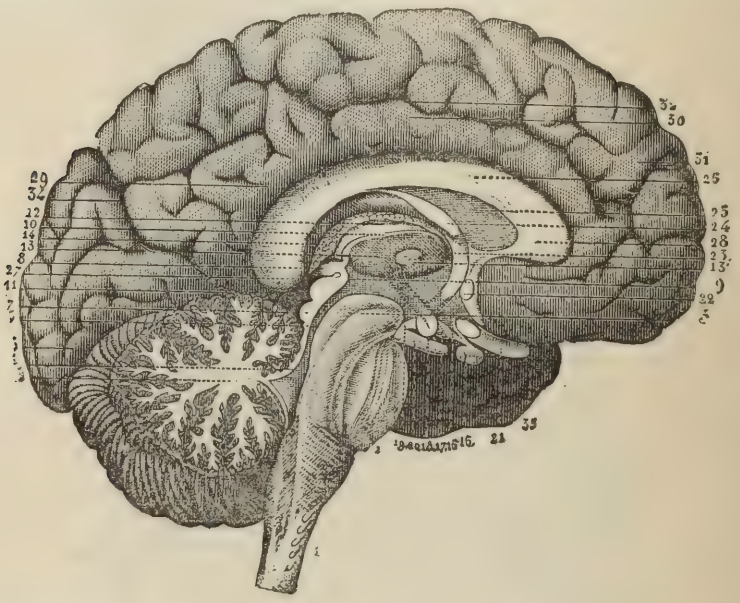

Fig. 60 (d'après M. Sappey). — *Section médiane de l'encéphale; ventricule moyen*; — 1, bulbe rachidien; — 2, protubérance annulaire; — 3, pédoncule cérébral; — 4, arbre de vie du lobe médian du cervelet; — 5, aqueduc de Sylvius; — 6, valvule de Vieussens; — 7, tubercules quadrijumeaux; — 8, glande pinéale; — 9, son pédoncule inférieur; — 10, son pédoncule supérieur; — 11, partie moyenne de la fente cérébrale; — 12, face supérieure de la couche optique; — 13, sa face interne, formant l'une des parois du ventricule moyen; — 13, commissure grise; — 14, toile choroïdienne; — 15, tige pituitaire; — 16, corps pituitaire; — 17, corps cendré; — 18, tubercule mamillaire représentant l'anneau inférieur d'un huit de chiffre qui se continue par ses deux branches supérieures ponctuées d'une part, avec le pilier antérieur, de l'autre, avec la racine de ce pilier; — 19, lamelle perforée médiane ou interpédonculaire; — 20, nerf moteur oculaire commun; — 21, nerf optique; — 22, commissure antérieure du cerveau; — 23, trou de Monro; — 24, coupe du trigone cérébral; — 25, cloison transparente; — 26, corps calleux; — 27, son extrémité postérieure ou bourrelet; — 28, son extrémité antérieure ou genou; — 29, circonvolutions de la face interne de l'hémisphère.

sans prolongement axile ; *c*) d'autres éléments cellulaires nerveux très petits qui, d'après Meynert, donneraient naissance à des fibres qui se rendraient dans le pédoncule cérébral, et d'autres qui, après avoir suivi le même trajet, se recourberaient au niveau de la protubérance, pour se rendre au

cervelet. La névroglie du noyau caudé ne diffère pas de celle de la substance grise des circonvolutions. Le noyau caudé reçoit des fibres du centre ovale et de la racine olfactive moyenne (Meynert); et il en part d'autres qui forment

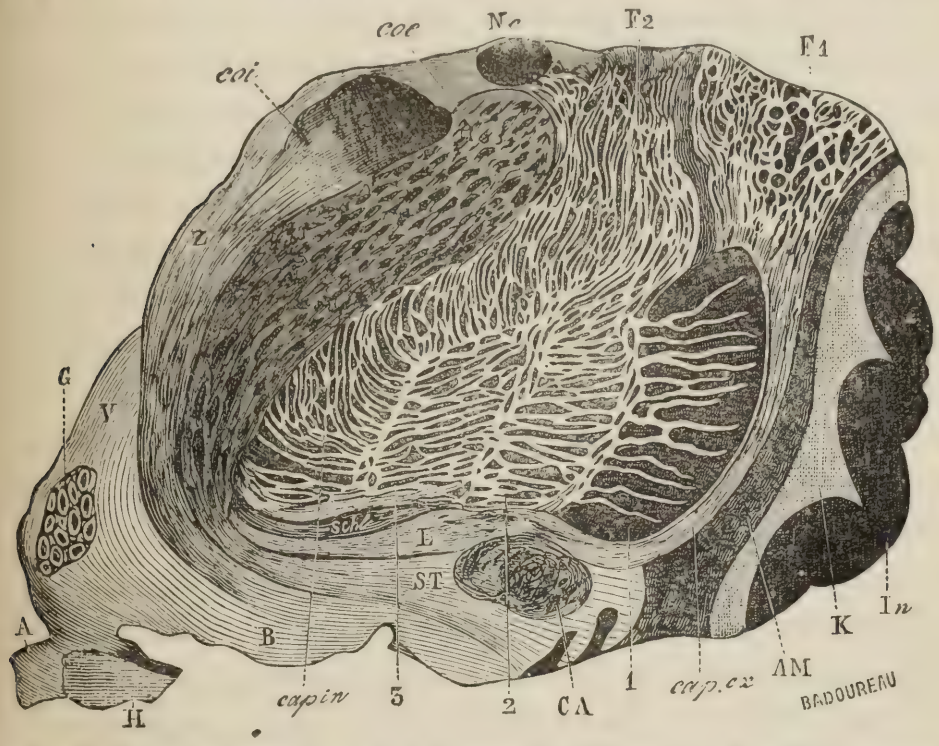

Fig. 61 (d'après Meynert). — 1, 2, 3, noyau lenticulaire; — B, portion basilaire du noyau caudé : — *In*, insula de Reil; — K, substance blanche intermédiaire à l'insula et à l'écorce grise de l'insula; — AM, avant-mur; — *cap. ex.*, capsule externe; — *cap. in.*, capsule interne; — EA, commissure antérieure; — nerf optique; — A, commissure antérieure; — G, pilier descendant de la voûte; — V, substance grise du troisième ventricule; — *GGL* et *COE*, parties interne et externes de la couche optique; — Nc, noyau caudé; — F, fibres émanées du *tapetum*; — F2, fibres émanées des deux segments internes du noyau lenticulaire.

une couche qui s'entre-croise avec le feuillet de la couronne rayonnante de la couche optique, et qui se rend dans le pédoncule cérébral.

Les fonctions du noyau caudé sont inconnues : il est souvent le siège de destructions partielles qui, jusqu'à présent, n'ont pas pu être mises en rapport avec des troubles fonctionnels observés pendant la vie. Ses lésions ne s'accompagnent des troubles moteurs ou sensitifs que lorsqu'elles atteignent la cap-

sule interne dans les régions qui contiennent soit les fibres motrices, soit les fibres sensitives.

Le *noyau lenticulaire* se confond, comme nous l'avons vu, en avant et en bas avec la tête du noyau caudé ; plus en arrière, il en est séparé par la capsule interne, en dehors de laquelle il se trouve. En dehors il est séparé de la capsule externe par l'espace virtuel dont nous avons signalé l'importance. Sur la coupe transverso-longitudinale, dite de Flechsig, on voit que ce noyau est divisé longitudinalement en trois segments : *a*), un *segment interne* qui forme le sommet du cône et d'une coloration jaune pâle ; *b*) un *segment moyen* plus coloré, et *c*), un *segment externe* plus étendu et plus foncé. Ces segments que l'on peut trouver au nombre de quatre ou cinq sur les coupes inférieures (1), sont séparés par des *lames médullaires verticales* (Huguenin), qui paraissent pénétrer le noyau par en haut, et provenir de la couronne rayonnante. En outre, les segments du noyau lenticulaire sont parcourus transversalement par des faisceaux transversaux qui se continuent vers le pédoncule cérébral ; ces faisceaux transversaux sont moins nombreux dans le segment externe que dans les deux segments internes. C'est à ces faisceaux blancs que ces deux segments doivent leur coloration plus claire (*Fig.* 61).

La substance grise du noyau lenticulaire est en tout analogue à celle qui constitue le corps strié. Le noyau reçoit des fibres blanches du centre ovale, pénétrant par la face inférieure et par la face supéro-interne ; et il en émane d'autres qui se dirigent vers le pédoncule ; quelques-unes, analogues à celles du noyau caudé, se rendraient au cervelet, en suivant le même trajet.

Les fonctions du noyau lenticulaire ne sont pas plus connues que celles du noyau caudé ; on lui a fait jouer un rôle dans les

1. *Archives de Neurologie*, t. III, 1882, p. 346.

fonctions motrices ; mais les lésions du corps strié n'apportent des troubles que lorsqu'elles atteignent la portion motrice de la capsule interne.

Les physiologistes s'entendent pour admettre que les corps striés, considérés dans leur ensemble, ont des fonctions motrices ; Serres les considérait comme le centre des mouvements abdominaux ; Magendie y avait cru trouver un centre des mouvements de recul. Les expériences de M. Nothnagel, faites sur des lapins, ont montré que la destruction des noyaux lenticulaires est suivie de la perte des mouvements volontaires ; et ce résultat est confirmé par les expériences de MM. Carville et Duret. Mais en ce qui concerne l'homme, on peut dire que les lésions destructives qui sont exactement limitées soit au noyau lenticulaire, soit au noyau caudé, ne s'accompagnent d'aucun trouble important. Les foyers hémorrhagiques, pour peu qu'ils soient volumineux, déterminent par compression de la capsule interne des troubles fonctionnels, variables suivant le volume de l'épanchement et suivant son siège. Lorsque la compression agit surtout en avant, on peut observer des troubles moteurs portant sur la face et sur les membres ; si elle se produit en arrière, on pourra trouver de l'hémianesthésie, avec hémiparésie et hémichorée.

La *couche optique* est située comme le noyau caudé en dedans de la capsule interne, qui la sépare de la partie postérieure du noyau lenticulaire. Sa *face supérieure* convexe est recouverte dans sa moitié interne par la toile choroïdienne, qui la sépare de la voûte à trois piliers ; sa moitié externe forme une partie de la paroi inférieure du ventricule latéral et est recouverte par le plexus choroïde. En avant, on y voit le *corpus album subrotundum*, où se terminent les fibres du pilier antérieur de la voûte. Les deux tiers antérieurs de la *face interne*, c'est-à-

dire toute la partie de cette face qui est en avant de la commissure blanche postérieure, forme la paroi latérale eu ventricule moyen. Le tiers postérieur, situé en arrière de la commissure, est indirectement en contact avec les tubercules quadrijumeaux.

Elle est séparée de la face précédente par une crête blanchâtre qui n'est autre chose que le pédoncule antérieur de la glande pinéale qui marque la limite de l'orifice supérieur du troisième ventricule. Ce pédoncule (*habena*) se continue jusqu'au pilier antérieur du trigone, et il contribue à former le trou de Monro avec l'extrémité antérieure de la couche optique. Un peu en avant du milieu de la face interne, on voit l'insertion de la *commissure grise*, qui réunit les deux couches optiques en traversant le troisième ventricule. Cette commissure, avons-nous dit, manque très souvent ; il est d'ailleurs impossible, jusqu'à présent, de lui assigner une fonction quelconque en s'appuyant sur autre chose que sur une hypothèse.

La face externe de la couche optique répond, dans une petite étendue, à la partie inféro-interne du noyau caudé ; dans tout le reste, elle est en rapport avec la partie postérieure de la capsule interne qui la sépare du noyau lenticulaire. Quant à la *face inférieure*, elle adhère intimement à la face supérieure du pédoncule cérébral qui en reçoit un grand nombre de fibres. L'*extrémité antérieure* forme le bord postérieur du trou de Monro, fermé en avant sur la concavité du pilier antérieur de la voûte. L'*extrémité postérieure*, renflée, a reçu le nom de *pulvinar*. Elle est contournée par le ventricule latéral et elle fait partie de la paroi supérieure de la corne sphénoïdale. A la partie inférieure de cette extrémité, on voit deux renflements, les corps genouillés, sur lesquels nous reviendrons.

On ne rencontre guère, dans la couche optique, que des

cellules fusiformes assez volumineuses; les petites cellules que l'on rencontre dans les autres ganglions semblent y faire défaut (Huguenin). Ces cellules constituent un certain nombre

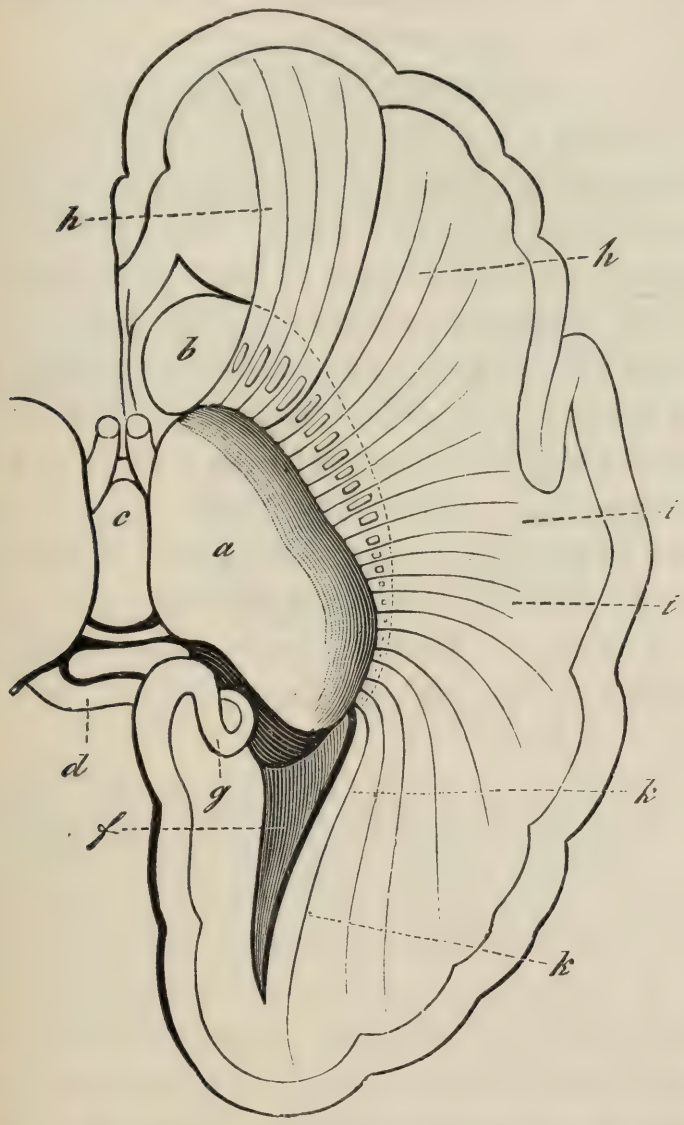

Fig. 62 (d'après M. Huguenin).—*Radiations de la couche optique.*
a, couche optique; — *b*, corps strié; — *c*, voûte à trois piliers; — *d*, tubercule; *k* les quadrijumeaux; — *f*, corne postérieure du ventricule latéral; — *g*, corne d'Ammon; — *h*, *h*, racine antérieure du thalamus; — *i*, *i*, radiations latérales; — *k*, *k*, radiations optiques de Gratiolet.

de groupes plus ou moins faciles à limiter, parmi lesquels il faut citer tout d'abord le *noyau rouge de Stilling*, situé à la

partie postéro-interne et qui reçoit les fibres du pédoncule cérébelleux supérieur. Un autre noyau, situé à la partie inférieure de la région moyenne de la couche optique, a reçu, de M. Luys, le nom de *noyau médian*, il recevrait la plus grande partie des fibres sensitives du pédoncule cérébral. M. Luys décrit, en outre, dans la couche optique, trois autres centres : *a*) un *antérieur*, *centre olfactif* qui recevrait les fibres du nerf olfactif par l'intermédiaire du ténia semi-circulaire ; *b*) un *moyen*, *centre optique*, situé assez près en arrière du précédent, et qui recevrait un faisceau de fibres provenant des corps genouillés ; *c*) un *centre postérieur* ou *auditif*.

La couche optique reçoit du centre ovale un grand nombre de fibres blanches qui offrent une disposition rayonnée et qui pénètrent par les faces externe et inférieure. Elles donnent naissance à des fibres descendantes qui se rendent, les unes, dans la moelle par l'intermédiaire de l'étage supérieur du pédoncule cérébral ; d'autres se rendent par les pédoncules cérébelleux supérieurs dans le cervelet ; d'autres enfin, par les corps genouillés, se rendent dans l'œil par la bandelette optique et le chiasma.

On a voulu faire, de la couche optique, le centre général des diverses sensibilités ; mais les données de la clinique et de l'anatomie pathologique sont en désaccord avec ces vues.

Les fonctions des couches optiques sont encore fort mal connues. M. Luys, après avoir construit une structure et des connexions hypothétiques de ces masses, en déduit une physiologie purement théorique. D'après cet auteur, il faudrait distinguer : un noyau antérieur, en rapport avec la réception et l'élaboration des sensations olfactives ; un noyau moyen, en rapport avec l'élaboration des fonctions visuelles ; un noyau médian, centre des impressions de la sensibilité générale ; et enfin un noyau postérieur, destiné à la réception des impressions acoustiques Les expériences de M. Fournié faites

à l'aide d'injections interstitielles paraît avoir déterminé des troubles de la sensibilité ; mais l'auteur convient lui-même que le procédé d'expérimentation n'est pas à l'abri de tout reproche ; il faut compter en effet avec l'action à distance du liquide

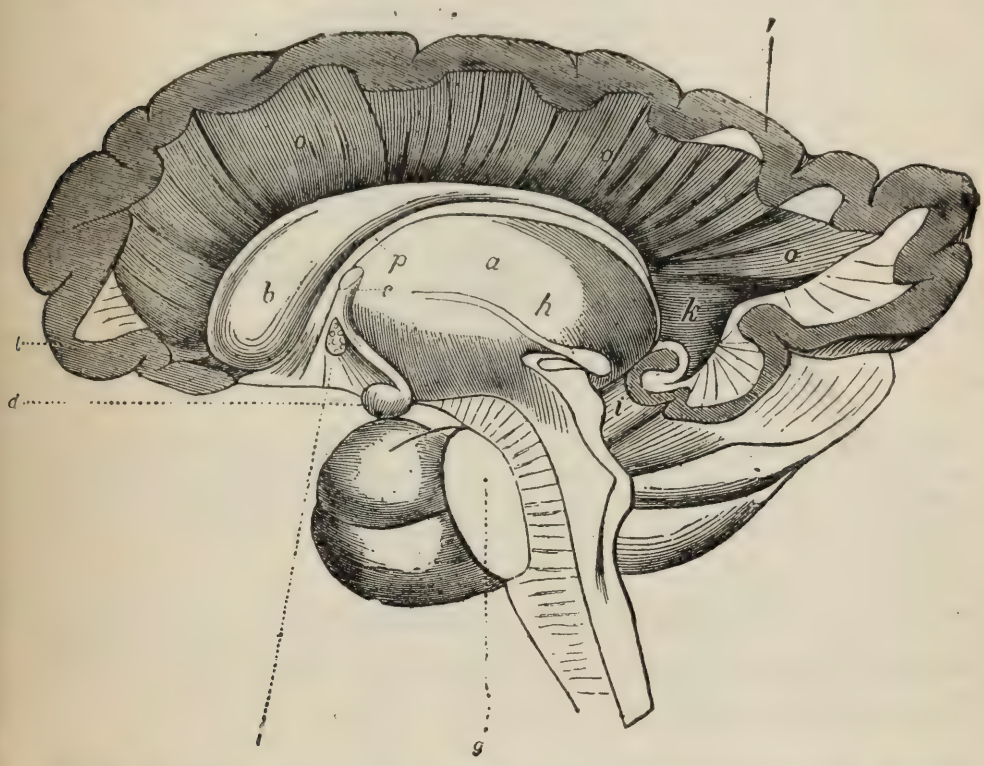

Fig. 63. (d'après Huguenin). — *Fibres de la couronne rayonnante du corps strié préparées par leur face interne.* — *a.* Couche optique ; — *b.* Corps strié (noyau caudé) ; — *c.* Piliers antérieurs ; — *d.* Corps mamillaire ; — *f.* Commissure antérieure ; — *g.* Coupe de la protubérance ; — *h.* Glande pinéale ; — *i.* Coupe de la corne d'Ammon ; — *k.* Diverticulum postérieur du ventricule latéral ; — *ll.* Substance grise corticale ; — *oo.* Couronne rayonnante du corps strié ; — *p.* Bandelette cornée.

injecté. D'ailleurs M. Nothnagel, en injectant une très petite quantité d'acide chromique, n'a jamais observé de troubles sensitifs nettement caractérisés, mais seulement des troubles moteurs peu démonstratifs. L'opinion de Meynert, qui considère la couche optique comme le centre réflexe des mouvements inconscients n'est basée ni sur l'expérimentation ni sur l'observation anatomo-clinique, mais seulement sur des considérations anatomiques.

Dans l'état actuel de nos connaissances, les données anatomo-cliniques ne permettent pas de diagnostiquer avec certitude une lésion limitée de la couche optique (1). Il semble que

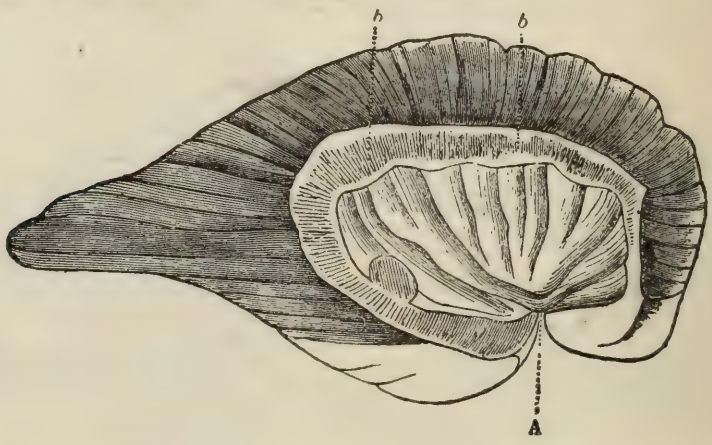

Fig. 64. (d'après Foville et Huguenin). — *Couronne rayonnante du noyau lenticulaire mise à nu par sa face externe.* — A. Écorce de l'insula de Reil recouvrant la face externe du noyau lenticulaire; — *bb.* Cette écorce sectionnée et enlevée de façon à mettre à nu les fibres de la couronne rayonnante du noyau lenticulaire.

c'est surtout par compression des parties voisines que les foyers hémorrhagiques déterminent des troubles variables de la motilité ou de la sensibilité suivant leur siège.

Les *corps genouillés*, dépendances de la couche optique, sont au nombre de deux de chaque côté; l'un, le corps, genouillé interne et antérieur est situé dans l'espace compris entre les bras des tubercules cérébraux en bas et la couche optique au-dessus. Le corps genouillé externe et postérieur est situé sur le pulvinar, un peu en arrière du précédent. Tous deux fournissent des fibres à la bandelette optique. Tous deux sont reliés à l'écorce cérébrale par des faisceaux blancs qui se rendent vers le lobe occipital; d'autre part, le corps

1. Nothnagel, *Traité clinique du diagnostic des maladies de l'encéphale basé sur l'étude des localisations*, trad. Kéraval, 1885. — Lafforgue. — *Étude sur les rapports des lésions de la couche optique avec l'hémianesthésie d'origine cérébrale*, th. 1877.

genouillé interne est en connexion avec le tubercule quadriju-

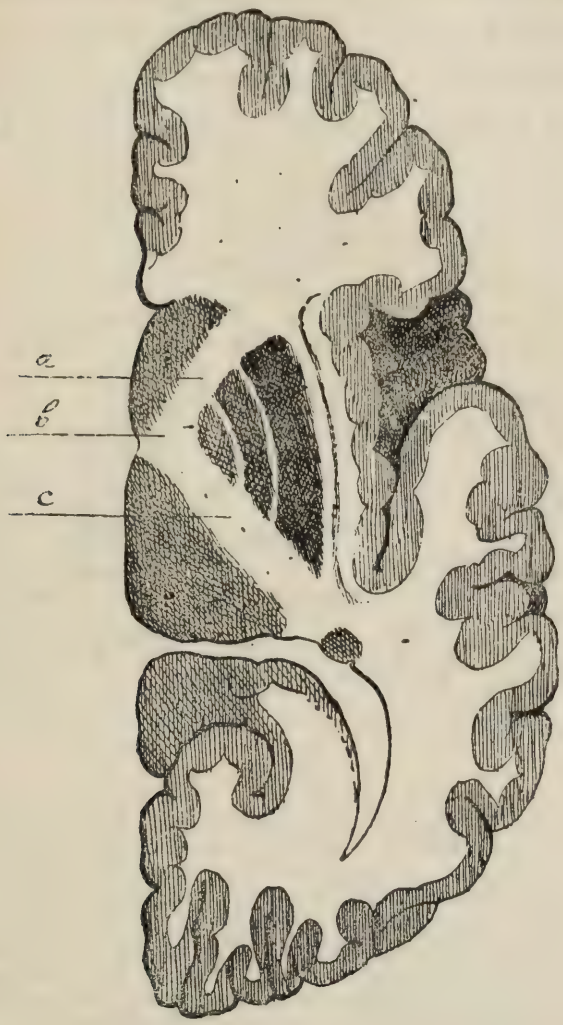

Fig. 65. (d'après Brissaud). — *Coupe oblique transversale de l'hémisphère droit* : — *Capsule interne.* — *a.* segment antérieur. — *b. genou.* — *c.* segment postérieur.

meau antérieur, et le corps genouillé interne avec le tubercule quadrijumeau postérieur (Meynert.)

§ 7. — *Capsule interne.*

La *capsule interne* est constituée par le système des fibres convergentes qui, parties de tous les points de l'écorce, se diri-

gent vers le pédoncule cérébral. Mais ces fibres directes, qui sur une dissection grossière se présentent sous la forme d'une *couronne rayonnante*, dont les rayons émergent de l'intervalle compris entre le noyau lenticulaire d'une part et la couche

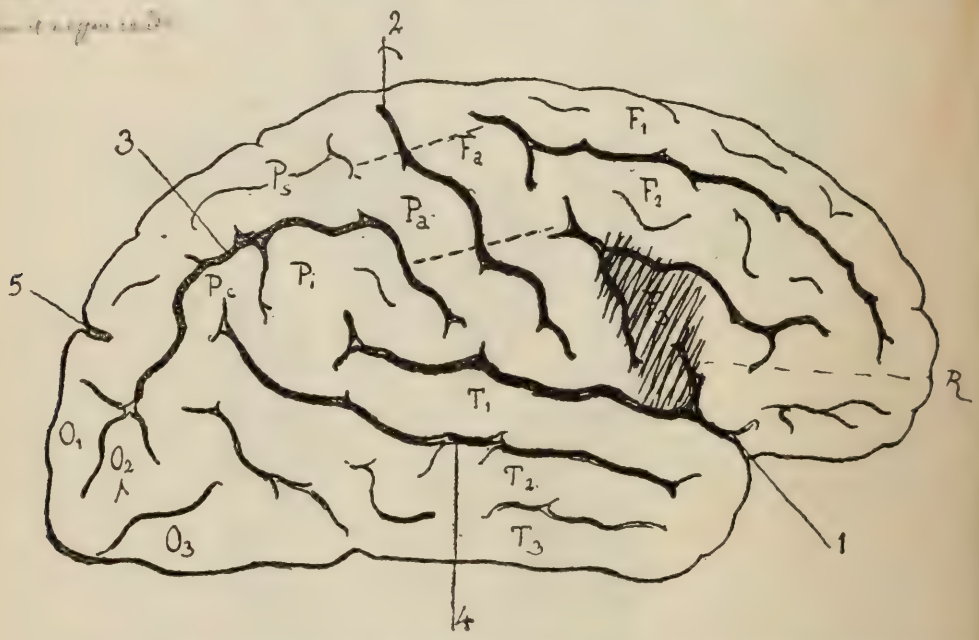

Fig. 66. — *Face externe de l'hémisphère droit.* — R. Ramollissement cortical de la 3e frontale. — 1, scissure de Sylvius; — 2, sillon de Rolando; — 3, scissure interpariétale; — 4, scissure parallèle; — 5, scissure perpendiculaire externe.

F1, première circonvolution frontale; — F2, deuxième circonvolution frontale; — F3, troisième circonvolution frontale; — Fa, circonvolution frontale ascendante; — Pa, circonvolution pariétale ascendante; — Ps, lobule pariétal supérieur; — Pi, lobule pariétal inférieur; — Pc, lobule du pli courbe; — T1, première circonvolution temporale; — T2, deuxième circonvolution temporale; — T3, troisième circonvolution temporale; — O1, première circonvolution occipitale (1).

optique et le noyau caudé, d'autre part, ne sont pas les seules qui constituent la capsule interne; les noyaux gris qui la limitent lui fournissent aussi un certain nombre de faisceaux. Les fibres qui viennent du noyau caudé et de la couche optique restent en dedans et au-dessus des fibres directes et des fibres lenticulaires, et elles contribuent à former l'étage supérieur des pédoncules cérébraux.

Nous avons vu par ce qui précède que la capsule interne se

1. Cette figure ainsi que les suivantes qui sont relatives à des lésions cérébrales ou médullaires, sont la reproduction de croquis faits à l'amphithéâtre.

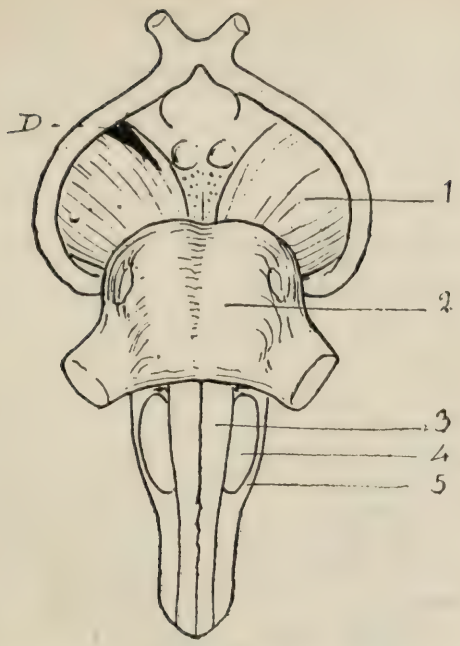

Fig. 67. — *Face inférieure du mésocéphale.* — 1, pédoncule cérébral; — 2 protubérance annulaire; — 3, pyramide antérieure; — 4, olive; — 5, corps restiforme: — D. dégénération secondaire de la région interne du nid ou pédoncule (même cas que la figure 66).

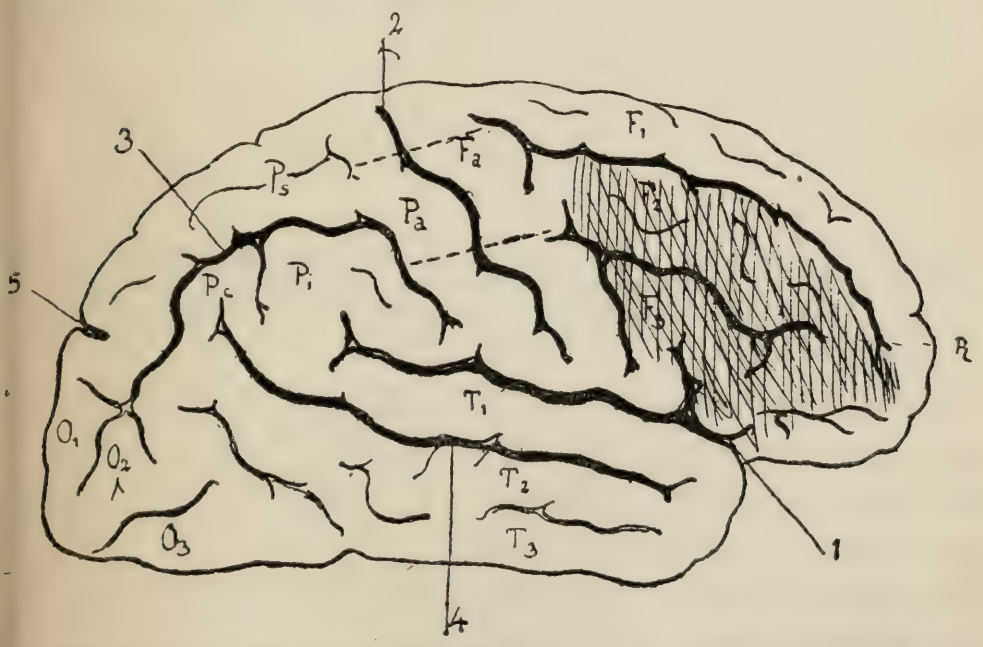

Fig. 68. — *Face externe de l'hémisphère droit.* — R. Plaque de ramollissement — 1, scissure de Sylvius; — 2, sillon de Rolando; — 3, scissure interpariétale; — 4, scissure parallèle; — 5, scissure perpendiculaire externe.
F, première circonvolution frontale; — F2, deuxième circonvolution frontale; —

F3, troisième circonvolution frontale; — Fa, circonvolution frontale ascendante; — Pa, circonvolution pariétale ascendante; — Ps, lobule pariétal supérieur; — Pi. lobule pariétal inférieur; — Pc, lobule du pli courbe; — T1, première circonvolution temporale; — T2, deuxième circonvolution temporale; — T3, troisième circonvolution temporale; — O1, première circonvolution occipitale; — O2, deuxième circonvolution occipitale; — O3, troisième circonvolution occipitale.

présente sur une coupe horizontale sous la forme d'un angle ouvert en dehors ; et on peut la diviser en deux segments, un *segment antérieur* ou lenticulo-strié, oblique

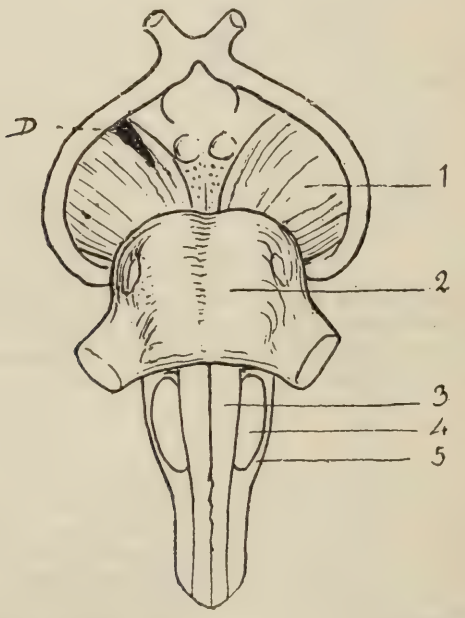

Fig. 69. — *Face inférieure du mésocéphale.* — 1, pédoncule cérébral; — 2 protubérance annulaire; — 3, pyramide antérieure; — 4, olive; — 5, corps restiforme; — D, Faisceau de dégénération secondaire dans la région interne du pédoncule (même cas que la figure 68.)

en dedans et en arrière, et un *segment postérieur* ou lenticulo-optique, plus long, oblique en arrière et en dehors. Ces deux segments sont réunis au niveau du sommet de l'angle par une partie qui a reçu le nom de *genou* de la capsule (*Fig.* 65).

La masse blanche du centre ovale, avons nous dit, peut être divisée en segments correspondant aux parties de l'écorce qui peuvent être distinguées, sinon fonctionnellement au moins

morphologiquement. La même division a sa raison d'être dans la capsule interne.

Comme pour le centre ovale, cette correspondance entre les

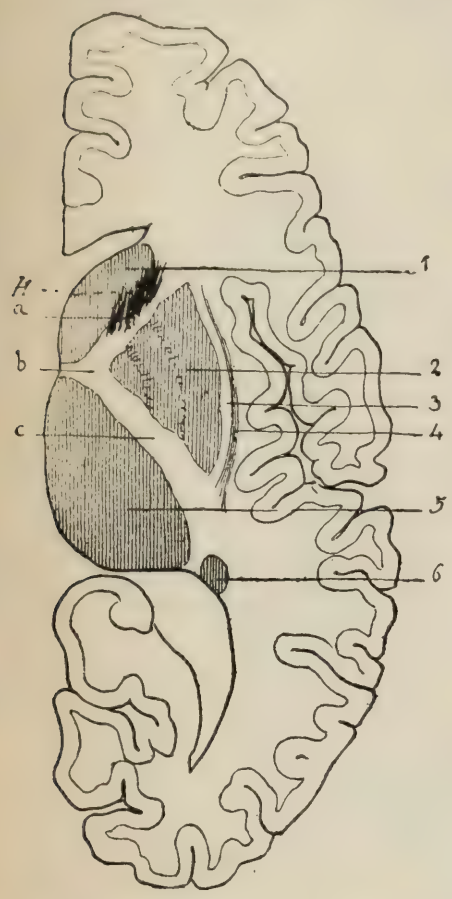

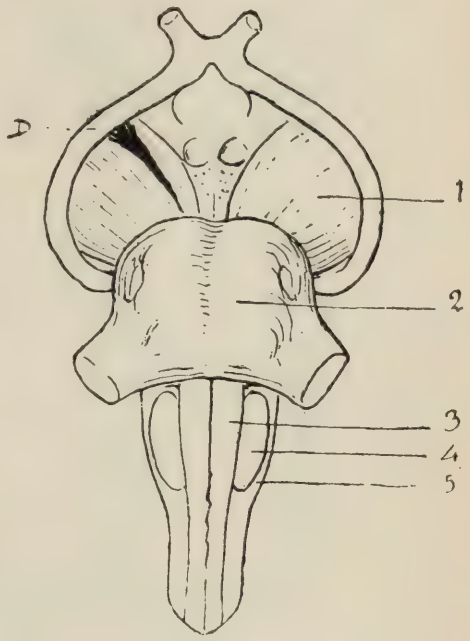

Fig. 70. *Fig.* 71.

Fig. 70. — *Hémisphère droit. Coupe de Flechsig.* — *a*, segment antérieur de la capsule interne; — *b*, genou de la capsule; — *c*, segment postérieur de la capsule; — 1, 6, noyau caudé; — 2, noyau lenticulaire; — 3, avant-mur; — 4, capsule externe; — 5, couche optique; — H, foyer hémorrhagique ancien dans le segment antérieur de la capsule interne.

Fig. 71 (Même cas). — *Face inférieure du mésocéphale.* — 1. pédoncule cérébral; — 2, protubérance; — 3, pyramide antérieure; — 4, olive; — 5, corps restiforme; — D, Faisceau de dégénération secondaire dans la région interne du pédoncule.

régions de l'écorce et les segments de la capsule peuvent être établies non seulement par l'étude clinique, mais surtout par l'étude anatomique des dégénérations secondaires. En effet, nous voyons que la dégénération secondaire du faisceau in-

terne du pédoncule peut être produite aussi bien par une lésion du segment antérieur de la capsule (*Fig.* 70 *et* 71), que par une lésion des circonvolutions frontales (*Fig.* 66, 67, 68, 69).

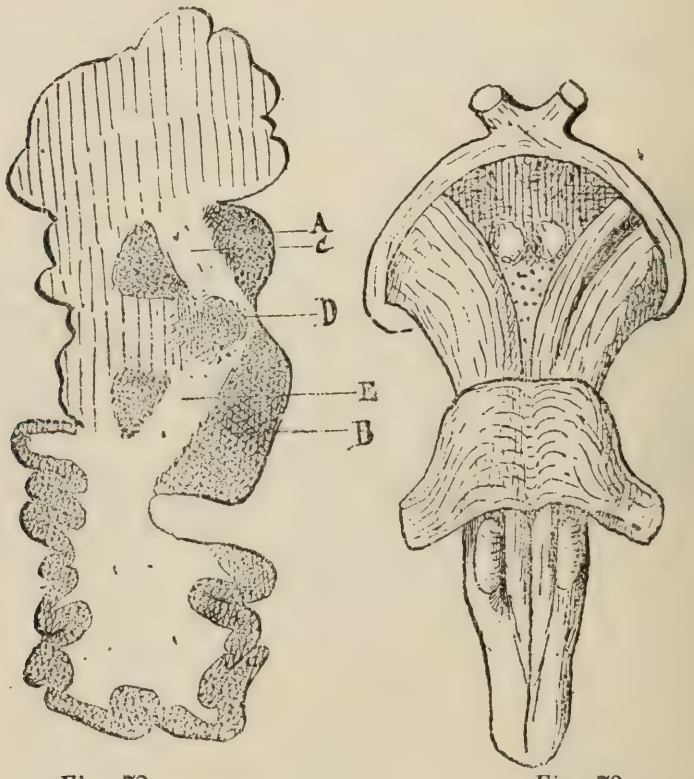

Fig. 72. *Fig.* 73.

Fig. 72 et 73. — (d'après Brissaud). — *Coupe transverso-oblique de l'hémisphère gauche.* — A, tête du noyau caudé ; — B, couche optique ; — C, segment antérieur de la capsule interne ; — faisceau dégénéré du genou pouvant être suivi à la partie externe du faisceau interne du pédoncule ; — E, segment postérieur de la capsule interne.

La dégénération du faisceau dit géniculé peut être produite soit par une lésion siégeant sur le genou de la capsule (*Fig.* 72, 73), ou par une lésion coupant la partie inférieure des circonvolutions ascendantes (*Fig.* 76, 77). La dégénération du faisceau moyen du pédoncule, du faisceau dit pyramidal, peut être le résultat soit d'une lésion de la moitié antérieure du segment postérieur de la capsule (*Fig.* 78, 79), soit par une lésion

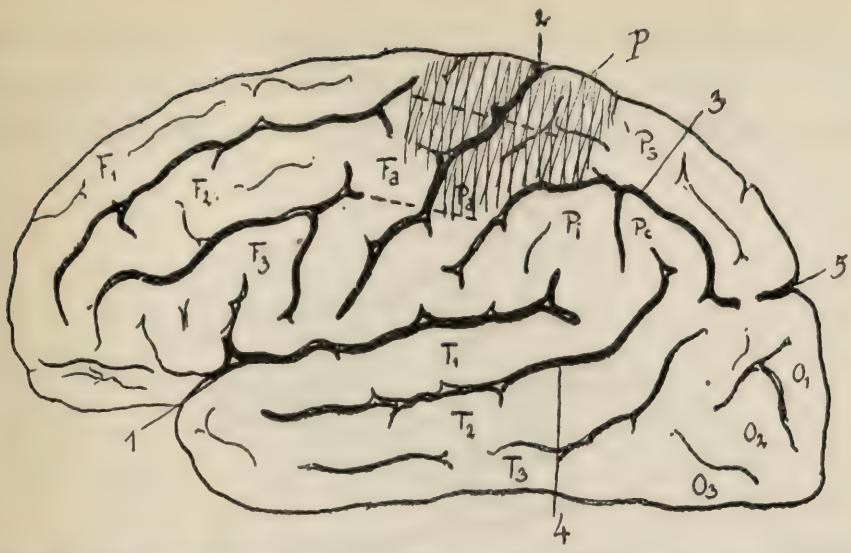

Fig. 74. — *Face externe de l'hémisphère gauche.* — 1, scissure de Sylvius ; — 2, sillon de Rolando ; — 3, scissure interpariétale; — 4, scissure parallèle ; — 5, scissure perpendiculaire externe.

F 1, première circonvolution frontale ; — F2, deuxième circonvolution frontale ; — F3 troisième circonvolution frontale ; — Fa, circonvolution frontale ascendante ; — Pa, circonvolution pariétale ascendante ; — Ps, lobule pariétal supérieur ; — Pi, lobule pariétal inférieur ; — Pc, lobule du pied courbe ; — T1, première circonvolution temporale ; — T2, deuxième circonvolution temporale ; — T3, Troisième circonvolution temporale ; — O1, première circonvolution occipitale ; — O2, deuxième circonvolution occipitale.

Fig. 75. (même cas). *Face inférieure du mésocéphale.* — D. Dégénération pédonculaire.

des deux circonvolutions ascendantes a leur partie supérieure (*Fig.* 74, 75). Enfin la dégénération de la moitié interne du faisceau externe du pédoncule peut être la conséquence soit

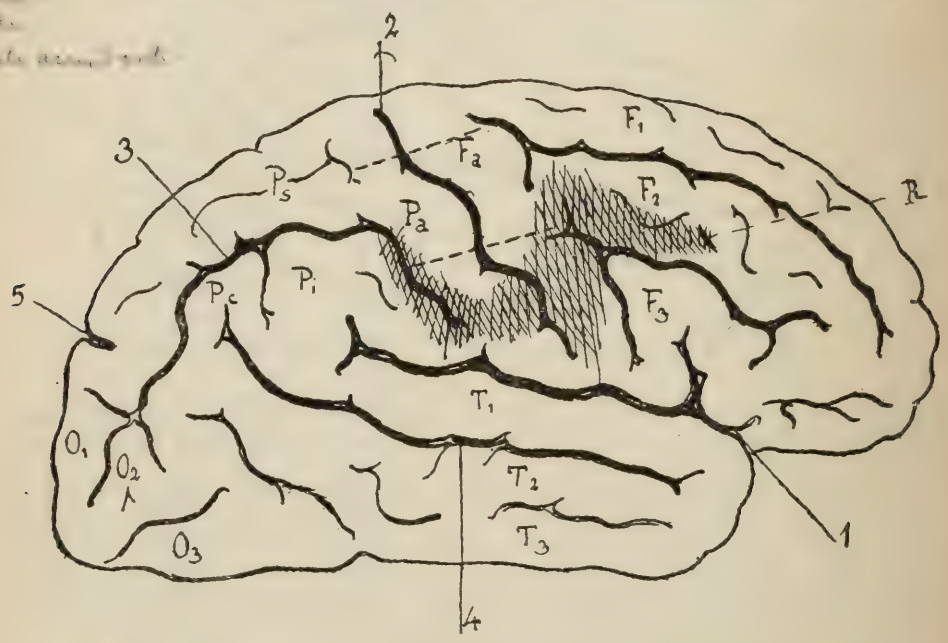

Fig. 76. — *Face externe de l'hémisphère droit.* — R, plaque de ramollissement ; — 1, scissure de Sylvius ; — 2, sillon de Rolando ; — 3, scissure interpariétale ; — 4, scissure parallèle ; — 5, scissure perpendiculaire externe. — F1, premère circonvolution frontale ; — F2, deuxième circonvolution frontale ; — F3, troisième circonvolution frontale. — Fa, circonvolution frontale ascendante ; —Pa, circonvolution pariétale ascendante ; — Ps, lobule pariétal supérieur ; — Pi, lobule pariétal inférieur ; —Pc, lobule du pli courbe ; — T1, première circonvolution temporale ; — T2, deuxième circonvolution temporale ; — T3, troisième circonvolution temporale ; — O1, première circonvolution occipitale ; — O2, deuxième circonvolution occipitale ; — O3, troisième circonvolution occipitale.

d'une lésion du tiers moyen du segment postérieur de la capsule (*Fig.* 82, 83), soit d'une lésion de la partie inférieure de la pariétale ascendante. (*Fig.* 80, 81).

Nous voyons ainsi que le segment antérieur de la capsule interne, le genou et les deux tiers antérieurs du segment postérieur contiennent des fibres venues des régions motrices. Le tiers postérieur du segment postérieur contient les fibres provenant de la région postérieure de l'écorce, et plus particulièrement en rapport avec la sensibilité. Cette région de la capsule

a reçu le nom de *carrefour sensitif*, et ses lésions déterminent une hémianesthésie sensitivo-sensorielle (1).

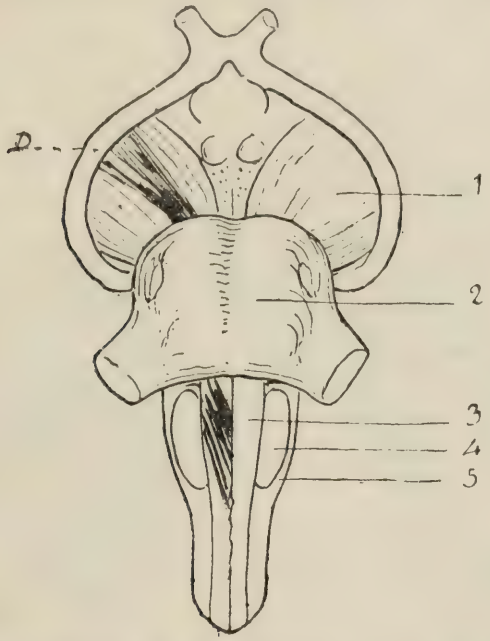

Fig. 77. — *Face inférieure du mésocéphale.* — 1. pédoncule cérébral ; — 2, protubérance ; — 3, — pyramide antérieure ; — 4, olive ; — 5, corps restiforme ; — D, faisceau de dégénération secondaire de la région moyenne du pédoncule pouvant être suivi dans la pyramide (même cas que la figure 76.)

Les recherches entreprises par la méthode anatomo-clinique nous montrent que les lésions des deux tiers antérieurs de la capsule interne déterminent des troubles de la motilité, qui sont permanents, et s'accompagnent de contracture et de dégénération secondaire si la lésion est définitivement destructive. Lorsque cette région est seulement irritée au lieu d'être détruite, il en résulte des troubles spéciaux de la motilité, soit l'hémichorée, soit l'hémiathétose, caractérisée par l'impossibilité de maintenir les doigts et les orteils dans une position fixe (Hammond). Ces variétés de troubles de coordination peuvent précéder l'hémiplégie qui guérit (hémichorée prœhémi-

1. Raymond, *Etude anatomique, physiologique et clinique sur l'hémichorée, l'hémianesthésie et les tremblements symptomatiques*, th. 1876.

plégique), mais plus souvent ils lui succèdent (hémichorée post-hémiplégique).

Les lésions du tiers postérieur de la capsule interne détermi-

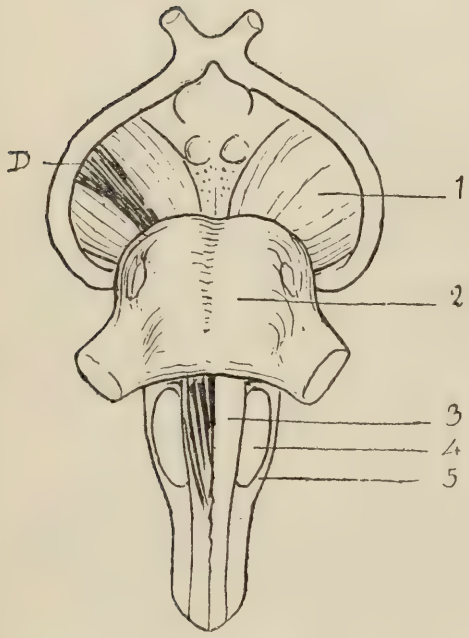

Fig. 78

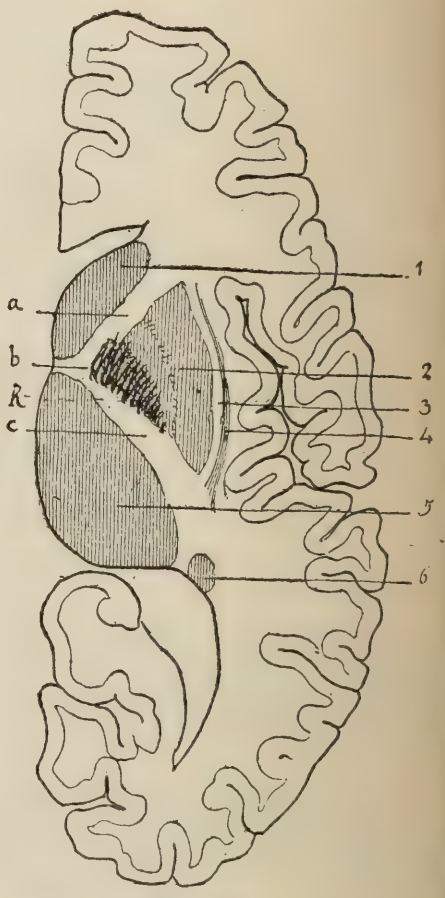

Fig. 79

Fig. 78. — *Hémisphère droit. Coupe de Flechsig.* — *a*, Segment antérieur de la capsule interne ; — *b*, genou de la capsule ; — *c*, segment postérieur de la capsule : — 1, 6, noyau caudé ; — 2, noyau lenticulaire ; — 3, avant-mur ; — 4, capsule externe ; — 5, couche optique ; — R, foyer de ramollissement comprenant une partie du genou et du segment postérieur de le capsule interne.

Fig. 79 (Même cas). — *Face inférieure du mésocéphale.* — 1, pédoncule cérébral ; — 2, protubérance ; — 3, pyramide antérieure; — 4, olive ; — 5, corps restiforme ; — D, dégénération du faisceau moyen du pédoncule se continuant dans la pyramide.

nent des troubles sensitifs ; une hémianesthésie sensitivo-sensorielle généralisée, en tout analogue à l'hémianesthésie des hystériques. Dans certains cas où la destruction n'est pas complète, on observe, au lieu d'une hémianesthésie, une hémi-

dysesthésie que l'on peut regarder comme un phénomène analogue au point de vue de son mode de production à l'hémichorée (*Fig.* 84, 85).

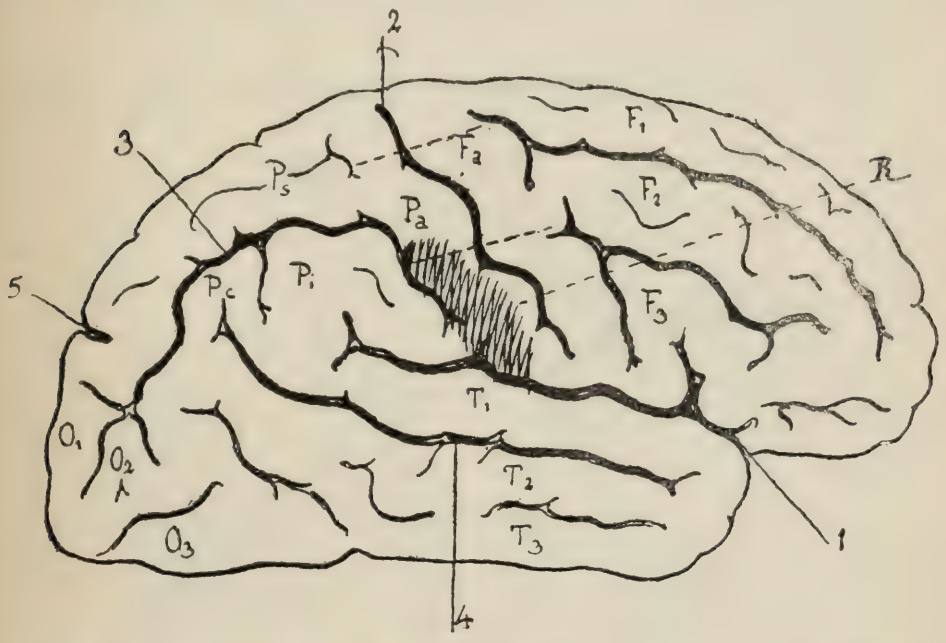

Fig. 80. — *Face externe de l'hémisphère droit.* — R, plaque de ramollissement ; — 1, scissure de Sylvius ; — 2, sillon de Rolando ; — 3, scissure interpariétale ; — 4, scissure parallèle ; — 5, scissure perpendiculaire externe.
F1, première circonvolution frontale ; — F2, deuxième circonvolution frontale ; — F3, troisième circonvolution frontale ; — Fa, circonvolution frontale ascendante ; — Pa, circonvolution pariétale ascendante ; — Ps, lobule pariétal supérieur ; — Pi, lobule pariétal inférieur ; — Pc, lobule du pli courbe ; — T1, première circonvolution temporale ; — T2, deuxième circonvolution temporale : — T3, troisième circonvolution temporale ; — O1, première circonvolution occipitale ; — O2, deuxième circonvolution occipitale ; — O3, troisième circonvolution occipitale.

Il convient de dire que la physiologie expérimentale concorde sur quelques-uns de ces points avec les résultats de la méthode anatomo-clinique : (Veyssière, Carville et Duret) ; la figure 86 représente en effet une destruction expérimentale de la partie postérieure de la capsule, ayant déterminé une hémianesthése.

Un des points les plus controversés de la question de l'hémianesthésie d'origine cérébrale est la question des troubles visuels : s'accompagne-t-elle d'amblyopie (rétrécissement con-

centrique avec achromatopsie) ou d'hémianopsie du côté correspondant à l'hémiplégie ?

Une études détaillée de cette question (1) nous a conduit aux conclusions suivantes :

« Le seul trouble visuel observé jusqu'ici chez les hystéri-

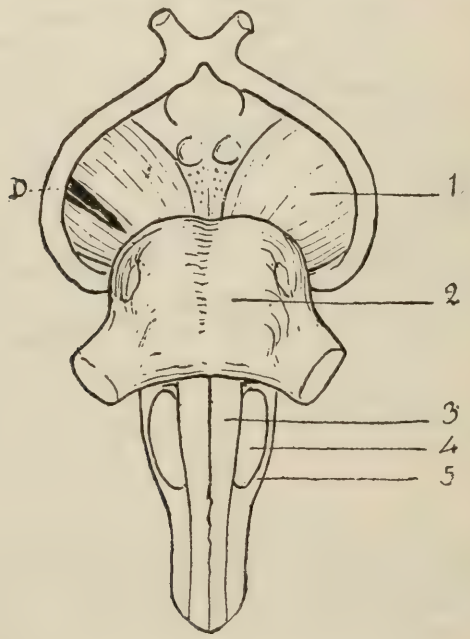

Fig. 81 (Même cas que la figure 80). — D, dégénération secondaire du pédoncule à la limite du faisceau moyen et du faisceau externe du pédoncule cérébral correspondant.

ques hémianesthésiques est l'amblyopie avec rétrécissement concentrique du champ visuel siégeant du même côté que les troubles de la sensibilité cutanée.

« L'hémianopsie se rencontre assez fréquemment chez des sujets atteints d'autres troubles d'origine cérébrale, aphasie, hémiplégie, hémichrée, hémianesthésie. Mais, à défaut d'autopsie, ces associations ne prouvent pas péremptoirement l'origine cérébrale du trouble visuel.

1. Ch. Féré, *Contribution à l'étude des troubles fonctionnels de la vision par lésions cérébrales* ; 1882. — *Trois autopsies pour servir à la localisation cérébrale des troubles visuels* (*Arch. de Neurologie* ; mars 1885).

« Toutefois, il existe quelques faits anatomiques, qui joints aux faits expérimentaux permettent d'affirmer l'existence d'une hémianopsie d'origine corticale, dont la localisation, qui n'est

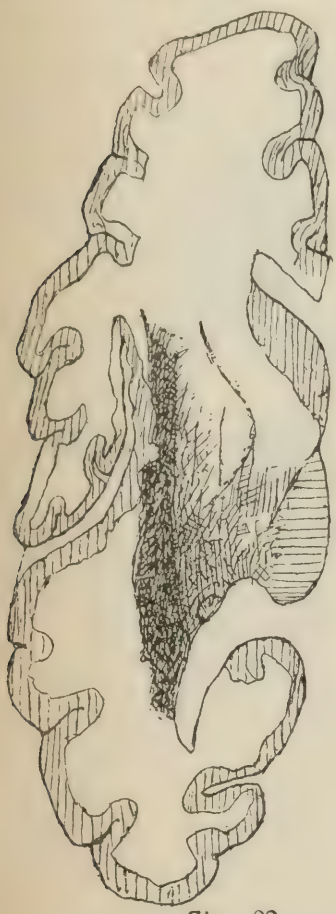

Fig. 82.

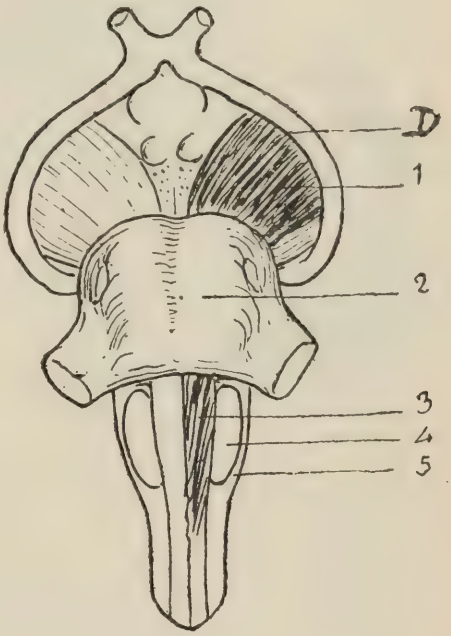

Fig. 83.

Fig. 82. — *Coupe horizontale de l'hémisphère gauche avec un ancien foyer hémorrhagique coupant la partie postérieure de la capsule interne.*

*Fig.*83. — 1, pédoncule cérébral gauche dégénéré dans ses trois quarts internes (D) ; — 2, protubérance ; — 3, pyramide gauche dégénérée ; — 4, olive ; — 5, faisceau latéral.

point nettement établie, paraît cependant se trouver dans la région du lobule pariétal inférieur.

« L'existence de l'amblyopie d'origine cérébrale est nettement établie par des faits cliniques et anatomo-pathologiques. Elle reconnaît ordinairement pour cause, une lésion de la région du carrefour sensitif.

« L'amblyopie d'origine cérébrale s'accompagne toujours de troubles au moins limités de la sensibilité cutanée. L'anesthésie

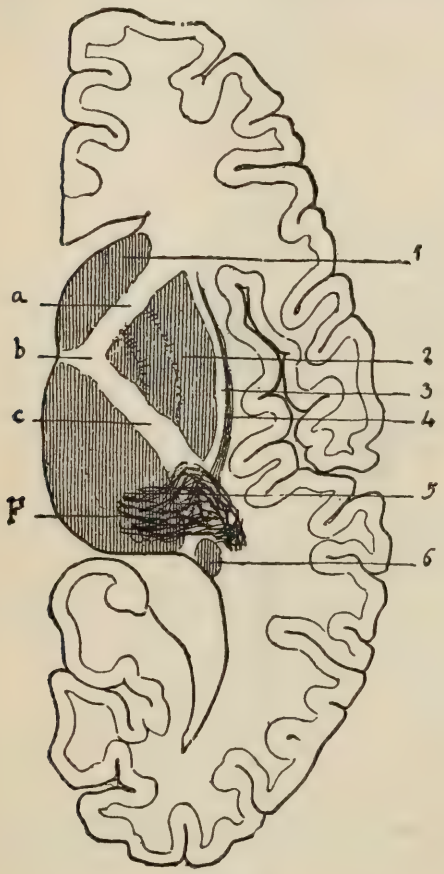

Fig. 84.

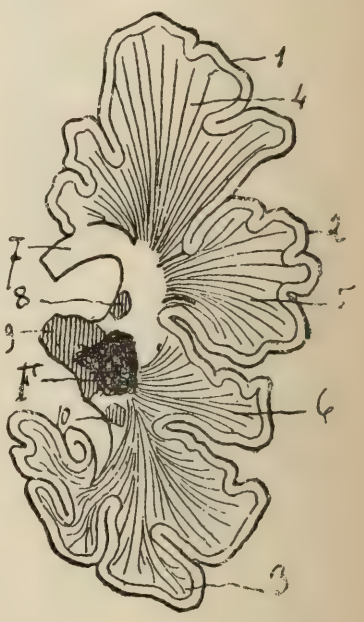

Fig. 85.

Fig. 84. – *Hémiplégie gauche améliorée, contracture intermittente, hémichorée hémidysesthésie*, (thèse, p. 50). — *Coupe de Flechsig.* — *a*, segment antérieur de la capsule interne ; — *b*, genou de la capsule ; — *c*, segment postérieur de la capsule ; — 1, 6, noyau caudé ; — 2, noyau lenticulaire ; — 3, avant-mur ; — 4, capsule externe ; — 5, couche optique ; — F, foyer hémorrhagique.

Fig. 85 (Même cas). — *Coupe pédiculo-pariétale de Pitres.* — 1, lobule pariétal supérieur ; — 2, lobule pariétal inférieur ; — 3, lobule sphénoïdal : — 4, faisceau pariétal supérieur. — 5, faisceau pariétal inférieur. — 6, faisceau sphénoïdal ; — 7, corps calleux ; — 8, 10, noyau caudé ; — 9, couche optique ; — F, foyer hémorrhagique.

ou la dysesthésie peut être limitée aux téguments de l'œil.

« L'hémianopsie cérébrale peut présenter à peu près les mêmes associations symptomatiques ; toutefois tandis que l'hémianopsie pure s'associe assez fréquemment à l'aphasie ;

l'amblyopie s'associe rarement à l'aphasie, et s'accompagne ordinairement de troubles de la sensibilité.

« Dans certains cas, l'hémianesthésie peut être remplacée

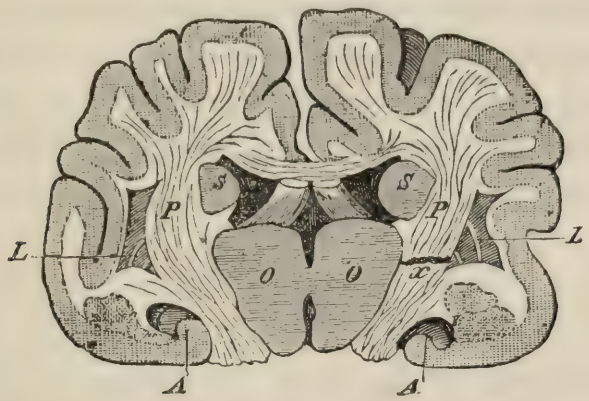

Fig. 86 (d'après Carville et Duret) *Coupe transversale d'un cerveau de chien, au niveau des tubercules mamillaires.* — OO, couches optiques ; — SS, noyaux caudés ; — LL, noyaux lenticulaires ; — PP, région postérieure ou lenticulo-optique de la capsule interne ; — AA, corne d'Ammon ; — *x*, section de la partie postérieure ou lenticulo-optique de la capsule interne déterminant l'hémianesthésie.

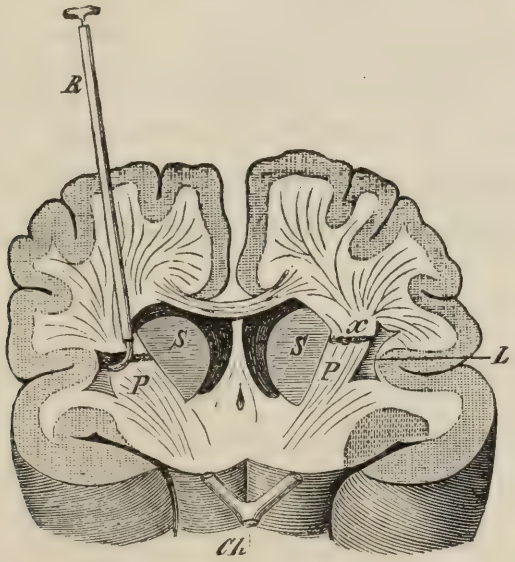

Fig. 87 (d'après Veyssière, Carville et Duret). *Coupe transversale d'un cerveau de chien, cinq millimètres en avant du chiasma des nerfs optiques* ; — SS, les deux noyaux caudés du corps strié ; — L, noyau lenticulaire ; — PP, capsule interne ; — *x*, section de la région antérieure ou lenticulo-striée de la capsule interne produisant l'hémiplégie du côté opposé du corps, sans anesthésie.

aussi bien chez les hystériques que dans certains cas de lésions

cérébrales, par une hémidysesthésie, s'accompagnant des mêmes troubles de la vision que l'hémianesthésie.

« Il existe, en relation avec les lésions cérébrales, un autre trouble de la vision qui résulte de la combinaison du rétrécissement concentrique et de l'hémianopsie. Ce trouble, qui s'accompagne toujours d'autres troubles de la sensibilité, paraît déterminé par une lésion siégeant du côté opposé vers le carrefour sensitif et comprimant le corps genouillé et la bandelette optique ».

La capsule interne comprend en somme : 1° des fibres directes ; 2° des fibres du centre ovale qui se rendent au corps strié ; 3° des fibres du centre ovale qui se rendent à la couche optique ; 4° des fibres du centre ovale, qui se rendent au noyau lenticulaire (*Fig.* 63 et 64) ; 5° des fibres du corps strié, qui se rendent au pédoncule ; 6° des fibres du noyau lenticulaire, qui vont aussi au pédoncule ; 7° des fibres de la couche optique, qui vont à la calotte ; 8° et enfin un faisceau qui de la couronne rayonnante se dirige, à travers la partie postérieure de la couche optique, vers le *locus niger* (Meynert)

CHAPITRE V

ISTHME DE L'ENCÉPHALE. — CERVELET.

On donne le nom d'*isthme de l'encéphale* à la région où les fibres provenant du cerveau, du cervelet et de la moelle, en convergeant viennent mettre en rapport les unes avec les autres. Cette région est constituée essentiellement par les pédoncules cérébraux et la protubérance annulaire. Pour plus de clarté, nous ne décrirons cette dernière qu'après avoir exposé sommairement le cervelet.

§ I. — *Pédoncules cérébraux.*

Les *pédoncules cérébraux*, nés à la partie inférieure, postérieure et interne de la couche optique, se dirigent en convergeant vers la partie supérieure du pont de Varole. Ils apparaissent à la face inférieure de l'encéphale sous la forme de deux gros cordons blancs qui ont la forme d'un tronc de cône à base supérieure ; ils laissent dans leur intervalle l'espace perforé postérieur. En arrière, ils sont recouverts par des parties accessoires.

Pour bien comprendre leur constitution, il est nécessaire de les sectionner verticalement à leur émergence au-dessous de la couche optique. On reconnaît immédiatement sur la surface de la coupe : *a*) un segment inférieur blanc, c'est l'*étage inférieur* ou *pied du pédoncule cérébral;* c'est cette partie que l'on aperçoit à la face inférieure de l'encéphale ;

b) au-dessus existe un noyau elliptique de substance fortement pigmentée, presque noire, qui fait souvent hernie de chaque côté de l'espace perforé antérieur, c'est le *locus niger* ou substance noire de Sœmmering ; *c*) enfin tout à fait en haut, on voit la coupe de l'*étage supérieur du pédoncule* ou *calotte*.

Étudions chacune de ces parties :

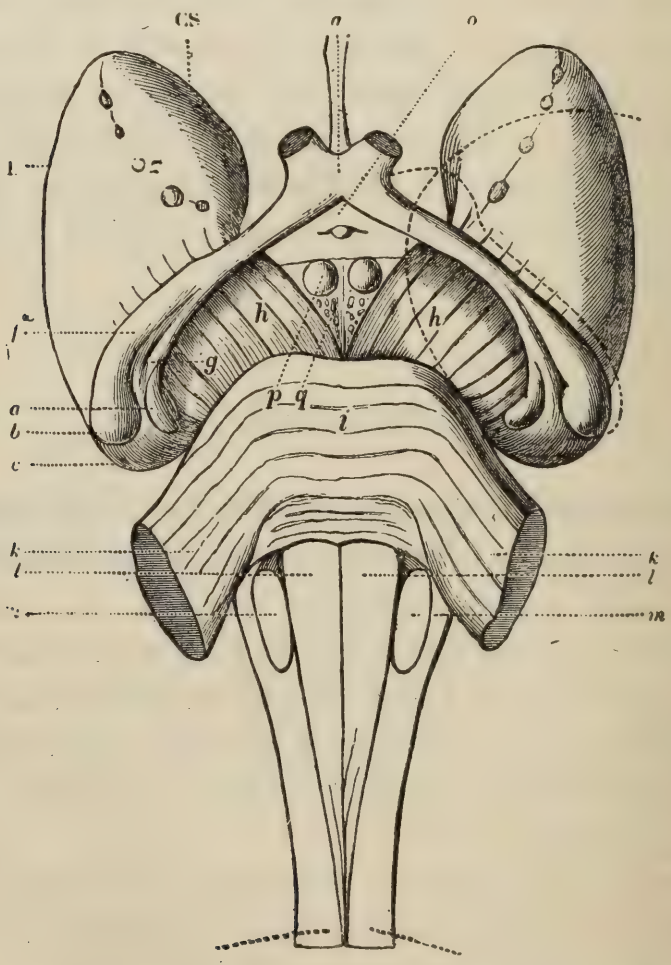

Fig. 88 (d'après Huguenin). — *Bulbe, protubérance et pédoncules cérébraux vus par la face inférieure, dans leurs rapports avec les ganglions de la base* ; — *a*, chiasma des nerfs optiques ; — *b*, corps genouillé externe ; — *c*, pulvinar ; — *d*, corps genouillé interne ; — *f*, portion de la bandelette optique allant au corps genouillé externe ; — *g*, portion de la bandelette optique allant au corps genouillé interne ; — *hh*, pédoncules cérébraux ; — *i*, protubérance ; — *kk*, pédon-

cules cérébelleux moyens (*crura cerebelli ad pontem*); — *ll*, pyramides bulbaires; — *mm*, saillies olivaires; — *nn*, cordons antéro-latéraux de la moelle; — *o*, infundibulum et tige pituitaire (pédicule de l'hypophyse); — *p q*, tubercules mamillaires *corpora candicantia*); — *q*, substance perforée postérieure; — Cs, corps strié noyau intra-ventriculaire ou caudé); — L, noyau lenticulaire (noyau extra-ventriculaire).

Fig. 89 (d'après Brissaud). — *Face inférieure du mésocéphale*, les pédoncules cérébraux sont divisés naturellement en trois faisceaux : un interne, un moyen, un externe.

A. Le *pied du pédoncule*, l'étage inférieur du pédoncule, ou pédoncule cérébral proprement, s'étend de la partie inférieure, postérieure et interne de la couche optique à la protubérance annulaire. Il est limité en haut par la bandelette optique qui croise sa direction à angle droit, en bas par le sillon qui marque le bord supérieur du pont de Varole. Sa forme générale est celle d'un cône tronqué à base supérieure. Son bord externe est libre. Son bord interne limite, avec celui du côté opposé un espace triangulaire, espace perforé postérieur; on voit sur ce bord une ligne grise qui n'est autre chose que le *locus niger*, et au voisinage du pont de Varole se fait l'émergence du nerf

de la troisième paire. La surface du pédoncule est d'un blanc mat, elle est striée longitudinalement et paraît à l'œil nu constituée de faisceaux juxtaposés.

M. Brissaud a décrit une division du pédoncule en trois faisceaux séparés par un sillon apparent, le faisceau moyen n'étant autre chose que le faisceau pyramidal (1). Cette disposition est assez rare. Quand elle existe, les dégénérations secondaires, pour peu qu'elles soient considérables, offrent la forme d'un trapèze allongé dans le sens de l'axe longitudinal du pédoncule, et dont le plus petit côté correspond à la limite supérieure du pont de Varole.

Plus souvent les fibres des pédoncules, au lieu d'affecter une direction rectiligne, semblent avoir subi dans leur ensemble un mouvement de torsion de dehors en dedans : souvent les fibres superficielles externes se dirigent très obliquement en dedans, tandis que les internes suivent leur direction primitive, et ces dernières se trouvent plus ou moins recouvertes à leur partie inférieure. Dans ces cas, les dégénérations secondaires de la partie interne se présentent non plus sous la forme d'un trapèze, mais sous la forme d'un triangle, dont le plus grand côté est en dehors, et dont le sommet dirigé en bas ne descend quelquefois qu'à la moitié de la hauteur du pédoncule; ou même moins bas (*Fig.* 67, 69,71, 73,81, etc.). La même forme de dégénération ne peut se rencontrer dans le cas de conformation commune du pédoncule que si la lésion primitive est très limitée.

Enfin il n'est pas très exceptionnel de voir les fibres pédonculaires externes, d'abord bien régulièrement groupées à leur place dans le premier tiers, ou dans la moitié supérieure du pédoncule, se dévier en dedans, en formant un *faisceau en*

1. Brissaud, *Recherches anatomiques et physiologiques sur la contracture permanente des hémiplégiques.* (Thèse 1880, p. 31.)

écharpe ou *arciforme*, qui contourne plus ou moins obliquement la face inférieure du pédoncule, pour se porter tout à fait sur son bord interne (*Fig.* 90 *et* 91). Quelquefois même, ce fais-

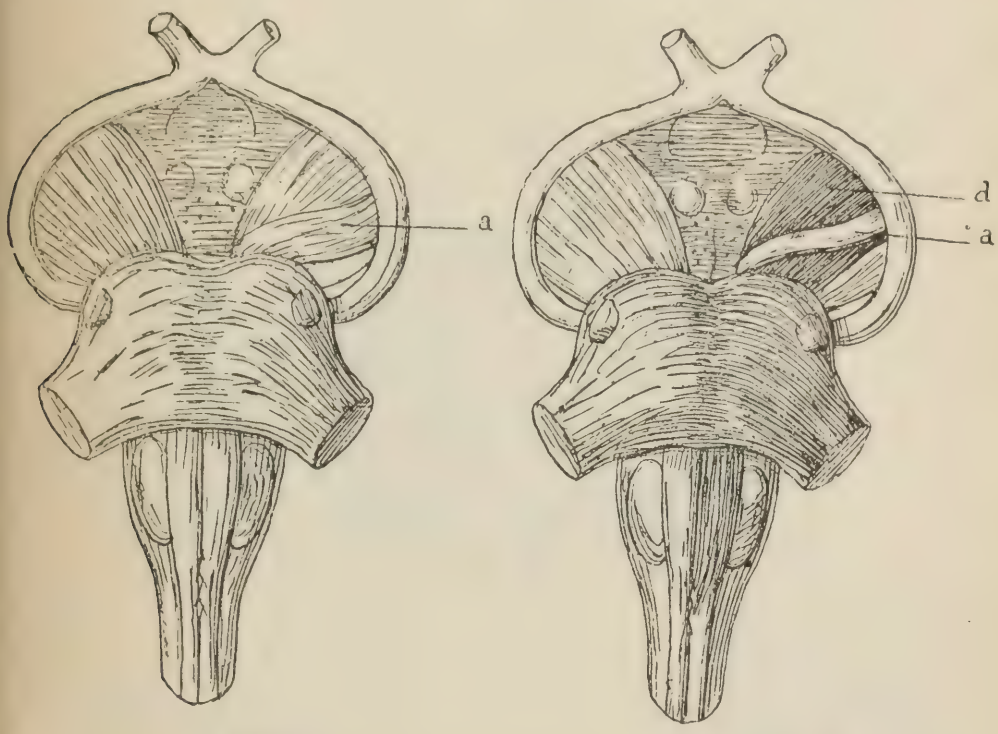

Fig. 90. Fig. 91.

Fig. 90. — *Face inférieure du mésocéphale*; — *a*, faisceau de fibres arciformes allant de la partie supéro-externe à la partie inféro-interne de la face inférieure du pédoncule cérébral.

Fig. 91. — Mêmes fibres arciformes dans un cas de dégénération pédonculaire.

ceau arciforme affecte une direction presque tranversale, de telle sorte qu'il constitue une sorte d'*avant-pont* (1). Il n'est pas sans intérêt de remarquer que cette variété anatomique est rarement symétrique. Ces différentes dispositions des fibres pédonculaires superficielles sont de nature à faire comprendre comment il peut arriver que le faisceau interne, qui correspond

1. Ch. Féré, *Note pour servir à l'histoire des dégénérations secondaires du pédoncule cérébral. (Bull. Soc. Biologie*, 1882, p. 822).

aux fibres du segment antérieur de la capsule et à la région antérieure de l'écorce du cerveau, soit plus ou moins complètement recouvert et dissimulé par les fibres externes. Et, de

Fig. 92 (d'après M. Charcot). — *Coupe horizontale de la région pédonculaire dans un cas de dégénération secondaire*; — T, étage supérieur; — F, étage inférieur du côté sain; — L, locus niger; — P, faisceau interne de l'étage inférieur du côté malade; — D, dégénération secondaire occupant environ les deux quarts moyens de l'étage inférieur. (La face inférieure du pédoncule est tournée en bas).

ce que, dans un cas de lésion du cerveau siégeant dans la région que nous venons de désigner, on ne trouve pas de dégénération à la surface du pédoncule, il ne faut pas se hâter de conclure que la dégénération n'existe pas, elle peut être seulement cachée. Nous avons trouvé dans plusieurs cas de ce genre la surface du pédoncule complètement intacte; mais sur la coupe transversale faite un peu au-dessous de son insertion protubérantielle, on voyait immédiatement au-dessus du locus niger un triangle d'un gris jaune, présentant tous les caractères des colonnes de dégénération secondaire, et que l'on

pouvait suivre sur plusieurs coupes successives. Ce triangle, dont la base est appliquée sur le noyau noir de Sœmmering, offre un sommet aigu se rapprochant de la surface inférieure

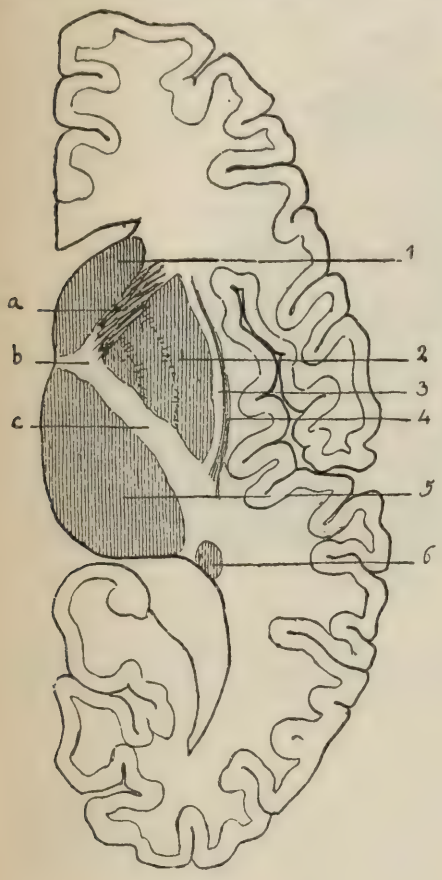

Fig. 93.

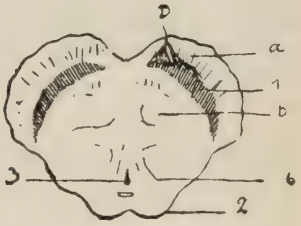

Fig. 94.

Fig. 93. — *Coupe de Flechsig*; — *a*, segment antérieur de la capsule interne; — *b*, genou de la capsule; — *ci*, segment postérieur de la capsule; — 1, 6, noyau caudé; — 2, noyau lenticulaire; — 3, avant-mur; — 4, capsule externe; — 5, couche optique: — *a*, lésion du segment antérieur de la capsule interne.

Fig. 94. — *Coupe transversale des pédoncules cérébraux immédiatement en avant de la protubérance*; — *a*, étage inférieur des pédoncules; — *b*, étage moyen des pédoncules; — *c*, étage supérieur des pédoncules; — 1, substance noire, ou locus niger de Sœmmering; — 2, tubercules quadrijumeaux (testes); — 3, aqueduc de Sylvius; — D, dégénération cachée du pédoncule. (La face inférieure du pédoncule est tournée en haut.)

du pédoncule. Les dégénérations profondes peuvent exister aussi bien dans le faisceau pyramidal que dans le faisceau pédonculaire interne. Quelquefois au lieu de se présenter sous

forme d'un faisceau unique et volumineux, elles existent à l'état de tractus disséminés (*Fig.* 92, 94).

La torsion des fibres externes du pédoncule se montre encore

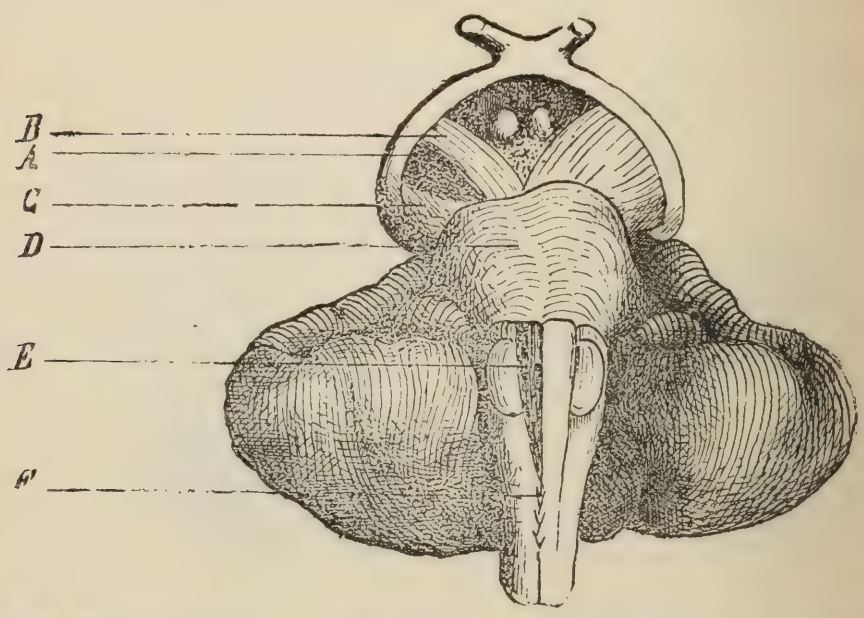

Fig. 95 (d'après Brissaud). — *Face inférieure du mésocéphale*; — B, faisceau interne du pédoncule; — A, faisceau moyen dégénéré; — C, faisceau externe; — D, protubérance dont la moitié droite est affaissée; — E, pyramide antérieure dégénérée.

d'une façon plus grossière, lorsqu'elles coupent transversalement la direction d'un faisceau dégénéré sur lequel elles tranchent par leur coloration blanche (*Fig.* 91).

Nous avons pu distinguer dans le centre ovale et dans la capsule interne des localisations correspondantes à celle de l'écorce grise; nous en distinguerons encore dans le pédoncule cérébral. Nous avons vu déjà que le faisceau le plus interne (*Fig.* 67) est dégénéré à la suite des lésions des circonvolutions frontales ou du segment antérieur de la capsule interne. Il convient de remarquer qu'il est assez rare de voir la partie interne du pédoncule que l'on appelle *faisceau cortico-bulbaire*, parce

qu'il paraît s'épuiser complètement dans le bulbe dégénéré jusque sur le bord (*Fig.* 91) ; plus souvent il reste tout à fait en dedans une partie indemne (*Fig.* 97).

En dehors de ce *faisceau frontal*, on peut distinguer un

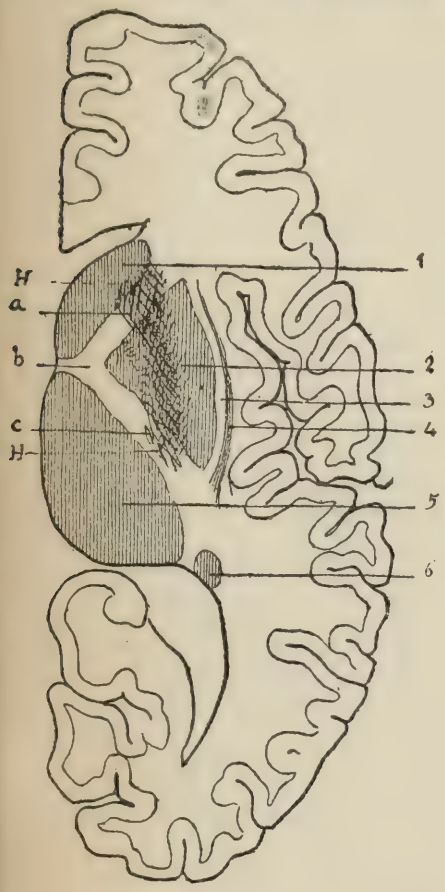

Fig. 96.

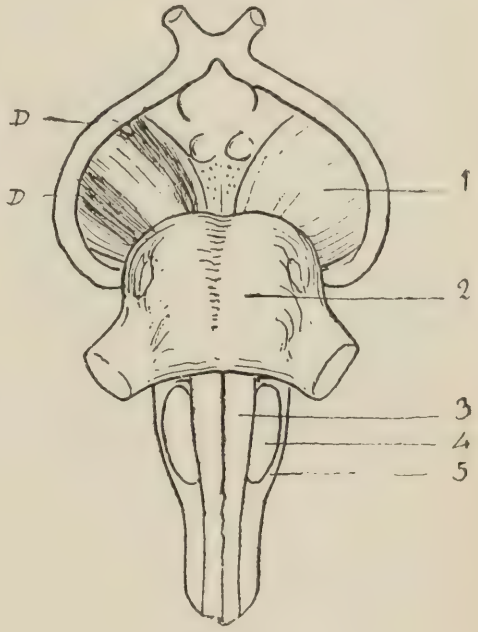

Fig. 97.

Fig. 96. — *Coupe de Flechsig* ; — 1, 2, 3, 4, 5, 6, comme dans les figures précédentes ; — HH, foyer hémorrhagique ayant coupé le segment antérieur de la capsule interne à son extrémité externe, et le segment postérieur à sa partie moyenne.

Fig. 97 (même cas). — 1, 2, 3, 4, 5, comme dans les figures précédentes ; — DD, deux faisceaux de dégénération du pédoncule. (La pyramide correspondante était plus petite, mais l'altération de sa coloration ne se voyait bien que sur la coupe).

faisceau géniculé (*Fig.* 73), contenant les fibres provenant du genou de la capsule. Dans la région moyenne se trouve le *faisceau pyramidal* (*Fig.* 75, 77, 79), qui renferme les fibres qui pro-

viennent de la région psycho-motrice des membres et passent par les deux tiers antérieurs du segment postérieur de la capsule. Enfin le tiers externe du pédoncule paraît correspondre au faisceau sensitif; il contient des fibres venues directement du

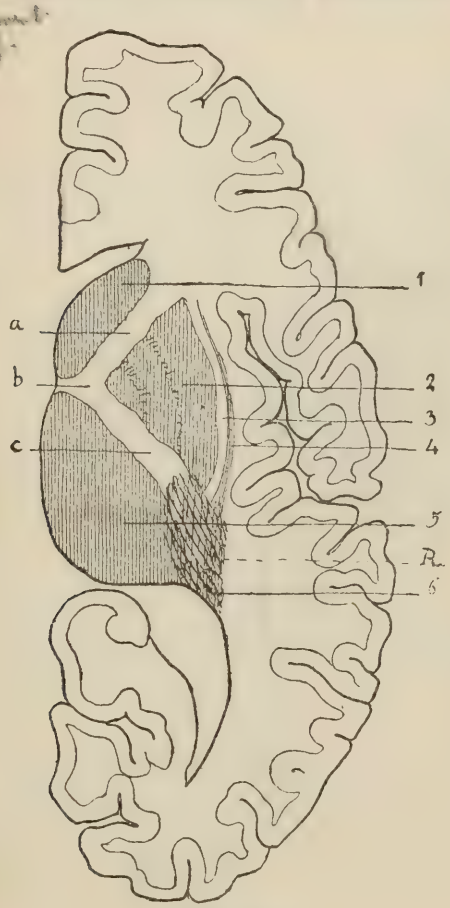

Fig. 98.

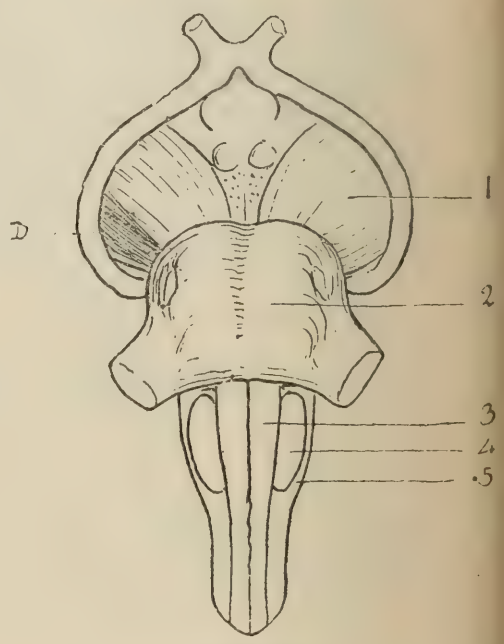

Fig. 99.

Fig. 98. — *Coupe de Flechsig*; — 1, 2, 3, 4, 5, 6, comme sur les figures précédentes; — R, foyer de ramollissement occupant la partie postérieure de la capsule.

Fig. 99 (même cas). — *Face inférieure du mésocéphale*; — 1, 2, 3, 4, 5, comme sur les figures précédentes; — D, dégénération du faisceau externe du pédoncule. La pyramide était plus petite, et plus manifestement grise sur la coupe.

lobe occipital (*Fig.* 99). Cette dernière région du pédoncule peut néanmoins dégénérer et en totalité en conséquence d'une lésion de la partie postérieure de la capsule (*Fig.* 98); mais

peut-être faut-il admettre qu'il s'agissait d'un anomalie, car il existait de la dégénérescence de la pyramide et le sujet était hémiplégique.

Le pied du pédoncule reçoit :

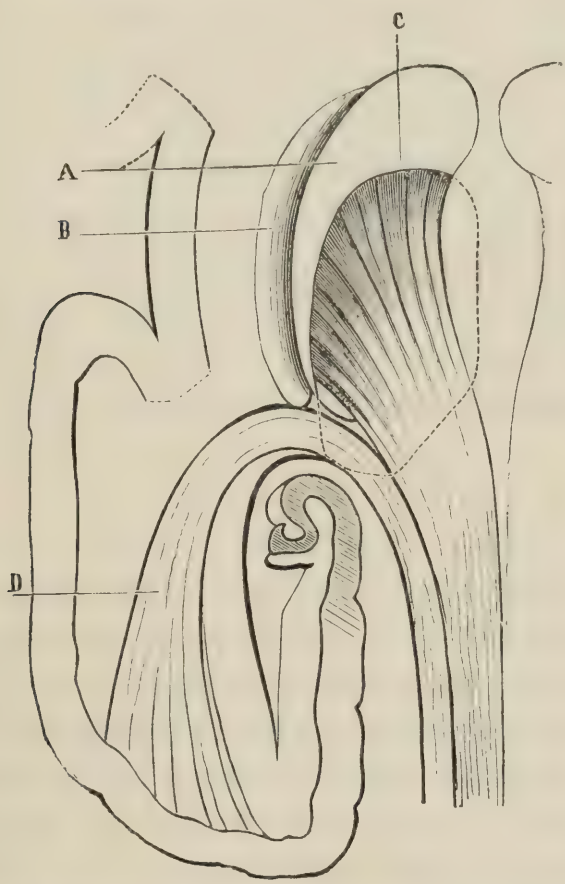

Fig. 100 (d'après Huguenin) ;— A, noyau caudé ; — B, noyau lenticulaire ; — C, *fibres pédonculaires*, allant au corps strié ; — D, fibres pédonculaires directes se rendant à la substance corticale du lobe occipital.

1° Des fibres du carrefour sensitif qui se placent à sa partie externe ;

2° Des fibres directes du centre ovale ;

3° Des fibres qui viennent du noyau lenticulaire, qui naissent de lames médullaires verticales et vont se placer le long du bord interne du pédoncule ;

4° Des fibres du noyau caudé ;

5° Des fibres qui se mettent en connexion avec les éléments du *locus niger;*

6° Et enfin des fibres qui proviennent du tubercule mamillaire où vient aboutir le pilier antérieur du trigone.

On comprend d'après cette constitution que les lésions du pédoncule peuvent déterminer, suivant leur siège et leur étendue, des troubles ou moteurs ou sensitifs, phénomènes hémiparalytiques ou hémi-choréiques, etc., phénomènes hémianesthésiques ou hémi-dysesthésiques du côté opposé du corps. Les paralysies dues aux lésions pédonculaires ne peuvent se distinguer que lorsque le nerf moteur oculaire commun est atteint ; en effet, la paralysie de ce nerf se produit alors du côté correspondant à la lésion, c'est-à-dire qu'il existe une *paralysie alterne du moteur oculaire commun et des membres.*

B. Le *locus niger* est constitué par une masse de substance grise, analogue aux autres masses grises centrales, mais contenant un grand nombre d'éléments pigmentaires qui lui donnent sa coloration spéciale. Il n'arrive pas jusqu'à la partie supérieure du pédoncule, mais il dépasse un peu sa limite inférieure et pénètre dans la protubérance, et on le voit encore sur une coupe passant par le bord supérieur du pont de Varole. Nous avons déjà signalé un faisceau de fibres blanches, qui part de ce noyau pour se rendre à la couronne rayonnante. Il divise transversalement le pédoncule dans toute sa largueur, sauf en dehors où il s'arrête en dedans du bord externe; il sépare le pédoncule en deux étages :

1° L'étage inférieur ou pied étudié précédemment;

2° L'étage supérieur ou calotte, dont nous allons maintenant nous occuper.

Ses fonctions sont encore restées inconnues.

C. La *calotte* est constituée par les parties blanches qui sont situées au-dessus du locus niger. Dans l'épaisseur de la coupe, on peut distinguer, de chaque côté, deux faisceaux distincts : 1° l'un, interne, est constitué par les fibres du pédoncule cérébelleux supérieur qui aboutissent dans la couche optique, au noyau rouge de Stilling, après s'être entre-croisées sous les tubercules quadrijumeaux avec leurs congénères ; 2° l'autre, externe, provenant de la couche optique, et se dirigeant vers la partie postérieure de la pyramide antérieure.

Le tegmentum, ou calotte du pédoncule cérébral, est recouvert par une quatrième couche, qui comprend l'aqueduc de Sylvius et ses parois, et les tubercules quadrijumeaux. Dans quelques descriptions cette couche est désignée sous le nom d'étage supérieur du pédoncule, tandis que la calotte porte le nom d'étage moyen.

Sur la coupe, on voit au-dessous et de chaque côté de l'aqueduc de Sylvius un amas de subtance grise, qui constitue le noyau d'origine de la troisième et de la quatrième paires de nerfs. Au-dessus, et de chaque côté du même canal, existe une saillie mamelonnée, ce sont les tubercules quadrijumeaux.

§ 2. — *Tubercules quadrijumeaux.*

Les *tubercules quadrijumeaux* se présentent sous la forme de quatre saillies hémisphériques, les deux antérieures (*nates*), plus volumineuses que les postérieures (*testes*), situées au-dessus et de chaque côté de l'aqueduc de Sylvius, au niveau de l'entre-croisement des pédoncules cérébelleux supérieurs. Les tubercules quadrijumeaux sont constitués par de petits amas de substance grise, recouverts par une couche de sub-

stance blanche qui est formée par l'épanouissement d'une partie des fibres des bras des *tubercules quadrijumeaux*.

Ces bras sont des tractus de fibres blanches qui, pour la plupart des auteurs, réuniraient, l'un le tubercule antérieur au

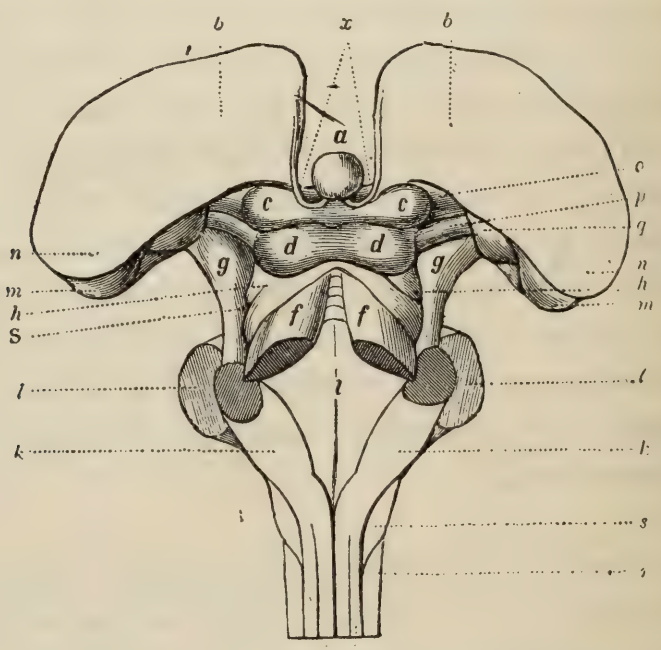

Fig. 101 (d'après Huguenin). — *Tubercules quadrijumeaux. Aspect. — Rapports macroscopiques.* — *a*, ventricule moyen ; — *b*, couche optique ; — *c* et *d*, tubercules quadrijumeaux antérieurs et postérieurs ; — *f*, pédoncule cérébelleux supérieur ; — *g*, pédoncule cérébral ; — *h*, *lemniscus* (ruban de Reil) ; — *i*, quatrième ventricule ; — *k*, pédoncules cérébelleux inférieurs ; — *l*, pédoncule cérébelleux moyen ; — *m*, corps genouillé externe ; — *q*, corps genouillé interne ; — *n*, pulvinar ; — o, bras du tubercule quadrijumeau antérieur ; — *p*, bras du tubercule postérieur.

corps genouillé externe, l'autre le tubercule postérieur au corps genouillé interne, mais qui, pour Meynert, se rendent directement au centre ovale ; ils ont un trajet oblique en dedans et arrière vers les tubercules. Leurs fibres, après avoir, les unes traversé, les autres recouvert la substance grise du tubercule, se rassemblent de nouveau pour aller former du côté opposé de l'isthme, le bras antérieur, le feuillet superficiel du *ruban de Reil* (*faisceau latéral de l'isthme, lemniscus*), le bras postérieur, le feuillet profond du même ruban. Les deux

feuillets du ruban de Reil se portent ensuite sous les pédoncules cérébelleux supérieurs, pour pénétrer dans la profondeur du bulbe.

On a voulu voir dans les tubercules quadrijumeaux des or-

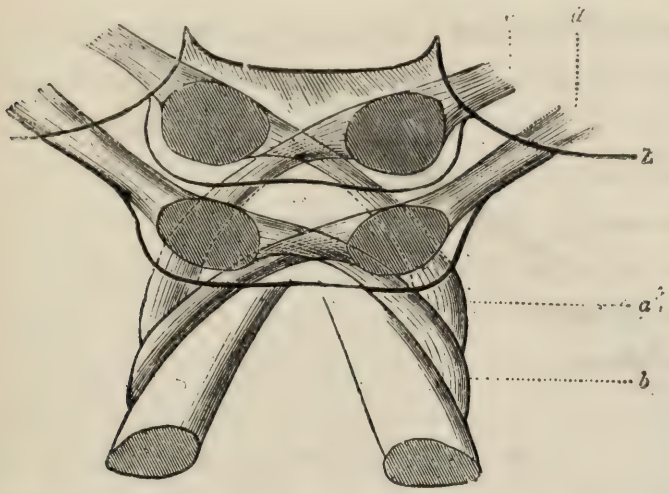

Fig. 102 (d'après Huguenin). — *Schéma des rapports des tubercules quadrijumeaux et de leurs bras.* — *a*, feuillet superficiel du ruban de Reil; — *b*, feuillet profond; — *c*, bras du tubercule antérieur; — d, bras du tubercule postérieur; — Z, ligne indiquant la contour de la partie postérieure (pulvinar) de la couche optique.

ganes coordinateurs des mouvements généraux : ce rôle est loin d'être démontré. Leur influence sur la coordination des mouvements de l'œil ne semble guère mieux établie : elle se manifesterait à la fois sur les mouvements du globe de l'œil et sur les mouvements de l'iris.

Les tubercules quadrijumeaux sont surtout affectés par des néoplasmes. Nothnagel conclut de l'étude de quelques cas de ce genre que les lésions des tubercules antérieurs déterminent une diminution de l'acuité visuelle; tandis que les lésions des tubercules postérieurs amèneraient une paralysie partielle de l'oculo-moteur commun; il s'en faut qu'on ait sur ces points des notions précises.

§ 3. — *Cervelet.*

Le *cervelet* est situé à la partie postérieure et inférieure de l'encéphale. Il est séparé des lobes occipitaux du cerveau par la tente du cervelet; chez les singes inférieurs il est incomplètement recouvert par le cerveau : il en est de même chez quelques idiots. Ses rapports avec le crâne se bornent donc à la région de la cavité occipitale, située au-dessous de la protubérance occipitale interne et de la ligne courbe occipitale : latéralement sa limite supérieure correspond encore à l'insertion de la tente au rocher. Il est séparé de la protubérance et du bulbe par le quatrième ventricule. Il est relié à l'encéphale et à la moelle par des faisceaux blancs désignés sous le nom de pédoncules cérébelleux, et qui sont au nombre de trois de chaque côté : 1° les pédoncules cérébelleux supérieurs, *crura cerebelli ad corpora quadrigemina;* 2° les pédoncules cérébelleux moyens, *crura cerebelli ad pontem;* 3° les pédoncules cérébelleux inférieurs, *crura cerebelli ad medullam oblongatam* (*Fig.* 105).

On divise le cervelet en trois parties : les *vermis*, constituant la masse médiane qui réunit les deux autres, les *hémisphères cérébelleux*. Lorsqu'on regarde latéralement le cervelet, on constate qu'il est divisé horizontalement en deux parties, une supérieure et une inférieure, par un sillon, *grand sillon circonférentiel* de Vicq-d'Azyr, qui commence au point ou le pédoncule cérébelleux moyen pénètre dans le cervelet. Le segment inférieur est plus considérable que le supérieur, et le déborde en arrière. Toute la surface du cervelet qui offre une coloration d'un gris rouge analogue à celle des circonvo-

lutions cérébrales est parcourue par des *sillons* plus ou moins profonds qui divisent cette surface en *lobules*, en *lames* et en *lamelles*.

Sur la *face supérieure*, nous voyons une saillie antéro-postérieure, c'est le *vermis superieur*, qui occupe la région

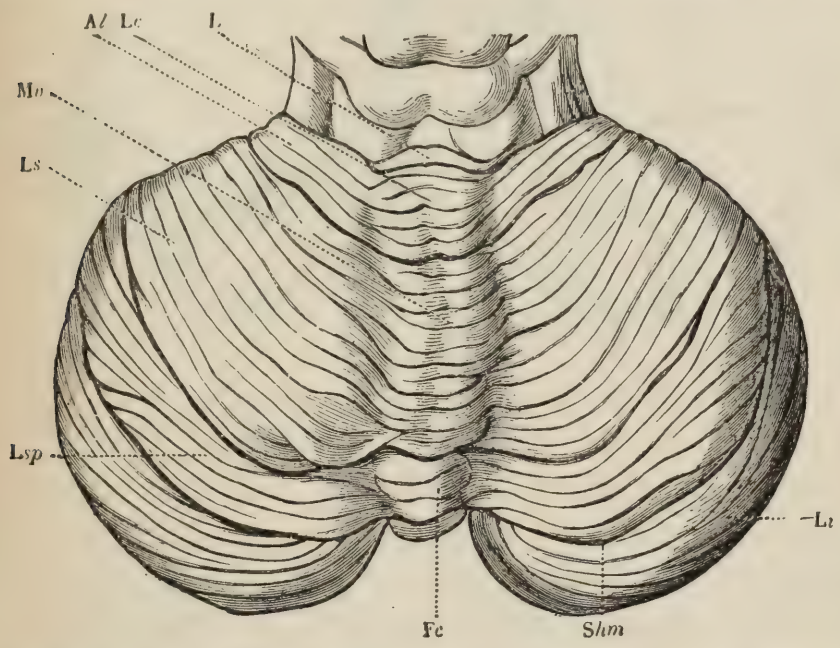

Fig. 103 (d'après Huguenin). — *Face supérieure du cervelet.* — S*hm*, grand sillon circonférentiel (sulcus horizontalis magnus); — L*ip*, lobulus inferior posterior; — L *s p*, lobulus superior posterior; — L, lingula (petite circonvolution continue avec la valvule de Vieussens); — L*c*, lobulus centralis; — M*v*, monticulus vermis superioris; — F*c*, folium cacuminis; — Al, alæ lobuli centralis; — L*s*, lobulus superior anterior ou quadrangulaire.

moyenne et qui se continue au niveau de la grande circonférence du cervelet avec le *vermis inférieur*. Celui-ci se recourbe pour revenir en avant rejoindre le premier, dont il n'est séparé que par la valvule de Vieussens, cette membrane nerveuse, qui réunit les deux pédoncules cérébelleux supérieurs, et forme en avant la paroi supérieure du quatrième ventricule.

Le *vermis supérieur* peut être divisé en plusieurs lobules :

1° la *lingula*, petit lobule arrondi qui se continue directement avec la valvule de Vieussens ; 2° le *lobule central*, situé immédiatement en arrière de la lingula ; 3° en arrière encore se voit le plus volumineux segment du vermis supérieur,

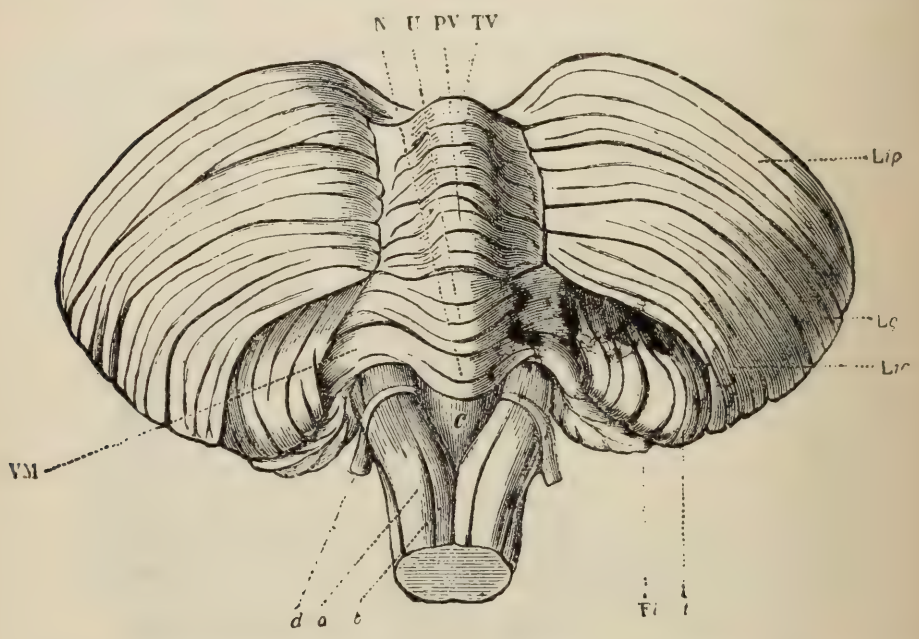

Fig. 104 (d'après Huguenin). — *Face inférieure du cervelet.* Le cervelet est soulevé, éloigné du bulbe et récliné en haut et en avant ; — N, nodulus ; — U, uvula (luette) ; — PV, pyramide de vermis ; — TV, tubercule ou tuber de la valvule ; — F*l*, flocculus (lobule du pneumogastrique) ; — *d*, nerf acoustique) ; — VM velum medullare inferius sive posterius (valvule de Tarin) par opposition avec le velum médullare superius sive anterius (valvule de Vieussens) ; — *t*, tonsille, amygdale ; — L*ia*, lobulus inferior anterior ou biventer ; — *Lg*, *Lip*, lobule grêle et lobule inferior posterior ; — *a*, corps restiforme ; — *b*, funiculus gracilis ; — *c*, plancher du quatrième ventricule (sinus rhomboïdal du cervelet).

l'éminence du vermis supérieur ; 4° le *bourgeon terminal*, qui forme l'extrémité postérieure du vermis et est limité en arrière par la portion moyenne du grand sillon circonférentiel.

Sur la face supérieure des hémisphères, on voit : 1° le *lobule de la lingula*, qui se continue latéralement en recouvrant les pédoncules cérébelleux supérieurs ; 2° les *ailes du lobule central* ; 3° les *lobules quadrilatères*, situés sur les côtés de l'éminence des vermis ; 4° le *lobule semi-lunaire ;* qui fait suite

latéralement au bourgeon terminal. Ces quatre lobules médians et latéraux sont séparés par trois sillons profonds.

La *face inférieure* (*Fig.* 104) présente d'une manière générale, comme nous l'avons vu, les mêmes divisions que la face supérieure.

Le *vermis inférieur* peut être subdivisé d'avant en arrière en plusieurs lobules secondaires : 1° le *nodule*, en rapport avec la partie moyenne du quatrième ventricule ; 2° l'*uvule* ; 3° la *pyramide de Malacarne*, la partie la plus importante du vermis inférieur ; 4° et enfin le *tubercule postérieur*, qui se trouve en contact avec le bourgeon terminal du vermis supérieur, mais qu'il dépasse en arrière.

La face inférieure des hémisphères offre les subdivisions suivantes : 1° le *lobule du pneumogastrique*, qui se continue latéralement avec le nodule, auquel il est relié par un voile médullaire, la *valvule de Tarin ;* 2° l'*amygdale*, qui est relié à l'uvule par un autre voile médullaire blanchâtre analogue à la valvule de Tarin ; ce lobule pénètre dans le trou occipital de chaque côté du bulbe ; 3° le *lobule digastrique*, qui répond à la pyramide à laquelle il est relié de la même manière ; 4° le *lobule grêle*, qui limite en arrière la face inférieure du cervelet.

Les sillons qui limitent les principaux lobules des deux faces du cervelet vont rejoindre sur les côtés le grand sillon circonférentiel.

Le cervelet est constitué par une masse blanche centrale, recouverte par une couche grise qui s'enfonce dans la substance blanche au niveau des sillons qui séparent les lobules et des

plis qui séparent les lames et les lamelles; il résulte de cette disposition que la substance blanche offre à la périphérie un aspect rameux tout spécial, auquel on a donné le nom d'*arbre de vie*. La même disposition se voit sur toutes les coupes verticales antéro-postérieures, qu'elles soient médianes ou latérales; aussi décrit-on un arbre de vie du lobe médian, un arbre de vie des lobes latéraux.

Une coupe horizontale passant par le grand sillon circonférentiel fait découvrir, dans le centre de la masse blanche, une ligne sinueuse d'un gris jaunâtre. Cette ligne circonscrit un espace irrégulièrement ovoïde, ouvert en avant. Cette formation rappelle ce que nous désignerons plus tard dans les corps olivaires sous le nom de *corps rhomboïdal* ou *noyau dentelé* (N. D. *fig.* 106). Meynert a décrit, sous le nom de *noyaux dentelés accessoires*, deux petits feuillets de substance grise situés en bas et en avant des noyaux dentelés proprement dits.

Enfin, Stilling a signalé, sous le nom de *noyaux du toit*, deux noyaux que l'on découvre facilement en pratiquant une coupe du cervelet, suivant la direction de la face postérieure du bulbe; ils sont situés sous le lobule central, près de la ligne médiane et de la paroi supérieure du quatrième ventricule : ils ont 6 à 7 millimètres de longueur sur 3 de haut et ont une coloration gris clair (N. T. *fig.* 106 *et* 107).

Les fibres blanches du cervelet se continuent avec les fibres qui constituent les pédoncules cérébelleux.

Les *pédoncules cérébelleux supérieurs*, que nous avons déjà vus dans la calotte du pédoncule cérébral, se dirigent en convergeant vers les tubercules quadrijumeaux, au-dessous desquels ils s'entrecroisent. Ils se portent à la partie inférieure de la couche optique, se mettent en rapport avec le noyau rouge

de Stilling, et, de là, leurs fibres se dirigent vers la couronne rayonnante; mais leur terminaison précise dans l'écorce cérébrale est encore inconnue (Huguenin). Dans le cervelet, le pédoncule cérébelleux supérieur se dirige le long de la paroi supérieure du quatrième ventricule, sur laquelle il fait une légère saillie, et il se rend au hile du corps rhomboïdal, dans lequel il pénètre. Ses fibres traversent la lame festonnée et se rendent à l'écorce cérébelleuse en rayonnant; elles s'entrecroisent avec celles des pédoncules cérébelleux moyen et inférieur. En somme, les fibres du pédoncule cérébelleux supérieur constituent la voie de communication entre le cerveau et le cervelet. C'est par l'intermédiaire de ces fibres que l'on peut comprendre l'atrophie croisée du cervelet, en particulier dans les lésions cérébrales de l'enfance, signalée par M. Turner.

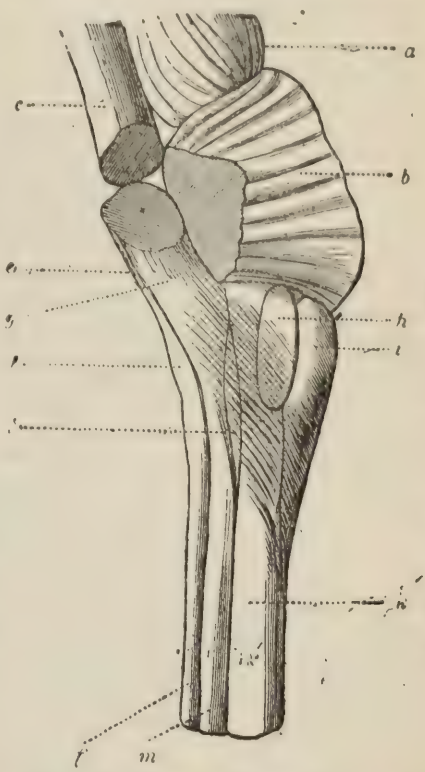

Fig. 105 (d'après Huguenin). — *Pédoncules cérébelleux.* — Face latérale du bulbe et des parties voisines (les trois pédoncules cérébelleux ont été sectionnés à leur entrée dans le cervelet).

a, pédoncule cérébral; — *b*, protubérance annulaire; — *c*, pédoncule cérébelleux supérieur; — *d*, masse du pédoncule cérébelleux inférieur comprenant le cordon grêle (*f*) et le cordon cunéiforme avec le corps restiforme (*g*); — *h*, olive; — *i*, pyramide (antérieure); — *f*, *m*, cordon postérieur de la moelle; — *k*, cordon latéral; — *l*, tubercule de Rolando.

Les *pédoncules cérébelleux moyens* sont formés de fibres commissurales qui unissent les deux moitiés du cervelet en formant les couches superficielles du pont de Varole, et de fibres qui viennent des ganglions cérébraux par le pédoncule cérébral : ces fibres forment un système rayonnant qui se rend à l'écorce cérébelleuse.

Le *pédoncule cérébelleux inférieur* se dirige vers la moelle, et nous retrouverons ses éléments dans le corps resti-

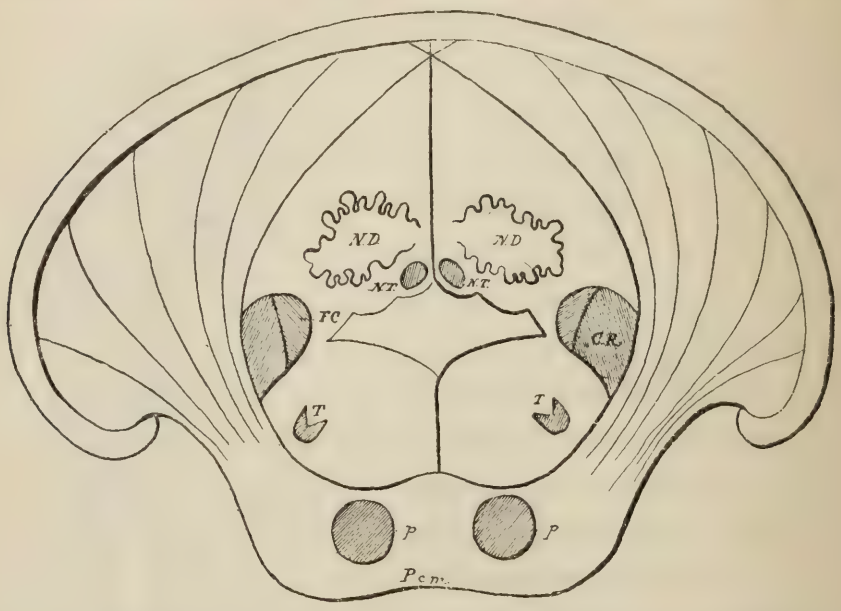

Fig. 106 (d'après Huguenin et Raymond). — *Schéma de la distribution des pedoncules cérébelleux moyens.* — P, pédoncules cérébelleux : — CR, corps restiformes ; — FC, funiculus cuneatus et gracilis ; — ND, noyau dentelé : — NT, noyau du toit.

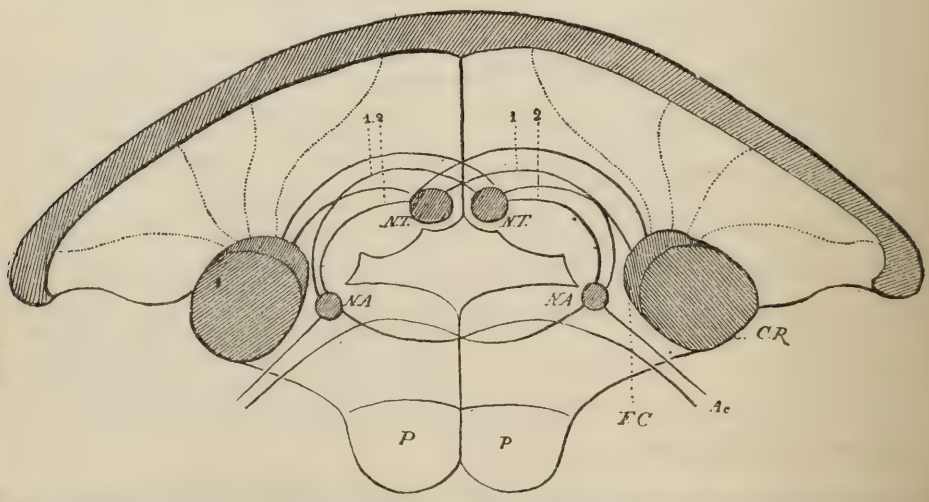

Fig. 107 (d'après Huguenin et Raymond). — *Schéma de la distribution de la partie interne des pédoncules cérébelleux inférieurs* (funiculus cuneatus et gracilis). — TC, funiculus cuneatus et gracilis ; — CR, corps restiformes ; — NT, noyau du toit ; — NA, noyau externe de l'acoustique. — (I. Les lignes en pointillé indiquent le trajet des irradiations du funiculus cuneatus et gracilis vers l'écorce du cervelet ; les lignes pleines indiquent les irradiations de ces mêmes faisceaux vers le noyau du toit du côté correspondant et du côté opposé, ainsi que les irradiations du noyau acoustique vers les mêmes noyaux.)

forme et dans le cordon postérieur. Les fibres destinées au cordon postérieur, partie interne du pédoncule cérébelleux inférieur, aboutissent d'autre part au noyau du toit de Stilling, et Meynert admet qu'on peut les suivre plus loin, jusque dans

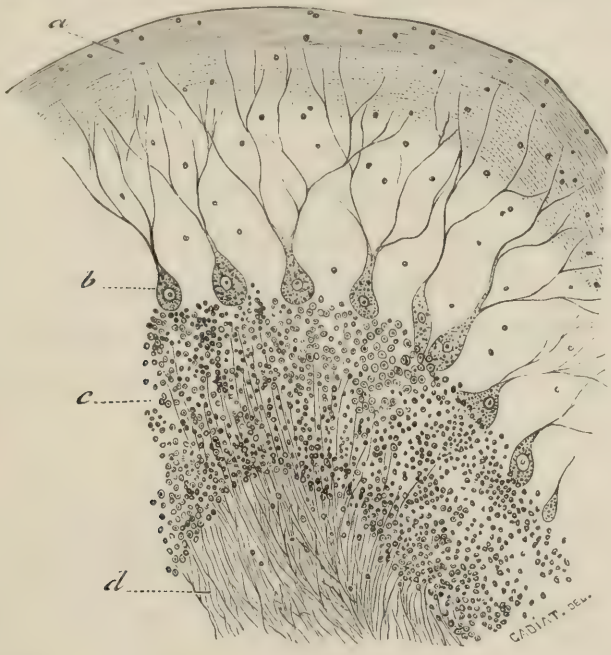

Fig. 108 (d'après Cadiat). — *Coupe d'une circonvolution cérébelleuse de l'homme.* — *a*, couche amorphe, parsemée de noyaux myélocytes; — *b*, cellules de Purkinje; — *c*, couche de myélocytes; — *d*, substance blanche.

le vermis inférieur. La partie externe du même pédoncule, en connexion avec le corps restiforme, se rendrait directement à la substance corticale. D'autre part, Huguenin regarde comme incontestable l'union des faisceaux du noyau dit acoustique externe avec le noyau du toit de Stilling.

Enfin il faut encore signaler, dans la masse blanche du cervelet, des fibres d'association allant d'une lamelle à une autre, et analogues aux fibres d'association du cerveau.

La substance blanche du cervelet et des pédoncules cérébelleux est composée de tubes nerveux fins, entre lesquels

sont disposés de nombreux noyaux (myélocytes). A la limite de la substance blanche et de la substance grise, les myélocytes augmentent de nombre, et forment la couche profonde de l'écorce, couche des noyaux ou des myélocytes qui a une teinte légèrement jaunâtre. Au-dessus de cette couche, s'en trouve une autre composée d'un seul rang de cellules, cellules de Purkinje, en forme de massue, dont la grosse extrémité est tournée vers la profondeur, et dont la partie effilée se dirige vers la surface, en donnant naissance à des ramifications qui se subdivisent dans la couche superficielle. Cette couche extérieure a une teinte gris bleuâtre, elle est constituée de matière amorphe, parsemée de quelques cellules nerveuses très petites et de nombreux cylindres d'axes provenant de la couche précédente (*Fig.* 108).

Le cervelet peut être affecté à peu près de toutes les lésions qui atteignent le cerveau, inflammations aiguës ou chroniques, troubles vasculaires, tumeurs, etc.

On s'accorde à dire que le cervelet ne joue aucun rôle dans l'exercice des fonctions intellectuelles et on ne cite guère qu'un point de vue historique, l'opinion de Gall, qui localisait l'amour physique dans cet organe : la vérité, c'est qu'on sait peu de chose sur ses fonctions. Les expériences de Nothnagel et de Ferrier semblent indiquer que les hémisphères cérébelleux sont excitables. Le premier a vu que l'irritation mécanique d'un hémisphère provoque des mouvements d'abord dans le côté correspondant du corps, puis du côté opposé, et que la même irritation du vermis détermine des mouvements bilatéraux. Le second croit avoir démontré que les mêmes parties jouent un rôle dans la coordination des mouvements des globes oculaires ; mais d'autres expérimentateurs ont vu que

l'ablation de la plus grande partie de l'organe ne détermine rien de particulier. Néanmoins, on est convenu de dire que le cervelet a pour rôle de coordonner les mouvements. La méthode anatomo-clinique ne fournit pas de documents beaucoup plus précieux sur les fonctions du cervelet que la méthode expérimentale : les lésions cérébelleuses peuvent ne déterminer aucun symptôme; cependant elles produisent souvent une titubation ébrieuse particulière qui peut venir à l'appui de la fonction coordinatrice que les physiologistes accordent à cet organe. Quant aux vertiges, à la céphalée, aux vomissements et aux phénomènes de compression du côté des nerfs crâniens, ils ne peuvent avoir une valeur pathognomonique.

Quant aux pédoncules cérébelleux, leurs fonctions chez l'homme ne sont pas bien connues; les observations de Curschmann (rotation du côté malade), et de Couty se contredisent. Il semble que les destructions pures et simples n'entraînent aucun trouble; les lésions irritatives, au contraire, déterminent, lorsque les pédoncules ont conservé leurs connexions avec le cervelet, des troubles moteurs variés que l'on peut rapprocher de ceux que l'on provoque artificiellement chez les animaux. La physiologie expérimentale, en effet, semble montrer : *a*) que la lésion du pédoncule cérébelleux supérieur seul (Curschmann) détermine la chute sur le côté correspondant; *b*) que la lésion du pédoncule cérébelleux supérieur et du pédoncule cérébral sous-jacent détermine un mouvement de manège du côté opposé; *c*) que la lésion du pédoncule cérébelleux moyen détermine un mouvement gyratoire (rotation autour de l'axe) : la rotation se fait du côté lésé, si le pédoncule est atteint à sa partie postérieure; elle se fait du côté opposé, s'il atteint à sa partie antérieure); *d*) que la lésion du

pédoncule cérébelleux inférieur détermine un roulement en cercle du côté correspondant, sans trouble de la sensibilité, d'après Brown-Séquard, contrairement à ce qu'avait dit Longet.

La connaissance des pédoncules cérébraux et des pédoncules cérébelleux moyens nous permettra de décrire en peu de mots la région protubérantielle.

§ 4. — *Protubérance annulaire.*

La *protubérance*, ou *pont de Varole*, est cette saillie transversale intermédiaire au cerveau, au cervelet et au bulbe rachidien. Elle repose sur la gouttière basilaire de l'occipital, dont elle est séparée par le tronc basilaire, qui détermine sur sa face antérieure la formation d'une dépression longitudinale et médiane. Cette face antérieure, à l'aspect de laquelle elle doit son nom, est convexe; on y voit, des faisceaux transversaux qui vont d'un pédoncule cérébelleux moyen à l'autre, et latéralement un peu en avant de la partie moyenne, les *racines du nerf trijumeau*. La face supérieure comprend la partie libre des pédoncules cérébelleux supérieurs et la moitié supérieure du sinus rhomboïdal. En haut, la protubérance est séparée de ses pédoncules cérébraux par un sillon profond, dont la partie moyenne répond à l'extrémité postérieure de l'espace perforé postérieur; en bas, elle est séparée du bulbe par le sillon bulbo-protubérantiel.

Au point de vue de la structure, on peut considérer la région protubérantielle comme un carrefour, où convergent et

s'entrecroisent les fibres blanches venues du cerveau, du cervelet et de la moelle. La partie superficielle et inférieure, celle qui mérite le nom de *pont*, est constituée par des faisceaux de fibres transversales qui vont d'un hémisphère cérébelleux à l'autre, par l'intermédiaire des pédoncules cérébelleux moyens; d'autres faisceaux, partis d'un des pédoncules cérébelleux, s'entrecroisent sur la ligne médiane avec ceux du côté opposé, et se perdent dans les masses grises de la protubérance. Ces fibres transversales ou obliques recouvrent les fibres verticales qui vont des pédoncules cérébraux au bulbe rachidien, ou s'entrecroisent avec elles.

On a pu schématiquement distinguer trois faisceaux de fibres verticales : 1° Un faisceau antérieur qui contient les fibres moyennes du pied du pédoncule et qui se continue avec la partie superficielle des pyramides antérieures du bulbe et avec la partie postérieure des faisceaux latéraux de la moelle du côté opposé. C'est ce faisceau qui se trouve dégénéré en conséquence des lésions de la partie moyenne du pédoncule cérébral et de la région correspondante de la capsule interne et de l'écorce cérébrale ; 2° Un faisceau moyen, plus petit, qui contient les fibres de la partie externe du pied du pédoncule cérébral et qui se rendent ensuite à la partie postérieure des pyramides antérieures et à la partie postéro-interne du faisceau latéral de la moelle du côté opposé. Ce faisceau, qui est séparé du précédent par une couche de fibres transversale peu épaisse, est un peu oblique de haut en bas et de dehors en dedans; 3° Le faisceau postérieur est plus petit encore; il est aussi séparé du précédent par un plan de fibres transversales, et un autre plan analogue le sépare du plancher du quatrième ventricule. Ce faisceau se porte en avant au niveau du bulbe et va se continuer avec le faisceau antérieur de la moelle.

Outre ces faisceaux, la protubérance comprend encore

d'autres fibres longitudinales, qui proviennent, par l'intermédiaire du faisceau interne du pédoncule cérébral, de la région antérieure du cerveau. Ces fibres, destinées aux nerfs facial et hypoglosse, s'entrecroisent sur la ligne médiane et se rendent

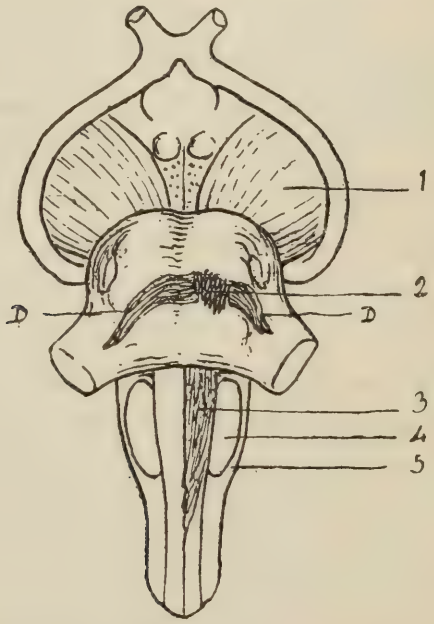

Fig. 109. — *Face inférieure de mésocéphale.* — 1, pédoncule cérébral; — 2, protubérance annulaire, ancien foyer de ramollissement du côte gauche de la ligne médiane; — D, D, faisceaux transversaux dégénérés; — 3, pyramide antérieure dégénérée du côté correspondant à la lésion protubérantielle; — 4, olive; — 5, corps restiforme.

aux noyaux d'origine de ces deux nerfs situés dans la région bulbaire. Cette circonstance explique comment les dégénérations du faisceau interne ne peuvent être suivies dans les pyramides.

La protubérance ne contient d'autres fibres blanches que celles qui ont déjà été rencontrées dans les pédoncules cérébraux ou cérébelleux; les masses blanches de cette partie de l'encéphale n'ont donc pas de fonctions qui leur soient propres. Les lésions limitées de la protubérance qui n'affectent que les faisceaux de fibres blanches, ne se distingueront donc pas par

leurs symptômes des lésions cérébrales. Cette distinction ne pourra se faire que dans le cas d'hémiplégie alterne, sur lequel nous allons revenir.

Si on ne connaît pas exactement les fonctions des fibres transversales de la protubérance, il est bon de noter toutefois que ces fibres sont susceptibles de dégénérer, en conséquence de lésions portant sur leur région moyenne, et dans ces cas la dégénération est bilatérale, c'est-à-dire qu'elle se prolonge de chaque côté jusqu'à la base du pédoncule cérébelleux moyen, et peut-être plus loin (*Fig.* 109). Si la lésion est près de la ligne médiane, et atteint en profondeur les faisceaux longitudinaux antérieurs, il en résultera une paralysie siégeant du côté opposé du corps. La paralysie croisée comprendra la face, si la lésion siége à la partie supérieure de la protubérance; si, au contraire, cette lésion siège vers le sillon bulbo-protubérantiel, c'est-à-dire dans la région où les fibres du facial et de l'hypoglosse sont déjà entre-croisées, la paralysie faciale siègera du côté de la lésion, tandis que l'hémiplégie des membres existera du côté opposé, on aura affaire à une *hémiplégie alterne.*

Une lésion siégeant sur la ligne médiane peut entraîner la paralysie des quatre membres. Même lorsque la lésion est unilatérale, elle entraîne ordinairement la mort; il n'en est pas toujours nécessairement ainsi, la lésion peut permettre quelquefois de survivre, en déterminant une dégénération secondaire avec les troubles qui en sont la conséquence habituelle (*Fig.* 109). Les fibres du faisceau cortico-bulbaire (facial, hypoglosse) et les fibres du faisceau sensitif sont fréquemment atteintes dans les lésions de la protubérance; aussi observe-t-on fréquemment des troubles de l'articulation des mots (Raymond et Artaud) et différentes formes d'anesthésie.

La région protubérantielle comprend, en outre des faisceaux

blancs que nous avons passés rapidement en revue, des amas de substance grise, sur lesquels nous reviendrons, à propos des noyaux gris du bulbe, avec lesquels ils ont les plus grandes analogies.

Nous avons déjà indiqué précédemment les principaux points de l'aspect extérieur de la moelle allongée ou bulbe rachidien, nous ne nous y arrêterons pas de nouveau. Quant à l'arrangement et aux connexions des parties blanches et grises qui le constituent, nous n'en aborderons l'étude qu'après avoir décrit la constitution de la moelle, dont le bulbe n'est que la prolongation. Cette manière de procéder, généralement adoptée, est préférable pour la clarté de la description.

CHAPITRE VI

CIRCULATION DES CENTRES NERVEUX ENCÉPHALIQUES.

Quatre troncs artériels pénètrent dans le crâne pour se distribuer à l'encéphale. Ce sont les deux carotides internes et les deux vertébrales. Les carotides internes sont les plus volumineuses, elles proviennent du tronc des carotides primitives, qui présentent une origine différente à droite et à gauche: la carotide naissant directement de l'aorte du côté gauche, tandis que du côté droit elle n'en vient qu'indirectement par l'intermédiaire du tronc brachio-céphalique. La carotide droite se trouvant plus directement dans l'axe de la portion ascendante de la crosse de l'aorte, l'impulsion cardiaque se fait peut-être sentir avec plus d'énergie du côté droit, c'est du moins une des explications que l'on a cru pouvoir donner de la plus grande fréquence des hémorrhagies cérébrales de ce côté.

La *carotide interne* pénètre dans le crâne par le canal carotidien, dont elle suit les courbures ; arrivée dans cette cavité, elle traverse, sur les côtés de la selle turcique, le sinus caverneux, puis se porte en haut et en dedans de l'apophyse clinoïde antérieure et se divise en trois branches : cérébrale antérieure, cérébrale moyenne et communicante postérieure. Dans le sinus caverneux, elle fournit quelques petits rameaux destinés à la dure-mère et au nerf trijumeau ; mais sa branche collatérale la plus importante est l'artère ophthalmique, qui naît au niveau de l'apophyse clinoïde, et fournit non seulement

à l'œil, mais à ses téguments et à ceux des régions circonvoisines.

L'*artère vertébrale* naît de la sous-clavière, au moment où cette artère se recourbe sur le sommet du poumon ; elle remonte pour s'introduire entre les apophyses transverses des sixième et septième vertèbres cervicales, puis dans le canal creusé à la base des apophyses transverses des vertèbres cervicales jusqu'à l'axis. Elle décrit alors deux courbes, l'une entre l'axis et l'atlas, l'autre entre l'atlas et l'occipital, puis elle traverse la dure-mère pour pénétrer dans le crâne par le trou occipital. Avant de pénétrer dans le crâne, cette artère fournit, outre quelques rameaux musculaires qui passent par les trous de conjugaison, de petits rameaux spinaux et une artère méningée postérieure.

Dans le crâne elle fournit, avant de se réunir à sa congénère, les artères spinales antérieure et postérieure, sur lesquelles nous aurons à revenir, et l'*artère cérébelleuse inférieure et postérieure*, qui se porte en dehors, puis en arrière entre les racines de l'hypoglosse, au-devant des racines du pneumogastrique et du glosso-pharyngien. Après avoir croisé la direction du corps restiforme, l'artère cérébelleuse inférieure se rend à la partie postérieure du bulbe où elle se divise en deux branches : l'une *interne*, qui fournit au lobule médian du cervelet; l'autre *externe*, qui se rend à la partie postérieure de la face inférieure du cervelet, sur le bord de laquelle elle s'anastomose avec les ramifications de la cérébelleuse supérieure.

Les deux artères vertébrales se terminent en se réunissant au niveau du sillon qui sépare le bulbe de la protubérance, pour constituer le *tronc basilaire* ; ce tronc se forme sur la ligne médiane du pont de Varole une gouttière, et se termine vers le bord antérieur de la commissure cérébelleuse.

Le tronc basilaire fournit quelques rameaux très grêles à la protubérance et quatre collatérales plus importantes :

1° Les *artères cérébelleuses antérieures et inférieures* qui contournent le pédoncule cérébelleux, pour se terminer dans la partie antérieure de la face inférieure du cervelet ;

2° Les *artères cérébelleuses supérieures* qui se divisent en deux branches : *a*) l'une *interne*, qui se rend au lobe moyen du cervelet, à la valvule de Vieussens, et se termine à la face supérieure du cervelet ; *b*) l'autre *externe*, qui fournit à la face supérieure du cervelet, et s'anastomose avec la cérébelleuse inférieure. Cette branche complète la circulation artérielle du cervelet, qui est tout à fait distincte de celle du cerveau, et provient tout entière des artères vertébrales ou du tronc basilaire.

Nous voyons par ce qui précède que la circulation artérielle du cerveau est assurée par quatre vaisseaux de fort calibre qui pénètrent dans le crâne par des voies différentes. Le sang fourni par les carotides suit un chemin beaucoup plus direct ; aussi est-ce généralement par ce chemin que pénètrent les thrombus qui viennent de la circulation générale oblitérer les artères du cerveau, et particulièrement celles de ses régions antérieure et moyenne. D'autre part l'impulsion cardiaque se fait sentir d'une manière beaucoup plus manifeste dans le domaine des carotides, où se produisent surtout les hémorrhagies, et en particulier du côté droit, à cause de la direction plus uniforme de la carotide droite. Au moment de l'effort, la tension artérielle se trouve considérablement augmentée dans l'encéphale, en raison de l'augmentation de pression intra-thoracique ; et c'est précisément dans ces circonstances que les ruptures artérielles se produisent le plus facilement dans le cerveau. Le danger de la rupture se trouve augmenté dans certaines conditions physiologiques, où l'effort se répète et se prolonge avec une

grande énergie, comme au moment de l'accouchement. M. Guyon (1) a expliqué la rareté des accidents dans cette circonstance, par le fait du développement de la thyroïde, qui au moment de l'effort, et en conséquence des contractions des muscles du cou, vient comprimer les carotides et modérer l'afflux sanguin dans le cerveau.

La situation profonde des vertébrales, et leur trajet dans le canal osseux qui leur est fourni par les masses latérales des vertèbres, les met à l'abri des compressions ; mais il n'en est pas de même des carotides qui peuvent se trouver comprimées par les productions néoplasiques ou inflammatoires de la région cervicale. Il faut noter toutefois que les compressions lentes des carotides, n'amènent pas en général de troubles cérébraux graves, parce que l'équilibre de la circulation a le temps de se rétablir ; mais lorsque l'obstacle se produit rapidement comme dans la ligature d'une des carotides, il s'ensuit des troubles dus à l'anémie cérébrale, quelquefois même il en résulte une nécrobiose plus ou moins étendue. Lorsque la ligature des deux carotides est faite à court intervalle, il est rare que le sujet survive. En raison de sa situation l'encéphale est l'organe qui subit le plus tôt le contre-coup de la dépression cardiaque ; ainsi dans l'insuffisance aortique, le regorgement vers les cavités cardiaques à la fin de la systole se traduit fréquemment par des phénomènes d'anémie cérébrale et quelquefois par des syncopes. A la suite des hémorrhagies graves les mêmes phénomènes d'anémie cérébrale se produisent encore, aussi est-il nécessaire dans ces diverses circonstances de remédier à la difficulté de la circulation encéphalique en plaçant le sujet dans la position horizontale.

1. F. Guyon, *Notes sur l'arrêt de la circulation carotidienne pendant l'effort prolongé.* (*Archives de Physiologie*, 1868, p. 56.)

Arrivons-en maintenant à l'étude plus détaillée de la circulation artérielle du cerveau.

Nous avons vu que le cerveau est abordé, par sa base,

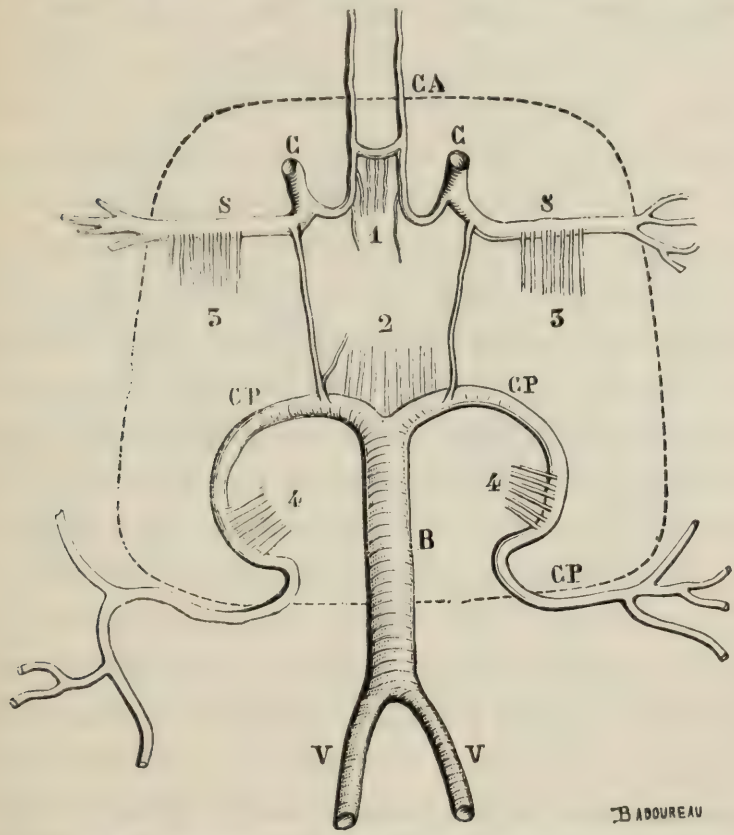

Fig. 110 (d'après M. Charcot). — *Schéma de la circulation artérielle de la base de l'encéphale*; — C, C, carotides internes; — C,A, cérébrales antérieures; — S, S, artères sylviennes; — V, V, artères vertébrales; — B, tronc basilaire; — CPartères cérébrales postérieures; — 1, 2, 3, 3, 4, 4, artères nourricières.

par les carotides internes et par les cérébrales postérieures, branches de bifurcation du tronc basilaire. Un peu au-dessus de l'origine de l'ophthalmique, la carotide interne se divise en deux branches principales, la cérébrale antérieure et la cérébrale moyenne qui complètent, avec les cérébrales postérieures, l'hexagone de Willis.

L'*hexagone de Willis* est constitué en arrière par les cérébrales postérieures nées du tronc basilaire, et en avant par les cérébrales antérieures nées des carotides internes; latérale-

ment il est formé par une artère longitudinale qui réunit la cérébrale moyenne à la cérébrale postérieure ; cette artère a reçu le nom de *communicante postérieure*, elle joue le rôle d'une anastomose faisant communiquer le système vertébral avec le système carotidien, elle ne fournit guère de branches importantes. L'angle postérieur de l'hexagone est formé par la bifurcation du tronc basilaire, les deux angles postéro-externes par la réunion des cérébrales postérieures avec les communicantes postérieures, les deux angles antéro-externes par la réunion des cérébrales moyennes et de la communicante postérieure ; enfin l'angle antérieur, qui constitue plutôt un septième côté du polygone, est formé par une petite artère transversale, la *communicante antérieure* qui n'a guère que quelques millimètres de longueur, et réunit les deux cérébrales antérieures. Cette artère communicante antérieure ne fournit pas de branches en général ; cependant nous en avons vu plusieurs fois partir une artère qui contournait sur la ligne médiane le genou du corps calleux et pouvait être suivie, toujours sur la ligne médiane, jusqu'à la partie postérieure de la grande commissure cérébrale ; les oblitérations ou les ruptures de cette artère peuvent rendre compte de certaines lésions isolées du corps calleux.

L'hexagone de Willis, situé à la base de l'encéphale sur la région sphénoïdale de la base du crâne, est merveilleusement placé pour échapper aux traumatismes, qui en effet ne l'atteignent guère. C'est de ce cercle artériel que naissent tous les vaisseaux du cerveau. La description précise de ces vaisseaux a été faite à peu près en même temps en Allemagne par M. Heubner, et en France par M. Duret.

On doit distinguer dans la circulation cérébrale deux sys-

têmes de vaisseaux, un *système cortical*, constitué par les artères qui se rendent aux circonvolutions, et un *système central*, formé par les artères qui se distribuent aux masses ganglionnaires centrales. Ces deux systèmes n'ont entre eux

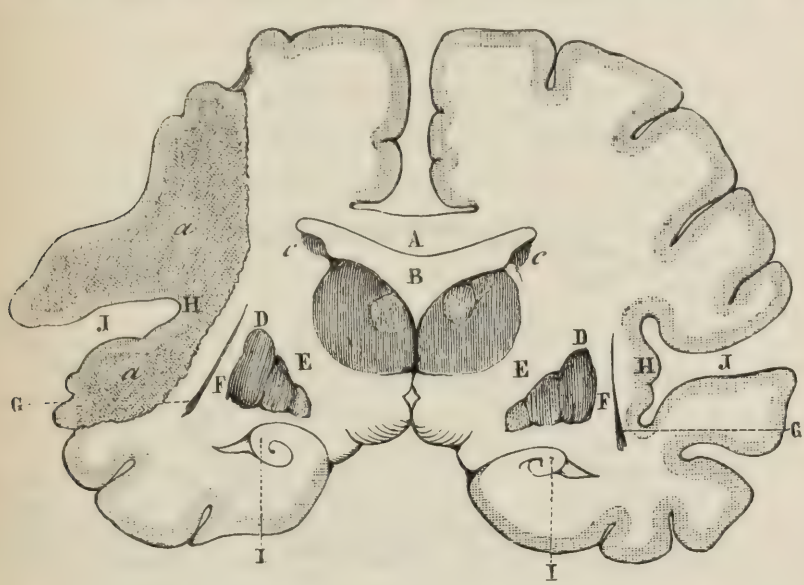

Fig. 111 (d'après M. Charcot). — *Ramollissement ischémique de l'écorce sans participation des masses centrales ;* — H, insula ; — J, scissure de Sylvius ; — E, capsule interne ; — D, noyau lenticulaire ; — F, capsule externe ; — G, avant-mur.

que des communications peu importantes ; il en résulte que la lésion d'un système n'a aucune influence sur la circulation de l'autre, et que d'autre part il ne peut pas se faire de rétablissement de la circulation par les collatérales : l'oblitération d'une artère corticale détermine une nécrobiose limitée à la substance corticale, mais qui reste définitive (*Fig.* 111).

Chacune des trois artères principales du cerveau fournit à la fois des branches corticales et des branches centrales.

Étudions d'abord la *circulation corticale*. Elle est entretenue par les trois artères cérébrales parties du trigone : la *cérébrale antérieure*, branche de la carotide interne, se

dirige en avant, contourne à distance le bec du corps calleux et suit la face interne de l'hémisphère. Elle suit à peu près la direction du sillon calloso-marginal, et va se terminer dans le lobule quadrilatère. Cette artère fournit quelques petits

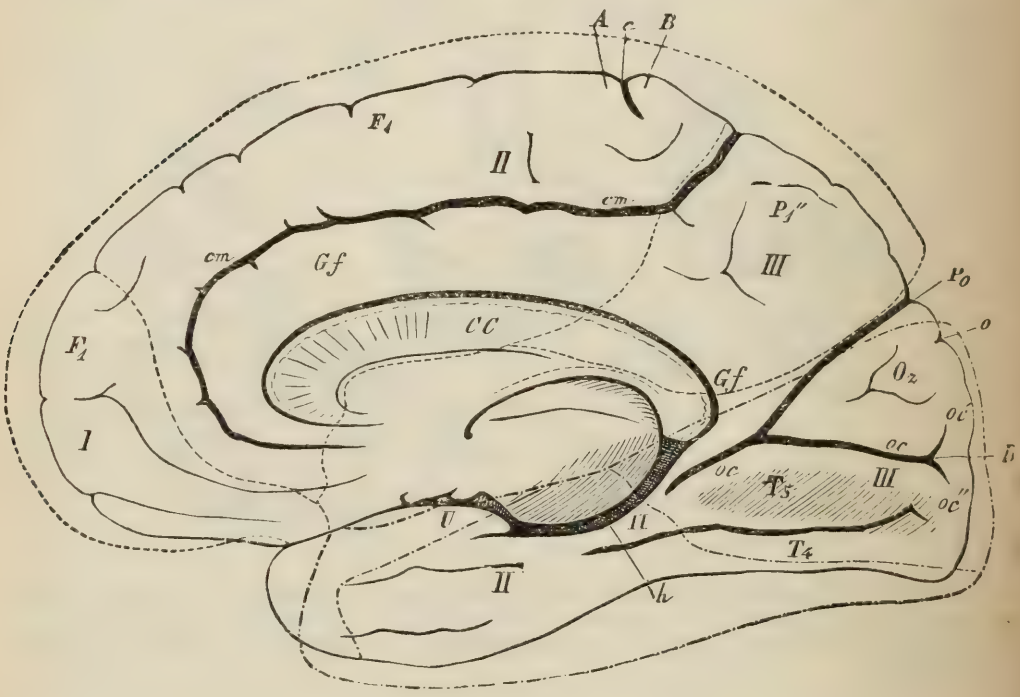

Fig. 112 (d'après Duret). — *Territoires vasculaires de la face interne du cerveau* ; — CC, corps calleux coupé suivant le plan médian ; — G*f*, gyrus fornicatus ; — H, gyrus hippocampi ; — H, gyrus uncinatus ; — *cm*, sillon calloso-marginal ; — F1, première circonvolution frontale interne ; — O, fin du sillon de Rolando ; — A, circonvolution frontale ascendante ; — B, circonvolution pariétale ascendante : — P*i*, lobule quadrilatère ; — O*z*, coin ; — P*o*, scissure pariéto-occipitale ; — O, sillon occipital transverse ; — O*c*, fissure calcarine ; O*c'*, sa branche supérieure ; — O*c''* ; sa branche inférieure ; — D, gyrus descendens ; — T4, lobule fusiforme ; — T5, lobule lingual.

Artères. — 1° Les régions circonscrites par la ligne ponctuée (....) représentent le champ de distribution de l'artère cérébrale antérieure ; — I, artères frontales interne et antérieure ; — II, artères frontales interne et moyenne ; — III, artères frontales interne et postérieure ; — 2° les régions circonscrites par la ligne de points et de traits (. — . — . —) représentent le champ de distribution de la cérébrale postérieure ; — II, artère temporale postérieure ; — III (inférieur), artère occipitale.

rameaux pour le corps calleux et la circonvolution crêtée ; mais ses branches les plus importantes naissent de sa convexité : elles sont au nombre de trois : *a*) une *antérieure*, qui

naît au niveau du genou du corps calleux, et qui est destinée à la partie la plus antérieure de la circonvolution frontale interne et au lobule orbitaire ; *b*) une *moyenne*, plus importante, se dirige en haut et en arrière; elle fournit à la partie postérieure de la circonvolution frontale interne et au lobule paracentral ; en outre, elle envoie des rameaux qui passent sur la face externe de l'hémisphère, et se distribuent à la première et à la partie antérieure de la deuxième circonvolution frontale, à la partie supérieure de la frontale ascendante, et à une petite étendue de la partie supérieure de la pariétale ascendante ; *c*) et enfin une branche *postérieure*, qui se distribue tout entière au lobule quadrilatère, sans dépasser le bord de la scissure interhémisphérique. Le domaine de la branche moyenne est jusqu'à présent le plus important au point de vue de l'anatomie pathologique ; il comprend en effet une grande partie des centres moteurs des membres, et en particulier le centre du membre inférieur (lobe paracentral, et région circonvoisine).

L'*artère cérébrale moyenne* ou *artère sylvienne*, ainsi nommée parce que son territoire comprend la vallée de Sylvius et ses affluents, est aussi une branche de la carotide interne, dont elle peut même être considérée comme la terminaison. Cette artère suit d'abord la fente de Sylvius et, arrivée à l'insula, elle se divise en cinq branches qui, après avoir décrit un certain nombre de flexuosités à la surface de ce lobule, émergent de la scissure pour se distribuer aux circonvolutions voisines. *a*) La première se porte en avant dans la troisième frontale, et elle comprend en particulier, dans son domaine, la région de Broca, le pied de la troisième frontale où siègent les lésions qui déterminent, du côté gauche du moins, la perte des mouvements nécessaires à l'articulation des mots. *b*) La

deuxième branche monte sur la circonvolution frontale ascendante, à laquelle elle se distribue, sauf à son tiers supérieur : cette branche fournit donc aux centres du facial inférieur et à une partie des centres des membres. De sa partie inférieure

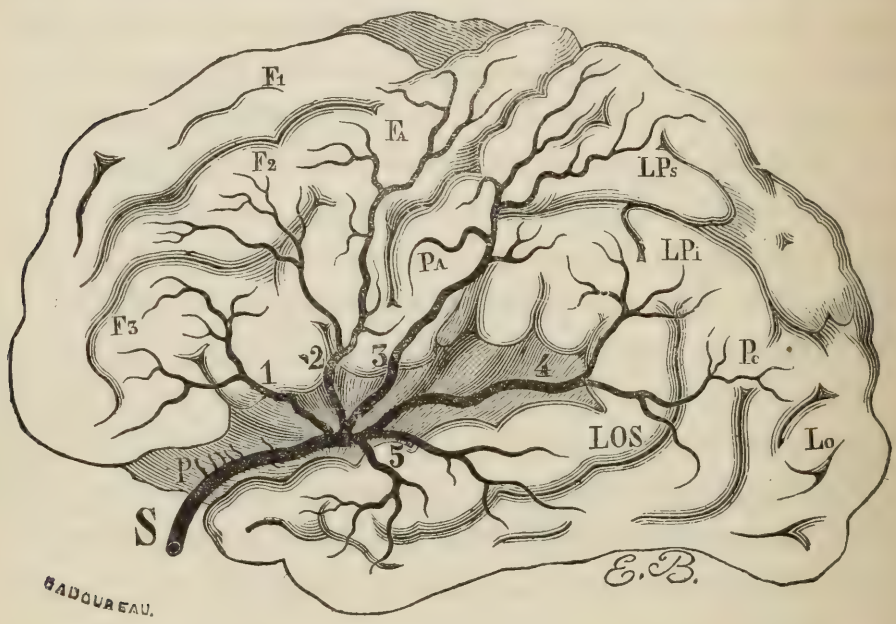

Fig. 113 (d'après M. Duret). — *Distribution de l'artère sylvienne.* — S, tronc de la sylvienne ; — P, branches perforantes se rendant aux noyaux centraux ; — 1, artère de la circonvolution de Broca, ou frontale externe inférieure ; — 2, artère frontale ascendante ; — 3, artère pariétale ascendante ; — 4, 5, artères pariéto-sphénoïdale et sphénoïdale ; — F1, F2, F3, première, deuxième et troisième circonvolutions frontales ; — FA, frontale ascendante ; — PA, pariétale ascendante ; — LPS, lobule pariétal supérieur ; — LPA, lobule pariétal inférieur ; — PC, gyrus angulaire ; — LO, lobule occipital.

naît une branche secondaire qui se rend à la partie postérieure de la deuxième froutale, où paraît siéger du côté gauche le centre des mouvements adaptés à l'écriture. *c*) La troisième branche suit la partie postérieure de la circonvolution pariétale ascendante à laquelle elle se distribue ; elle envoie, en outre, des rameaux à la partie antérieure du lobule pariétal inférieur et au lobule pariétal supérieur. Elle comprend donc, dans son domaine, une partie des centres moteurs des membres (pariétale ascendante), et une partie des centres sensoriels, dont la destruction déterminera

l'hémianopsie et la cécité verbale (lobule pariétal inférieur).

d) La quatrième branche, qui peut être considérée comme la

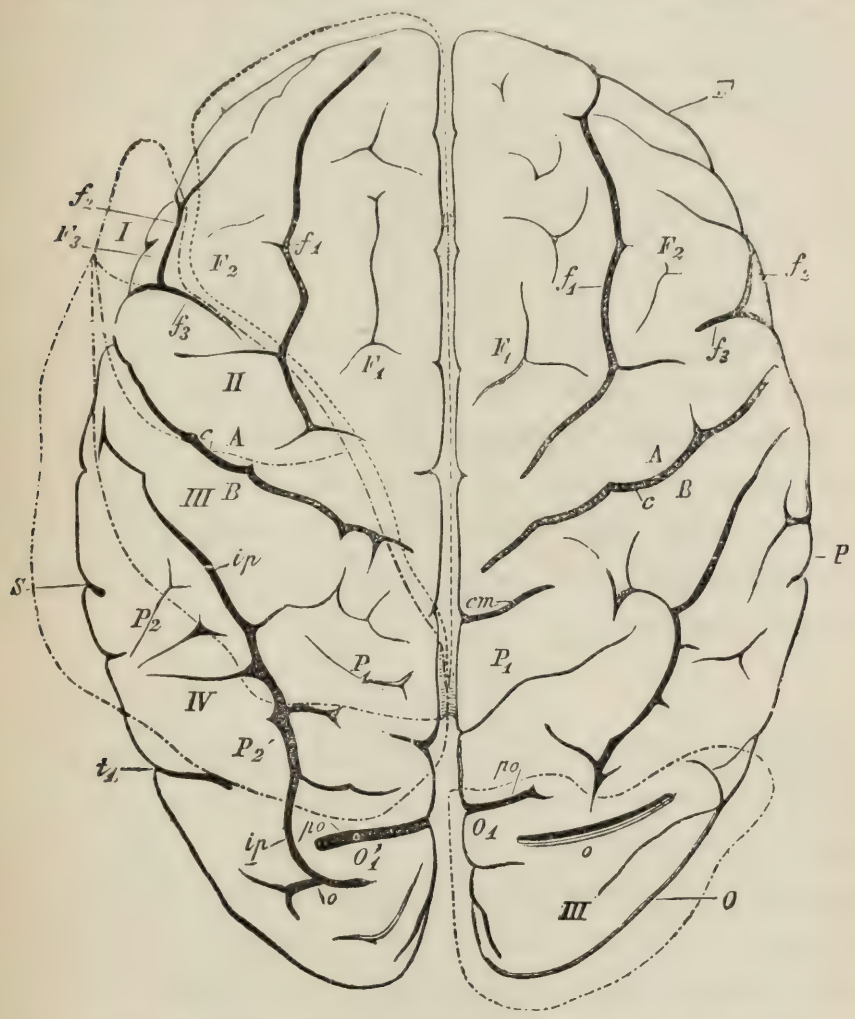

Fig. 114 (d'après M. Duret). — *Territoires vasculaires de la face supéro-externe du cerveau.* — F, lobe frontal ; — P, lobe pariétal ; — O, lobe occipital ; — S, extrémité de la branche horizontale de la scissure de Sylvius ; — C, sillon de Rolando ; — A, circonvolution frontale ascendante ; — B, circonvolution pariétale ascendante ; F1, F2, F3, première, deuxième et troisième circonvolutions frontales ; — f1, f2, sillons frontaux supérieur et inférieur ; f3, sillon précentral ; — P1, lobule pariétal supérieur ; — P2, lobule du pli courbe ; — P3, pli courbe ; — *ip*, scissure inter-pariétale ; — *cm*, extrémité postérieure de la scissure calloso-marginale : — *po*, *po*, scissures pariéto-occipitales ; — *tc*, scissure temporale supérieure ; — O1, première circonvolution occipitale ; — O, scissure occipitale transverse.

Artères. — La ligne pointillée (. . . . .). — indique la zone de la cérébrale antérieure ; — La ligne de points et de tirets (. — . — . —) indique, sur l'hémisphère gauche, la zone de distribution de la sylvienne ; — I, la zone de l'artère frontale externe inférieure ; — II, la zone de la frontale ascendante ; — III, de la pariétale ascendante ; — IV, de la pariéto-sphénoïdale ; — La même ligne (. — . — . —) sur l'hémisphère droit limite le territoire de la cérébrale postérieure.

terminaison de la sylvienne, suit la direction de la branche postérieure de la scissure de Sylvius, et se distribue au lobule pariétal inférieur, c'est-à-dire aux régions qui sont en rapport avec la vision et la vision mentale. *e*) Enfin, la cinquième branche, moins importante et souvent double, se distribue à la première circonvolution temporo-sphénoïdale, qui comprend, dans sa partie postérieure, le centre de l'audition mentale, et dont la lésion détermine la surdité verbale. On voit donc qu'en général l'artère sylvienne se distribue à la plus grande partie des régions de l'écorce auxquelles la pathologie humaine permet, dans l'état actuel de la science, de rattacher des spécialisations fonctionnelles, motrices ou sensorielles. Son domaine comprend, en particulier, tout l'*appareil des signes* qui siège tout entier du côté gauche (perception visuelle et auditive des mots, expression par la parole et l'écriture, mimique.)

L'*artère cérébrale postérieure*, originaire du tronc basilaire, se porte sur la partie interne du lobe postérieur du cerveau, et se dirige vers la corne occipitale : elle fournit trois branches. *a*) La branche *antérieure* se distribue à la partie antérieure des circonvolutions temporo-occipitales, sauf à la partie de la première circonvolution, qui, comme nous l'avons vu, reçoit ses vaisseaux de la cinquième branche de la sylvienne. *b*) La branche *moyenne* se distribue à la partie moyenne des mêmes circonvolutions, aussi bien sur leur face externe que sur leur face interne. *c*) La branche postérieure se rend aux circonvolutions occipitales. En somme, la cérébrale postérieure fournit sur la face interne à toutes les parties qui ne sont point irriguées par la cérébrale antérieure, c'est-à-dire au coin et aux lobules lingual et fusiforme ; et sur la convexité, au lobe occipital, et à la partie inférieure du lobe

temporo-sphénoïdal. L'artère sylvienne ne fournit aucun vaisseau à la face interne de l'hémisphère.

Les artères corticales du cerveau présentent cette particula-

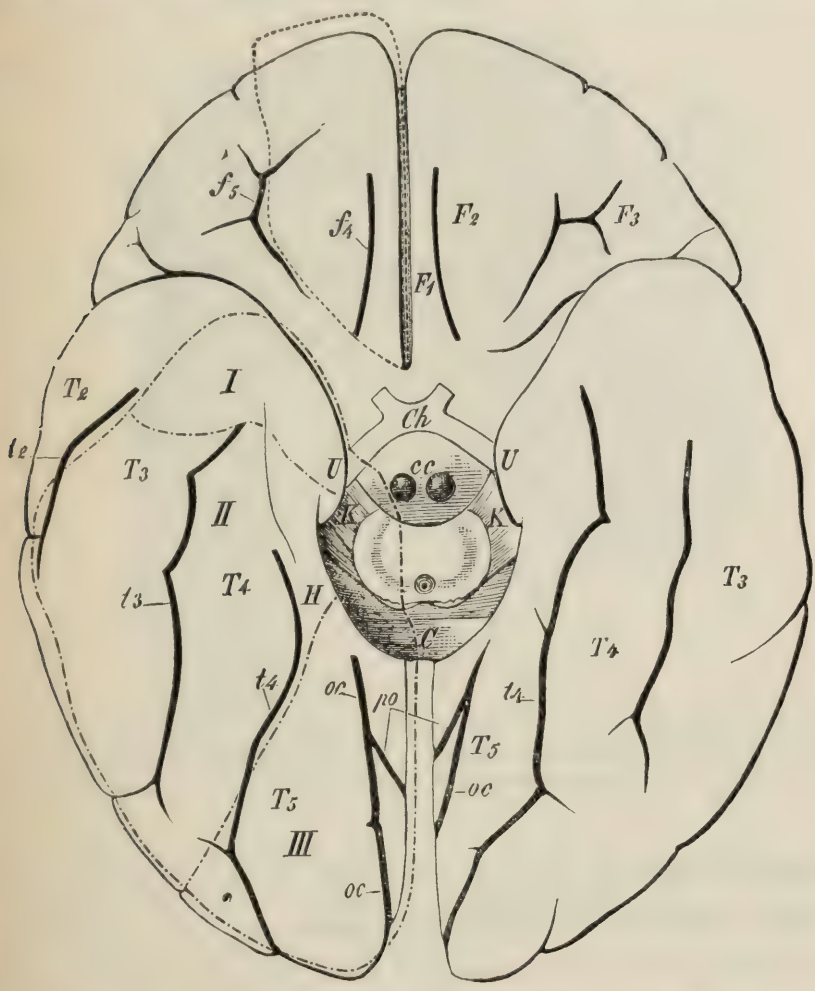

Fig. 115 (d'après M. Duret). — *Territoires vasculaires de la face inférieure du cerveau* : — F1, gyrus rectus; — F2, circonvolution orbitaire moyenne : — F3, circonvolution orbitaire externe ; — F4, sillon olfactif ; — F5, sillon orbitaire ; — T2, deuxième circonvolution temporale ; — T3, troisième circonvolution temporale ; — T4, lobule lingual ; — *t3*, sillon temporal inférieur ; — *t2*, sillon temporal moyen ; — *po*, scissure pariéto-occipitale ; — *oc*, scissure calcarine ; — II, gyrus de l'hippocampe ; — N, gyrus uncinatus ; — Ch, chiasma ; — *cc*, tubercules mamillaires ; — *kk*, pédoncules cérébraux ; — G, genou du corps calleux.

Artères — La ligne pointillée (. . . . .) circonscrit la distribution de la cérébrale antérieure (artères frontales internes et inférieures) ; — La ligne de traits et de points (. — . — . —)circonscrit la distribution de la cérébrale postérieure ; — I, artère temporale antérieure ; — II, artère temporale postérieure ; — III, artère occipitale.

rité que ce sont des *artères terminales*, c'est-à-dire que chacun des rameaux de ces artères constitue un système isolé, sans communication, importante au moins, avec les artères des territoires voisins. M. Duret admet que l'isolement

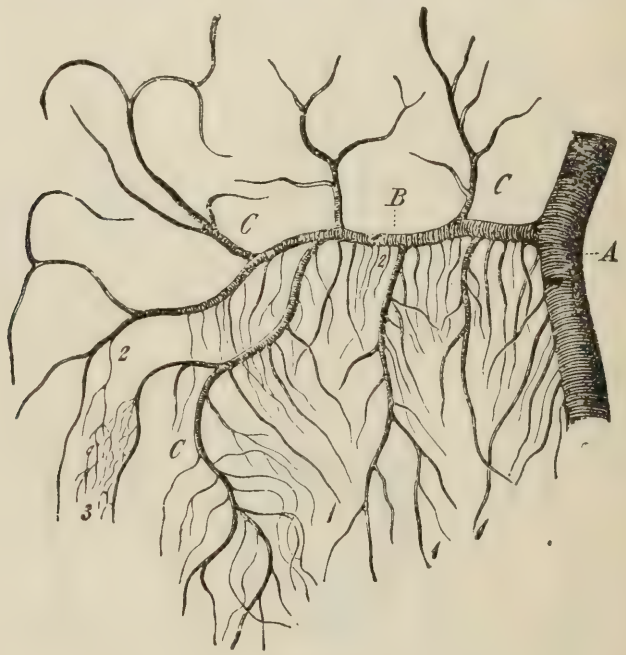

Fig. 116 (d'après M. Duret). — A, artère principale: — B, arborisation primaire; — CC, arborisations secondaires; — 1, 1, 1, artères médullaires; — 2,2, artères corticales; — 3, ramifications des artères corticales dans la pulpe cérébrale.

est complet, mais M. Cadiat a montré qu'il existe cependant un certain nombre de communications; ces anastomoses ne sont, en effet, pas rares; elles ne sont pas suffisantes toutefois pour permettre le rétablissement de la circulation, lorsqu'un des rameaux se trouve oblitéré, soit par thrombose, soit par embolie. Aussi ces lésions artérielles déterminent-elles dans l'écorce cérébrale des foyers de nécrobiose qui laissent, comme cicatrices, des plaques jaunes qui sont le plus propres à l'établissement des localisations fonctionnelles dans la substance corticale.

Les artères de l'écorce sont non seulement indépendantes

entre elles, mais elles sont encore sans communication avec les artères centrales que nous aurons à décrire bientôt. Il résulte de cette disposition que leur oblitération détermine des lésions de la substance cérébrale qui n'atteignent pas dans la

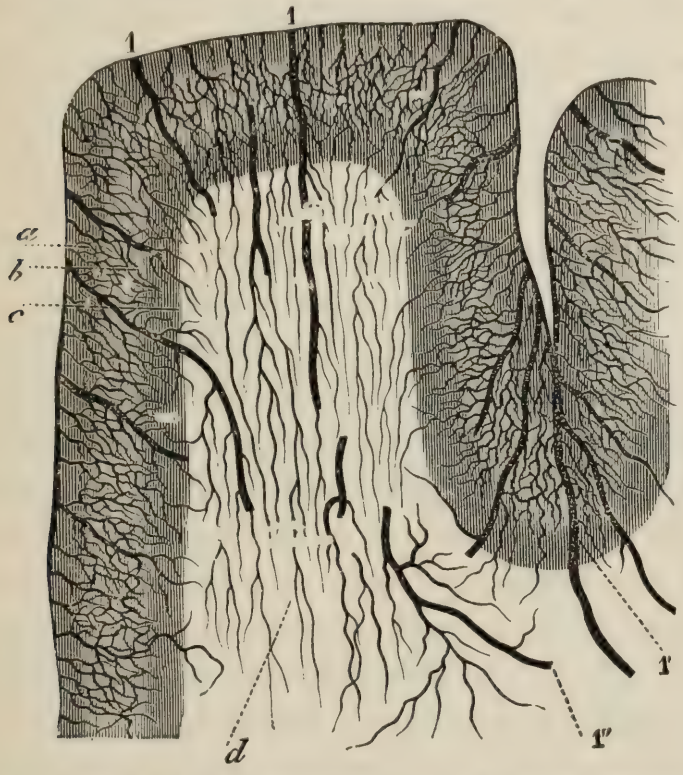

Fig. 117. — *Artères des circonvolutions*; — 1, 1, artères médullaires; — 1 groupe d'artères médullaires du sillon situé entre deux circonvolutions voisines; — 1'' artères des fibres commissurales de Gratiolet; — 2. 2, 2, artères corticales ou de la substance grise; — *a*, réseau capillaire à mailles assez larges, situé sous la pie-mère; — *b*, réseau à mailles polygonales, plus serrées, situé dans la région de la couche grise; — *c*, réseau de transition à mailles plus larges; — *d*, réseau capillaire de la substance blanche.

profondeur les noyaux centraux, mais seulement une partie de l'épaisseur de la substance blanche (*Fig.* 117).

Les rameaux artériels que nous venons de décrire rampent tous à la surface du cerveau dans la pie-mère, où leurs ramifications forment un riche réseau bien figuré dans la belle planche de Vicq-d'Azyr. Ce réseau forme une couche vas-

culaire continue, revêtant la surface des circonvolutions, et qui par sa face profonde envoie dans l'épaisseur de l'écorce une pluie de vaisseaux parallèles entre eux et à peu près perpendiculaires au réseau superficiel (*Fig.* 116).

Les artérioles qui pénètrent ainsi verticalement dans la substance cérébrale doivent être divisées en deux groupes, les unes longues ou artères médullaires, les autres courtes ou artères corticales proprement dites (*Fig.* 117). Les *artères longues* ou *médullaires* traversent la substance grise, et pénètrent directement dans la substance blanche, à laquelle ils se distribuent, jusqu'au voisinage des noyaux gris centraux, sans s'anastomoser avec les vaisseaux propres de ces noyaux. A la limite de ces deux systèmes circulatoires, existe une zone neutre, en quelque sorte, moins richement vascularisée, moins bien nourrie, par conséquent où se produisent de préférence chez les vieillards les petits foyers de ramollissement désignés sous le nom de *foyers lacunaires*, et constitués, en effet, par de petites lacunes remplies de liquide trouble.

Tandis que les artères longues ne fournissent que de rares rameaux à la substance corticale, les *artères courtes* s'y épuisent à peu près complètement en formant, dans les couches cellulaires de cette substance, un réseau extrêmement riche. Les artères courtes ne fournissent que très peu de rameaux dans la première et dans la quatrième couche de la substance grise, où se trouvent peu d'éléments cellulaires; dans les autres couches, au contraire, elles forment des mailles serrées qui circonscrivent les cellules.

La *circulation des parties centrales* du cerveau est alimentée par des artères qui naissent de la base, au voisinage de l'hexagone de Willis : on peut les diviser en deux groupes principaux : un *antérieur*, double et symétrique et consti-

tué par les artérioles qui pénètrent par l'espace perforé antérieur; et un *postérieur* médian, qui pénètre par l'espace perforé postérieur ou espace inter-pédonculaire (*Fig.* 110).

Le groupe antérieur est fourni à la fois par la cérébrale antérieure et la cérébrale moyenne.

Fig. 118 (d'après M. Duret). — *Coupe transversale des hémisphères cérébraux faite à un centimètre en arrière du chiasma des nerfs optiques. — Artères du corps strié*; — Ch, chiasma des nerfs optiques; — B, section de la bandelette optique; — L, noyau lenticulaire du corps strié; — I, capsule interne, ou pied de la couronne rayonnante de Reil; — C, noyau caudé ou intra-ventriculaire du corps strié; — E, capsule externe; — T, noyau tœniforme ou avant-mur; — R, circonvolution de l'insula; — VV, coupe des ventricules latéraux; — P,P, piliers du trigone; — O, substance grise du troisième ventricule qui se continue en arrière avec la couche optique.

Territoires vasculaires; — I, artère cérébrale antérieure; — II, artère sylvienne; — III, artère cérébrale postérieure; — 1, artère carotide interne; — 2, artère sylvienne; — 3, artère cérébrale antérieure; — 4,4, artères externes du corps strié ou lenticulo-striées; — 5,5, artères internes du corps strié (artères lenticulaires).

L'*artère cérébrale antérieure* fournit un bouquet de ramuscules qui pénètre de bas en haut dans la tête du noyau caudé. Ces *artères striées* antérieures ne sont d'ailleurs pas constantes.

Les vaisseaux fournis par la sylvienne sont beaucoup plus importants; pénétrant dans la partie inférieure du corps strié, ils se divisent en deux groupes : les artères striées externes,

et les artères striées internes. Les *artères striées internes* se rendent dans les segments interne et moyen du noyau lenticulaire, traversent la capsule interne, et vont se terminer dans le noyau caudé. Les *artères striées externes* se portent

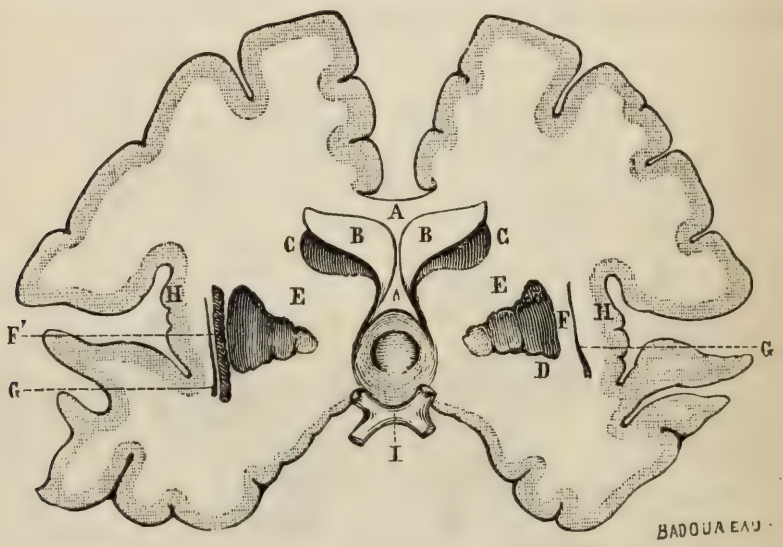

Fig. 119 (d'après M. Charcot). — *Foyer hémorrhagique extra-lenticulaire.* — A, corps calleux; — B, B, ventricule latéral ; — C, C, noyau caudé ; — D, D, noyau lenticulaire; — E, E, région antérieure ou lenticulo-striée de la capsule interne : — F', capsule externe ; — F, foyer hémorrhagique ayant détruit en partie la capsule externe ; — G, G, avant-mur ; — H, H, insula ; — I, chiasma des nerfs optiques.

vers la partie externe du noyau lenticulaire, pénètrent dans son segment externe, puis remontent en suivant la direction des tractus verticaux pour traverser la capsule interne. Elles forment alors deux groupes secondaires, l'un antérieur désigné sous le nom d'*artères lenticulo-striées* qui, après avoir traversé la capsule interne se rendent au noyau caudé (*Fig.* 118) et l'autre postérieur constitué par les *artères lenticulo-optiques* qui, en sortant de la capsule, pénètrent dans la couche optique en constituant les *artères optiques externes.* Une ou plusieurs branches des artères striées se portent tout à fait en dehors du noyau lenticulaire, dans l'espace virtuel que nous y avons décrit plus haut : c'est à cette artère que M. Charcot donne le nom d'*artère de l'hémorrhagie céré-*

brale. C'est, en effet, le plus souvent, comme l'avait déjà noté M. Gendrin, entre le noyau lenticulaire et la capsule externe que se font les épanchements sanguins (*Fig.* 119). Lorsque le foyer hémorrhagique ne s'étend pas assez en haut pour déchirer la capsule interne, l'hémiplégie qu'il détermine peut

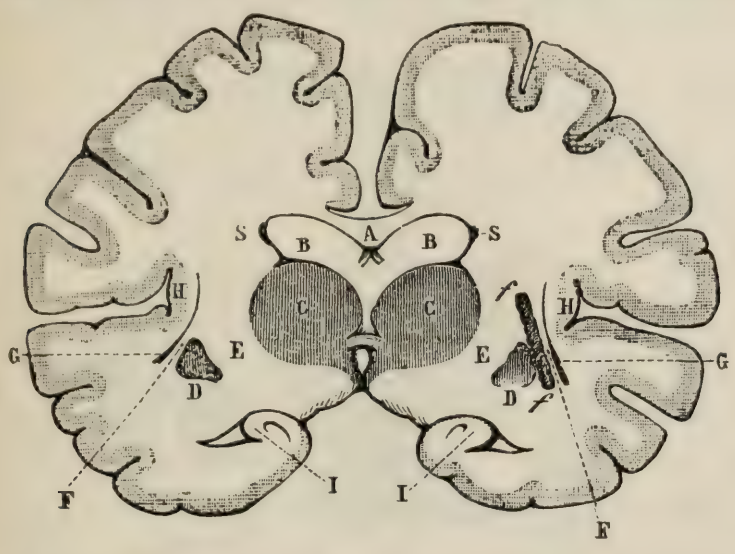

Fig. 120 (d'après M. Charcot). — *Foyer d'hémorrhagie extra-lenticulaire, au niveau de la partie postérieure de la couche optique*. — A corps calleux et piliers postérieurs de la voûte; — B, B, cavité des ventricules latéraux; — C, C, couches optiques; — D, D, noyaux lenticulaires; — E, E, région postérieure ou lenticulo-optique de la capsule interne; — F, capsule externe; — G, G, avant-mur; — H, H, insula; — L, L, corne d'Ammon et corne sphénoïdale du ventricule latéral; — *ff*, foyer hémorrhagique extra-lenticulaire intéressant par en haut la capsule interne; — S, S, extrémité postérieure du noyau caudé.

guérir, parce que, à mesure que le sang se résorbe, la compression des fibres capsulaires diminue et leur conductibilité se rétablit. Lorsqu'au contraire le foyer hémorrhagique a déchiré la capsule dans une certaine étendue (*Fig.* 120), les fibres détruites perdent définitivement leur conductibilité, et il en résulte une paralysie croisée permanente de la motilité, si la lésion correspond aux deux tiers antérieurs de la capsule, et une hémianesthésie croisée, aussi permanente, si le tiers postérieur est détruit. La déchirure des fibres capsulaires détermine, en effet, une dégénération secondaire du faisceau pyramidal, qui a pour conséquence d'entraîner la contracture

tardive des membres paralysés. Si on veut bien considérer le mode d'extension des foyers hémorrhagiques en général (*Fig.* 121), on comprendra la possibilité de ces diverses terminaisons.

Par l'espace perforé postérieur, l'artère cérébrale posté-

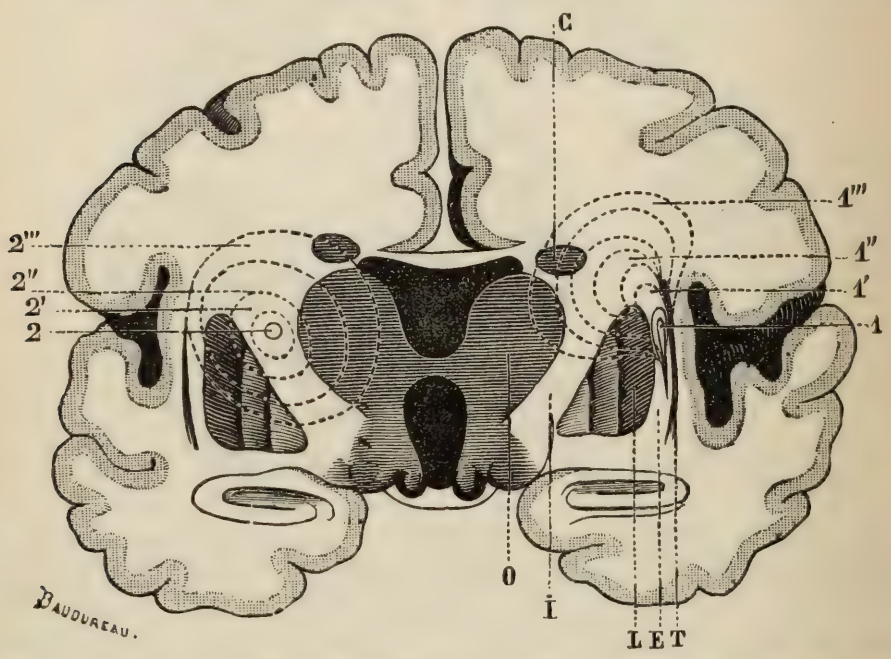

Fig. 121 (d'après M. Charcot), *destinée à montrer le siège, le mode de formation et d'extension des hémorrhagies répondant à la partie postérieure de la capsule interne (hémianesthésie).* — Rupture de l'artère lenticulo-optique ; — O, couche optique ; — I, capsule interne ; — L, noyau lenticulaire ; — E, capsule externe ; — T, avant-mur ; — C, noyau caudé ; — I, foyer primitif au lieu d'élection dans la partie postérieure de la capsule *externe* (hémianesthésie), — 1', 1'', 1''', extension progressive du foyer primitif (compression ou destruction de la capsule *interne* ; — 2, foyer primitif dans la capsule interne (hémianesthésie), 2', 2'', 2''', extension successive de ce foyer (destruction de la capsule externe ; refoulement ou destruction de la couche optique).

rieure envoie dans le cerveau un faisceau d'artérioles destinées principalement à la couche optique ; ce sont : les *artères optiques inférieures*, qui se distribuent à la face interne de la couche optique et aux parois du ventricule moyen. Ce sont surtout les hémorrhagies dues à la rupture de cette artère qui s'ouvrent dans les cavités ventriculaires en déterminant en général le phénomène connu sous le nom de *contracture*

précoce, comme le font du reste la plupart des épanchements qui viennent à toucher soit les méninges, soit la membrane épendymaire sur un point quelconque.

L'*artère optique postérieure et interne* pénètre la partie postérieure de la couche optique au niveau du bord interne du pédoncule cérébral, souvent envahi par les hémorrhagies, qui se produisent en conséquence des ruptures de ce vaisseau. L'étage supérieur du pédoncule reçoit du reste quelques rameaux de cette artère, ainsi que les tubercules quadrijumeaux.

L'*artère optique postérieure et externe* naît encore de la cérébrale postérieure dans la fente circumpédonculaire, et en dehors du pédoncule.

L'artère cérébrale postérieure donne en outre naissance, en arrière de la communicante postérieure, à *l'artère choroïdienne postérieure*, qui après avoir contourné le pédoncule cérébelleux, passe au-dessus des tubercules quadrijumeaux, auxquels elle fournit, et se jette dans les plexus choroïdes.

Comme nous l'avons déjà vu, l'artère vertébrale, branche de la sous-clavière, pénètre dans le trou occipital après avoir parcouru le canal creusé dans les apophyses transverses des vertèbres cervicales. C'est au niveau du sillon qui sépare le bulbe rachidien de la protubérance annulaire que les deux artères vertébrales se réunissent à l'angle aigu pour former le tronc basilaire.

Avant son entrée dans le crâne, la vertébrale fournit l'artère méningée postérieure, qui se rend dans la partie postérieure de la dure-mère. Dans le crâne, avant sa réunion avec sa congénère, elle fournit les artères spinales postérieure et antérieure, et l'artère cérébelleuse postérieure et inférieure.

L'*artère spinale postérieure* naît de la vertébrale sur les

côtés du bulbe, donne un rameau ascendant, qui se dirige d'abord vers le quatrième ventricule ; puis en dedans et en bas, sur les côtés de la face postérieure de la moelle, elle se divise en deux branches qui se placent l'une en avant, l'autre en arrière des racines postérieures des nerfs rachidiens. Ces branches s'anastomosent avec les autres artères spinales venues de la portion cervicale de la vertébrale ; elles constituent ainsi un réseau qui se continue avec ceux qui sont formés par les artères spinales des intercostales et des lombaires.

L'*artère spinale antérieure*, plus volumineuse, naît près de l'origine du tronc basilaire. Elle se porte en dedans et en bas sur la face antérieure du bulbe rachidien, et se réunit à sa congénère pour former un tronc commun, le *rameau médian antérieur*, qui se place en avant du sillon médian antérieur. Cette petite branche, renforcée par ses anastomoses avec les rameaux cervicaux, dorsaux et lombaires, se continue jusqu'à la partie inférieure de la moelle.

Les artères spinales antérieures fournissent les artères du *bulbe inférieur*, ou *bulbe* proprement dit, représenté par la région des origines de l'hypoglosse ; des artères spinales antérieures donnent à cette partie des rameaux antéro-postérieurs ou médians qui pénètrent de chaque côté du sillon médian pour se rendre aux colonnes grises, situées le long de la moitié inférieure du plancher du quatrième ventricule. Le *bulbe supérieur*, ou région protubérantielle, constituée par la région des noyaux du facial, du moteur oculaire externe et du trijumeau, reçoit au contraire ses vaisseaux du tronc basilaire. Il résulte de cette disposition, bien étudiée par M. Duret, qu'il existe une véritable indépendance pathologique entre ces deux régions : les lésions du tronc basilaire interrompent la circulation dans la région protubérantielle et des deux côtés ; tandis que les lésions de la vertébrale retentissent sur la région bulbaire et

d'un seul côté, à moins, pourtant qu'il n'existe qu'une seule spinale antérieure provenant de la vertébrale gauche : d'après M. Duret, cette anomalie serait assez fréquente.

Le cervelet, comme nous l'avons déjà vu en étudiant les artères vertébrales à leur entrée dans le crâne, reçoit ses artères de la vertébrale et du tronc basilaire. L'artère vertébrale lui fournit les *artères cérébelleuses inférieure et postérieure*, qui, à partir de son origine, se portent en dehors et en arrière, entre les fibres d'origine du grand hypoglosse, au-devant des racines du pneumogastrique et du glosso-pharyngien. Cette artère, après avoir croisé le faisceau latéral, se porte à la partie postérieure du bulbe, où elle se divise en deux branches : l'une *externe*, dont les rameaux se distribuent à la partie postérieure de la face inférieure du cervelet et s'anastomosent au niveau de la grande circonférence avec la cérébelleuse supérieure; l'autre, interne, fournit au *vermis* inférieur.

Le tronc basilaire fournit, avant sa bifurcation terminale que nous avons décrite dans la constitution de l'hexagone de Willis, deux artères cérébelleuses : la cérébelleuse antérieure et inférieure, et la cérébelleuse supérieure. La *cérébelleuse antérieure et inférieure* naît de la partie moyenne du tronc basilaire; elle se dirige en dehors et en arrière, pour contourner le pédoncule cérébelleux, et se termine à la partie antérieure de la face inférieure du cervelet. L'*artère cérébelleuse supérieure*, plus considérable que la précédente, naît près de la bifurcation du tronc basilaire, contourne le pédoncule cérébral, et, arrivée à la face supérieure de l'isthme, se divise en deux branches : l'une, *externe*, parcourt la moitié antérieure de la circonférence du cervelet, à la face supérieure duquel

elle se distribue, en s'anastomosant avec la cérébelleuse inférieure ; l'autre, *interne*, se distribue principalement au *vermis* supérieur, et fournit quelques rameaux à la valvule de Vieussens. Il faut remarquer que les artères du cervelet restent à la surface de l'organe, sans pénétrer dans les sillons qui séparent les lobes, les lames et les lamelles.

Les grosses artères de l'encéphale ne présentent guère de particularités dans leur structure, qui offrent quelque intérêt au point de vue pratique. Elles sont sujettes aux mêmes altérations que les vaisseaux du système artériel en général. On y peut distinguer des artérites subaiguës ou chroniques et des lésions dégénératives (dégénérescence graisseuse ou granulo-graisseuse et pigmentaire, rarement la dégénérescence amyloïde). L'artérite subaiguë ou chronique s'y rencontre dans le rhumatisme cérébral, l'encéphalopathie saturnine, les intoxications par l'alcool, l'arsenic, le phosphore, le mercure. Dans la syphilis, on a plus souvent affaire à l'artérite scléreuse.

Les artères de la base sont fréquemment le siège de lésions athéromateuses et d'endartérites qui jouent un grand rôle dans la production des thromboses.

Nous n'avons pas à décrire ici le mode de production de la thrombose et de l'embolie ; mais nous rappellerons les principaux caractères des lésions encéphaliques déterminées par ces lésions de canalisation. Dès qu'une artère cérébrale est oblitérée, il se forme dans son domaine, c'est-à-dire, s'il s'agit d'une artère corticale, dans une région en forme de cône, à base périphérique, une *anémie partielle* qui aboutit au ramollissement. L'oblitération de l'artère est souvent suivie de celle des rameaux veineux correspondants ; il en résulte une congestion passive de la région privée de circulation artérielle. La conséquence de cette congestion est la coloration foncée que

prend la zone ramollie, quelques heures après la production de l'occlusion; cet état de la nécrose cérébrale est désigné sous le nom de *ramollissement rouge*. Chez les cachectiques, et en particulier chez les cancéreux, cette période du ramollissement rouge peut manquer; l'infiltration blanche du début persiste jusqu'à la période du ramollissement blanc.

Quoi qu'il en soit, le ramollissement rouge est caractérisé par une diminution de consistance, avec une coloration rouge ou rosée du tissu sur la coupe duquel tranchent des hémorrhagies punctiformes. La diminution de consistance de la substance grise est moindre que celle de la substance blanche, mais la rougeur est plus prononcée dans la première, qui est plus riche en vaisseaux.

Au bout de huit à quinze jours, la diminution de consistance s'accentue, le contenu du foyer prend l'aspect d'une bouillie jaunâtre, c'est le *ramollissement jaune*, dans lequel on trouve des fibres et des cellules dissociées, granuleuses, des cristaux d'hématine.

Peu après, la nature colorante du sang disparaît, et au bout de quelques mois il n'existe plus qu'une pulpe lactée dans laquelle on distingue des flocons blanchâtres, fibrineux et quelquefois assez liquides pour qu'on ait pu la comparer au colostrum, c'est le *ramollissement blanc*, dans lequel les capillaires, les éléments du sang, les cellules nerveuses ont complètement disparu. Dans les ramollissements qui portent sur l'écorce, en raison de la plus riche vascularisation de la substance grise, les éléments colorés n'ont pas complètement disparu, il reste à la place de la substance grise une couche mince superficielle jaunâtre que l'on désigne sous le nom de *plaque jaune*, et qui sert de base à une pyramide qui s'étend dans la substance blanche, et offre l'infiltration celluleuse, l'état réticulé ou lacunaire, qui résulte de la résorption des éléments liquides dégénérés. Sur la plaque jaune on voit ramper l'artère oblité-

rée et ses rameaux, qui se présentent sous la forme de cordons blancs, durs, si la lésion est ancienne, de canaux vides, si la lésion est récente; et dans ce dernier cas, on peut encore souvent reconnaître la nature de l'oblitération.

Les altérations des gros vaisseaux encéphaliques peuvent encore avoir pour conséquence des ruptures, qui se produisent en particulier dans les états dyscrasiques, et ont pour conséquence des hémorrhagies méningées. Il faut noter encore que ces artères sont fréquemment le siège d'anévrysmes, qui, suivant leur localisation et leur volume, peuvent déterminer des accidents de compression variables et qui sont susceptibles de se rompre en produisant des hémorrhagies méningées.

L'athérome peut se prolonger dans les vaisseaux de la pulpe, mais en général les hémorrhagies intra-cérébrales sont produites par un mécanisme différent, qu'on comprend bien lorsqu'on a présente à l'esprit la structure des vaisseaux intra-encéphaliques.

Le réseau des capillaires vrais est précédé par un système vasculaire qui est constitué par des vaisseaux que Ch. Robin considérait comme des capillaires, mais que His, Cornil et Ranvier, Obersteiner, etc., en distinguent. Ces vaisseaux sont constitués par une couche endothéliale, à cellules fusiformes, allongées dans le sens de la circulation, pourvues de noyaux et de granulations pigmentaires. Ces granulations méritent une mention spéciale ; car dans certains états généraux, et en particulier dans l'infection palustre, elles sont capables de prendre une importance telle qu'une oblitération du calibre du vaisseau pourrait en résulter. Au-dessous de cette couche, il en existe une autre de cellules polygonales aussi, mais moins régulières, et quelquefois disposées sur deux rangs : en dehors de ces couches cellulaires, il existe quelques travées fibreuses irrégu-

lières, et une certaine quantité de tissu amorphe, qui constitue la couche fenêtre. La couche moyenne est constituée par des fibres musculaires, lisses, à direction transversale. En dehors, il existe des travées de tissu élastique qui pénètrent entre les éléments musculaires. La couche externe est la couche lymphatique.

Cette couche lymphatique constitue un manchon dans lequel flotte l'artère, dont il est séparé par l'espace lymphatique de Ch. Robin, espace endolymphatique, qu'il faut distinguer de l'espace lymphatique de His, espace périlymphatique, situé en dehors de la paroi lymphatique, etc., qui paraît communiquer avec l'espace sous-arachnoïdien.

De même que les artères de calibre sont susceptibles de présenter dès le plus jeune âge des infiltrations graisseuses, des plaques gélatiniformes, etc. ; de même, les petits vaisseaux intra-encéphaliques sont sujets à des lésions que l'on peut observer même dans les premières années : ce sont les *anévrysmes miliaires* qui, comme l'ont montré MM. Charcot et Bouchard, jouent un rôle prédominant dans la pathogénie de l'hémorrhagie cérébrale. Ces anévrysmes siègent le plus souvent dans les couches optiques, dans les corps striés, dans les circonvolutions cérébrales : on en rencontre encore dans la pie-mère : ils ne sont pas d'ailleurs spéciaux aux vaisseaux des organes encéphaliques. Ils se présentent sous la forme d'une petite masse arrondie qui tranche par sa coloration d'un brun noir ; ils sont souvent multiples et affectent dans un certain nombre de cas une disposition symétrique. On peut, à l'aide d'une pointe mousse, les énucléer pour les examiner ensuite isolément et en détail. D'après MM. Charcot et Bouchard, ces anévrysmes seraient précédés d'une artério-sclérose débutant par de la périartérite, puis par suite de leur altération les tuniques du vaisseau se laissent dilater. Pour Zenker, au contraire, ce serait la membrane interne du vaisseau qui serait

lésée la première; MM. Cornil et Ranvier pensent que la périartérite et l'endartérite sont le plus souvent combinées. Quoi qu'il en soit, lorsque ces anévrysmes se rompent, le sang s'épanche d'abord dans la gaîne lymphatique, puis fait irruption dans le tissu cérébral qu'il déchire plus ou moins largement.

MM. Bizzorero et Golgi ont décrit sous le nom de *porose cérébrale* un état pathologique caractérisé par la présence de cavités multiples variant du volume d'un grain de mil ou d'un pois, ou même plus considérables et remplies d'un liquide séreux ; ces cavités seraient dues à la dilatation des espaces lymphatiques périvasculaires. La porose cérébrale diffère de la *porencéphalie* (Heschl, Kundrat), qui est caractérisée par de larges pertes de substance dues à d'anciens foyers d'encéphalite congénitale ou non, ou à d'anciennes lésions destructives.

Les capillaires cérébraux eux-mêmes ne sont pas à l'abri de lésions pathologiques ; on les voit assez fréquemment atteints de dégénérescence graisseuse, et cette lésion devient cause de rupture des capillaires dans leurs gaînes lymphatiques. Ces hémorrhagies, qui forment des véritables anévrysmes de la gaîne périvasculaire, sont tantôt fusiformes, tantôt cylindriques ou globuleux : on les a désignés sous le nom d'*anévrysmes disséquants*. Lorsque la gaîne lymphatique se rompt elle-même, il en résulte une petite hémorrhagie interstitielle ou *hémorrhagie capillaire*. Ces petits foyers hémorrhagiques sont quelquefois en nombre très considérable, réunis par groupes, dont les centraux, plus rapprochés les uns des autres, peuvent arriver à se confondre et constituer un grand foyer hémorrhagique entouré de foyers plus petits.

Que le foyer hémorrhagique succède à la rupture d'une artère de calibre ou à la réunion de foyers capillaires, il peut

s'étendre progressivement en déchirant le tissu cérébral, et arriver jusqu'à la cavité ventriculaire ou jusqu'à la cavité arachnoïdienne (*Fig.* 115). L'irritation produite par le sang au contact de la pie-mère interne ou externe provoque souvent le phénomène connu sous le nom de contracture précoce.

Lorsque le foyer a ainsi pénétré dans les cavités endo ou péricérébrales, il est rare qu'il s'enkyste et se résorbe, car souvent la mort est la conséquence rapide de la lésion. Lorsque le foyer est limité, il occupe plus souvent les masses grises centrales, plus rarement l'épaisseur des circonvolutions cérébrales. On peut en voir aussi dans le mésocéphale.

Quand l'épanchement est abondant, il en résulte une tuméfaction considérable de l'hémisphère correspondant, de telle sorte que, dès l'ouverture du crâne, on voit que les circonvolutions sont affaissées et aplaties les unes contre les autres.

Le sang épanché subit une série de transformations. Au début, on trouve un caillot noirâtre, souvent mélangé de débris de substance cérébrale. Il est limité par une paroi inégale tomenteuse. Peu à peu, la sérosité du caillot se résorbe, les parties ramollies de la paroi se mélangent au caillot; la masse s'enkyste par la formation d'une coque de tissu conjonctif qui se développe aux dépens des éléments de la névroglie. Peu à peu, une membrane fibreuse se constitue; l'hémoglobine du caillot forme des cristaux d'hématoïdine et forme une sorte de pigment jaune rouge. La fibrine du caillot subit la fonte granuleuse, il en est de même des éléments nerveux détachés de la paroi du foyer. Le processus inflammatoire, qui a eu pour résultat la membrane d'enkystement, se continue jusqu'à ce que le foyer soit complètement rétracté, et ne laisse plus qu'une cicatrice quelquefois blanchâtre, mais souvent d'une coloration jaune rouge, qui fait donner à ces foyers guéris le nom de *foyers ocreux*. La zone péricicatricielle est souvent opaque,

grâce à la présence des corps granuleux dans les gaînes lymphatiques.

On a attribué à des troubles vaso-moteurs chroniques les dilatations moniliformes des vaisseaux que l'on observe dans la paralysie générale des aliénés ; mais en réalité il s'agit d'une dégénérescence spéciale de la paroi des vaisseaux, décrite par M. Magnan sous le nom de dégénérescence *colloïde*, et qui paraît consister d'après MM. Cornil et Ranvier dans une endartérite et une périartérite chroniques. En somme, la lésion de la *méningo-encéphalite* diffuse paraît débuter par un épaississement de la pie-mère dû à une méformation de tissu conjonctif qui se continue le long de la paroi des vaisseaux jusqu'au tissu conjonctif propre du cerveau et aboutit à une encéphalite interstitielle diffuse avec atrophie et pigmentation des cellules de la couche corticale. En raison de l'épaississement des parois vasculaires de la multiplication des éléments de la névroglie et du ramollissement des éléments nerveux, lorsqu'on enlève la méninge sur un cerveau atteint de méningo-encéphalite diffuse, on enlève en même temps une partie de la substance grise corticale, et quelquefois toute la substance grise des circonvolutions se détache en masse, et il ne reste plus qu'un squelette de substance blanche.

Ces lésions méningiennes et vasculaires se rencontrent encore dans la méningo-encéphalite sur la méninge interne, sur l'épendyme ventriculaire, où l'on voit souvent à l'œil nu de petites granulations transparentes constituées par ses éléments embryonnaires.

Les artères de l'encéphale reçoivent leurs vaso-moteurs du plexus carotidien et des plexus vertébraux, qui tirent leur origine d'une région plus inférieure du grand sympathique

qui joue un rôle important non seulement dans la physiologie, mais encore dans la pathologie de l'encéphale.

M. Brown-Séquard a considéré l'épilepsie comme le résultat de troubles vaso-moteurs de la région bulbaire.

Mais c'est surtout dans la théorie de la migraine que les vaso-moteurs des vaisseaux encéphaliques jouent un grand rôle, principalement depuis les travaux de Dubois-Reymond qui attribuait la migraine à une constriction des vaisseaux encéphaliques par irritation du grand sympathique siégeant au niveau du centre cilio-spinal (Dubois-Reymond) ou du ganglion cervical inférieur (Brunner). Mollendorf, remarquant qu'au lieu de la pâleur observée pendant l'accès par Dubois-Raymond, il pouvait exister de la rougeur, pensa qu'il s'agissait plutôt d'une vaso-dilatation. M. Jaccoud admet qu'il y a une période de vaso-constriction, et une période de vaso-dilatation. Pour M. Eulenburg il existerait deux formes, une forme angio-paralytique et une forme angio-tonique.

Il y a une forme particulière de migraine, qui présente quelques caractères intéressants au point de vue de la physiologie des vaso-moteurs de l'encéphale :

La *migraine ophthalmique* caractérisée par des troubles oculaires variés, consistant soit en sensations subjectives d'un spectre lumineux coloré ou non, soit en l'oblitération d'une partie du champ visuel, etc., précédant l'apparition de la douleur de tête qui apparaît généralement sur un point limité de la tempe, d'où elle s'irradie à la moitié du crâne, du côté où se sont manifestés les troubles oculaires. La douleur de tête se termine par des nausées, ordinairement suivies des vomissements. Outre les troubles vaso-moteurs du côté de la face, la douleur de tête s'accompagne quelquefois de phénomènes divers du côté des membres, ou même d'altération des fonctions cérébrales, notamment de troubles localisés de la sensibilité et de la motilité des membres, de troubles de la parole. Si cette

forme de migraine peut persister toute la vie sans entraîner d'accidents, il n'en est pas toujours ainsi ; il peut arriver qu'un des symptômes normaux ou associés s'installe d'une manière plus ou moins durable, ou même devienne définitif et entraîne la mort.

Les troubles associés de la migraine ophthalmique diminuent un peu l'obscurité de la physiologie pathologique, non seulement de cette forme, mais même de la migraine en général. Ils montrent que les troubles oculaires ne peuvent pas être imputés à un phénomène morbide local, à un spasme des artères de la rétine (Brewster, Quaglino, etc.). Ce ne peut pas être une sorte de névralgie du nerf optique, une lésion des tractus (Dianoux, Mauthner), une irisalgie (Piorry). Ce ne peut être qu'un phénomène d'origine cérébrale, vraisemblablement une anémie, comme semblent l'indiquer le rétrécissement des vaisseaux de la rétine qui a été constaté plusieurs fois, et le fait signalé notamment par M. Dianoux que les troubles peuvent cesser par la position déclive de la tête. On peut donc admettre l'hypothèse d'une excitation du sympathique (Du Bois-Reymond), amenant des contractions spasmodiques des vaisseaux cérébraux et une anémie momentanée et limitée de la substance cérébrale, qui peut être suivie dans certains cas d'une période de congestion (Latham). M. Ball (1), étudiant certains faits d'aphasie transitoire qui nous paraissent avoir quelque analogie avec la migraine associée, reprend cette hypothèse, et admet un phénomène analogue à celui que Maurice Raynaud a décrit sous le nom d'asphyxie locale, causée par un trouble local de la circulation et qui détermine une anémie des extrémités qui peut aller jusqu'à la gangrène (2). Cette expli-

1. B. Ball, *Considérations sur l'ischémie cérébrale fonctionnelle* (*L'encéphale*, 1880, p. 24).
2. Maurice Raynaud, *Nouvelles recherches sur la nature et le traitement de l'asphyxie locale des extrémités* (*Arch. génér. de Médecine*, 1874, t. I, pp. 5 et 189).

cation est d'autant plus plausible qu'elle permettrait de comprendre en même temps la pathogénie des troubles transitoires et des troubles qui deviennent permanents ; les premiers seraient sous la dépendance d'une anémie localisée, les seconds auraient leur cause dans une nécrobiose limitée de la même région. Elle tire encore plus de vraisemblance de ce fait que l'asphyxie locale des extrémités peut coïncider avec un rétrécissement des vaisseaux du fond de l'œil accompagné de troubles visuels d'intensité variable (1).

M. Ball, remarquant que dans certaines formes de mélancolie, et en particulier dans la mélancolie avec stupeur, il existe une coloration violacée des extrémités et des troubles vaso-moteurs très marqués, a pensé que l'on pouvait attribuer l'état mental à des troubles du même ordre dans la circulation du cerveau.

D'autre part M. Luys a basé sur les troubles vaso-moteurs de la couche optique une théorie physiologique des hallucinations dont la valeur est considérablement atténuée s'il est prouvé que les couches optiques ne jouent aucun rôle dans les sensations. Mais que l'on localise les hallucinations dans la couche optique ou dans l'écorce cérébrale (2), il est permis de faire intervenir un trouble dynamique des centres sensoriels, sous la dépendance des vaso-moteurs.

On peut expliquer les tics, le idées spasmodiques, les impulsions irrésistibles, etc. par des troubles vasculaires du même genre ; mais toutes ces interprétations n'ont pas la valeur des faits directement observés, et il n'y a pas lieu d'y insister ici.

1. Ch. Féré, *Contribution à l'étude de la migraine ophthalmique* (*Rev. de Médecine*, 1881, p. 625 ; — *Note sur un cas de migraine ophthalmique à accès répétés et suivis de mort* (Ibid, 1883, p. 194).
2. A. Ritti, *Théorie physiologique de l'hallucination* 1874. — A. Binet et Ch. Féré, *Théorie physiologique des hallucinations*. (*Revue scientifique*, janvier 1885.

Nous avons vu déjà la disposition générale des veines de l'encéphale qui appartiennent à la dure-mère. Ces veines cérébrales communiquent entre elles à la surface des circonvolutions, soit au niveau des crêtes soit au niveau des sillons, et, comme nous l'avons vu, les sinus communiquent largement entre eux. Existe-t-il des communications directes entre les artères et les veines ? MM. Ecker, Heubner, Cadiat, l'affirment ; Sappey, Duret, Vulpian, le nient. Nous avons déjà vu les lacs de dérivation qui existent au voisinage des sinus, et auxquels M. Ch. Labbé fait pour un rôle important dans la formation des granulations de Pacchioni. Tandis que les veines qui se rendent dans les sinus se jettent, par l'intermédiaire de ces canaux, dans la veine jugulaire interne, au niveau du trou déchiré postérieur, les deux veines méningées moyennes, situées l'une en avant, l'autre en arrière de l'artère se rendent dans la veine maxillaire interne, qui en se réunissant à la veine temporale forme le tronc temporo-maxillaire, branche d'origine la plus importante de la jugulaire externe. Les veines méningées moyennes qui font ainsi communiquer le sinus longitudinal supérieur avec le plexus ptérygoïdien, communiquent quelquefois par des anastomoses avec le sinus caverneux, dans lequel on peut même les voir se jeter.

On a observé des dilatations variqueuses des veines de la pie-mère, capables de produire des paralysies (Vulpian) (1).

Grâce aux larges communications avec les artères et les veines de la circulation générale, cette dernière ne peut pas subir le moindre trouble sans qu'on le voie immédiatement retentir sur la circulation de l'encéphale. Dans bon nombre de cas même, en raison de sa position, le cerveau est le premier à souffrir des troubles de la circulation. Lorsque la masse du sang est diminuée comme à la suite des hémorrhagies,

1. Raymond, *Anatomie pathologique du système nerveux*, 1886, p. 126.

les phénomènes d'anémie cérébrale se manifestent rapidement ; on voit survenir des syncopes, dont l'origine est nettement établie par la rapidité avec laquelle elles cessent lorsqu'on rend au cerveau la quantité de sang qui lui est indispensable en plaçant la tête du sujet dans une position déclive. Lorsqu'au contraire un obstacle mécanique vient à gêner la circulation générale, la tension artérielle s'exagère dans le cerveau ; c'est alors qu'on voit se produire les aspects caractéristiques de la congestion cérébrale, à savoir *l'état piqueté*, *l'état sablé* de la substance blanche, que l'on peut bien observer sur les coupes du centre ovale, et la *coloration hortensia* de la substance grise, coloration due à l'engorgement des petits vaisseaux, si nombreux dans la substance grise corticale. Cette couleur hortensia est à peu près la seule lésion spéciale que l'on trouve chez les sujets qui ont succombé à l'état de mal épileptique : cette congestion est-elle primitive, ou consécutive à la gêne de la respiration?

Lorsque les fonctions du cœur sont troublées par une lésion organique ou en raison de troubles fonctionnels, la circulation cérébrale s'en ressent bien vite : c'est ainsi que dans l'insuffisance aortique, le reflux de la colonne sanguine, insuffisamment soutenue par les valvules sigmoïdes, détermine une dépression dans la tension artérielle de l'encéphale, dépression quelquefois suffisante pour déterminer une syncope qui peut se terminer par la mort.

Lorsqu'au contraire c'est la circulation en retour qui se trouve gênée en conséquence de lésions mitrales, on voit survenir des congestions passives du cerveau et l'œdème. Cet œdème est caractérisé par une imbibition par la sérosité de la substance cérébrale ramollie, et par une accumulation de liquide dans les cavités arachnoïdienne et ventriculaires. Lorsque l'œdème est dû à la compression des veines de Galien, comme cela se voit principalement dans la méningite tuberculeuse, il n'est pas

rare de voir la voûte à trois piliers complètement ramollie et diffluente.

Quand des productions néoplasiques, ou inflammatoires viennent à faire saillie dans les cavités des gros vaisseaux ou du cœur, le torrent circulatoire les détache facilement, et il est commun qu'un fragment devienne la cause d'une embolie cérébrale; c'est ce qu'on voit dans l'endocardite, c'est ce qu'on voit lorsqu'une tumeur cancéreuse a détruit les parois d'une veine et bourgeonné dans sa cavité.

CHAPITRE VII

MOELLE ÉPINIÈRE ET BULBE RACHIDIEN

§ 1. — *Aspect extérieur de la moelle.*

La *moelle épinière* est cette partie des centres nerveux qui s'étend sous forme d'un cordon cylindroïde en faisant suite au bulbe. Elle est contenue dans le canal rachidien, depuis la première vertèbre cervicale, jusqu'à la deuxième lombaire. Elle se termine en cône, en se continuant avec le *filum terminale*, qui va s'insérer à la base du coccyx. La moelle ne remplit guère que la moitié du calibre du canal rachidien, dans lequel elle est suspendue, plongeant dans le liquide sous-arachnoïdien.

Si, chez l'adulte, la moelle épinière se termine à la partie supérieure de la région lombaire, il n'en est pas de même chez l'enfant, et à plus forte raison chez le fœtus, où elle occupe à peu près toute la longueur du canal. Cette différence de rapports de la terminaison de la moelle épinière est due au développement en longueur beaucoup plus considérable de la colonne vertébrale. Cette disproportion dans le développement du canal et de la moelle rend compte de la disposition des racines inférieures des nerfs rachidiens, qui semblent avoir été attirés en haut, et qui, au lieu de se diriger presque horizontalement vers le trou de conjugaison le plus proche, cheminent dans une assez grande étendue dans l'intérieur du canal, en constituant la *queue de cheval.*

La moelle est fixée dans le canal rachidien, en avant et en

arrière, par les prolongements irréguliers de la pie-mère que nous avons décrits plus haut, latéralement par les ligaments dentelés; en bas, elle est retenue par le *ligament coccygien*, qui entoure le filum terminale; en haut elle se continue avec la moelle allongée. Sur les côtés elle est encore maintenue par les racines des nerfs, sur lesquelles nous aurons à revenir.

Depuis son origine jusqu'à sa terminaison, la moelle a environ 45 centimètres de long. Elle a en moyenne 1 centimètre de diamètre; mais son volume et sa forme varient un peu suivant les régions. Elle augmente de volume à la partie inférieure de la région cervicale : ce *renflement cervical* correspond à l'émergence des nerfs du membre supérieur; un autre renflement, *renflement lombaire*, correspondant à la huitième vertèbre dorsale, donne naissance aux nerfs qui se rendent au membre inférieur. La moelle n'a pas la même forme dans toute son étendue (*Fig.* 127) ; comme on peut s'en rendre compte en considérant les coupes transversales : au niveau du collet du bulbe, elle est cylindrique ; dans la région cervicale, elle est aplatie d'avant en arrière, elle redevient cylindrique dans la région dorsale.

Lorsque la moelle vient d'être extraite du canal rachidien, elle est molle, et prend la direction du plan sur lequel elle repose; mais si on la suspend par son extrémité supérieure dans un liquide durcissant, elle reprend peu à peu ses courbures normales et la direction qu'elle avait sur le vivant, lorsqu'elle était contenue dans la cavité rachidienne (Flesch).

Dans les déviations de la colonne vertébrale par malformation (cyphose, lordose, etc.), ou par altérations pathologiques rachitisme, mal de Pott, etc.), la moelle épinière s'adapte aux

courbures anormales du canal qui la contient, sans qu'il en résulte aucun trouble fonctionnel. Il n'en est plus de même

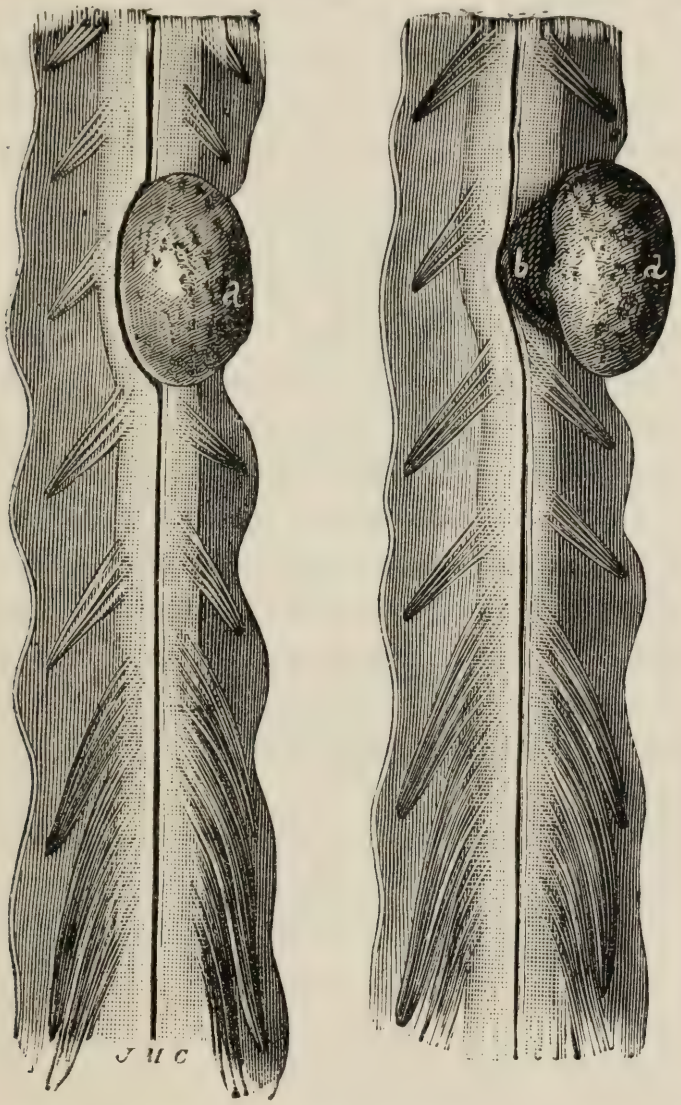

Fig. 122 (d'après M. Charcot). *Tumeur comprimant la moitié gauche de la moelle et ayant déterminé une hémiparaplégie.* — *a*, tumeur ; — *b*, dépression produite par sa présence.

lorsque le calibre du canal vient à être modifié, par la présence d'une tumeur développée, soit dans les méninges (sarcomes, psammomes, échinocoques, pachyméningites, etc.), soit dans le tissu cellulo-adipeux du rachis (carcinomes, sarcomes,

kystes hydatiques, abcès), ou encore par des lésions des vertèbres (hyperostoses syphilitiques, arthrite sèche, mal de Pott, cancer des vertèbres, etc.). Dans ces conditions la moelle épinière subit une *compression lente* (1), et il en résulte des modifications de structure (ramollissement, induration, myélite interstitielle), pouvant détruire les éléments nerveux, soit dans toute l'épaisseur, soit seulement dans une partie de la moelle. En conséquence de la destruction transversale, susceptible toutefois de réparation par régénération des tubes nerveux, il se développe des dégénérations consécutives, ascendantes et descendantes (*Fig.* 141). Lorsque la moelle est comprimée dans sa totalité, il se produit successivement une parésie bilatérale des membres, une paralysie avec flaccidité, les actes réflexes s'exagèrent, on voit apparaître une rigidité temporaire, puis permanente, suivant l'évolution du cas ; à ces troubles moteurs s'ajoutent des troubles de la sensibilité (retard des sensations, dysesthésies, sensations associées). Lorsque la compression ne porte que sur une des moitiés latérales de la moelle, il en résulte une hémiparaplégie avec anesthésie croisée (Brown-Séquard).

Quand la compression est due à une altération rachidienne, il arrive fréquemment que les racines nerveuses soient comprimées, et il peut en résulter des pseudo-névralgies doubles ; et sur le trajet des nerfs douloureux on voit quelquefois se développer des éruptions pemphigoïdes ou de zona (paraplégie douloureuse des cancéreux).

Les troubles déterminés par la compression varient d'ailleurs suivant le siège de la lésion. La compression lente de la région cervicale peut se manifester par des troubles oculo-pupillaires, de la toux, de la dyspnée, des vomissements par crises, des troubles de la déglutition, du hoquet, quelquefois par des attaques épileptiques, du ralentissement du pouls. Ce dernier

1. J.-M. Charcot, *Leçons sur les maladies du système nerveux.* T. II.

symptôme se rencontre aussi à la suite de lésions traumatiques de la colonne cervicale (fractures, luxations). Ces lésions peuvent déterminer la mort subite par compression de la moelle; la rupture du ligament transverse de l'apophyse odontoïde a pu produire le même résultat.

Lorsqu'elle a été dépouillée de la dure-mère et de l'arachnoïde, la surface de la moelle peut être étudiée, malgré la présence de la pie-mère qui lui est fortement adhérente et n'en peut être détachée. Elle présente à considérer deux sillons médians, l'un antérieur et l'autre postérieur, qui, dirigés dans le même axe longitudinal, divisent la moelle en deux moitiés symétriques. On y voit en outre les origines des nerfs rachidiens situées de chaque côté sur deux lignes longitudinales, et dont l'arrachement met en évidence deux sillons latéraux.

Le *sillon médian antérieur* se continue en haut avec le sillon médian du bulbe, interrompu par la décussation des pyramides. Ce sillon n'occupe en profondeur que le tiers de l'épaisseur de la moelle, et c'est la commissure blanche ou antérieure de la moelle qui en forme le fond. La pie-mère envoie dans ce sillon un prolongement double qui n'atteint pas la commissure.

Le *sillon médian postérieur* continue la direction du sillon du ventricule bulbaire; il est plus profond et plus étroit que l'antérieur; il s'étend à peu près à la moitié de l'épaisseur de la moelle, et ne contient qu'un simple prolongement de la pie-mère. Son fond est constitué par la commissure grise ou postérieure. Mais tandis qu'il est assez facile d'enlever la pie-mère de la commissure antérieure et dont on écarte les lèvres, cette membrane est au contraire très adhérente aux parois du sillon postérieur, qu'il est difficile d'ouvrir.

Les *nerfs rachidiens* naissent de chaque côté de la moelle par deux séries de racines, les unes antérieures, les autres postérieures. Les racines postérieures sortent de la moelle suivant une ligne régulière. Lorsqu'on arrache les filets qui les constituent, il reste sur la moelle une série de dépressions qui forment une ligne ponctuée, à laquelle on a donné le nom de *sillon collatéral postérieur*. L'insertion des racines antérieures est moins régulière, ne se fait pas suivant une ligne continue, mais occupe une étendue de 1 ou 2 millimètres ; aussi leur arrachement ne donne-t-il lieu qu'à une série de dépressions très irrégulièrement disposées, et à laquelle on a donné improprement le nom de *sillon collatéral antérieur*. On comprend d'ailleurs que ces deux sillons sont purement artificiels.

Les sillons naturels ou médians et les sillons artificiels ou collatéraux, que nous venons de décrire, et qui s'étendent sur toute la longueur de la moelle, la divisent en faisceaux ou cordons, dont la distinction peut se faire à la simple inspection de la surface. Ces cordons, qui ont une physiologie et une pathologie distinctes, sont pairs et symétriques.

Le *cordon antérieur* de la moelle est situé entre le sillon médian antérieur et le sillon collatéral antérieur. La partie la plus interne de ce cordon, limitée par une ligne allant de l'extrémité de la corne antérieure au bord antérieur du sillon, a été distinguée physiologiquement, et porte le nom de faisceau de Türck.

Le *cordon latéral* est compris entre les deux sillons collatéraux. La physiologie aussi bien que l'anatomie montrent que la distinction d'un cordon antérieur et d'un cordon latéral n'est pas complète ; aussi a-t-on coutume de les désigner conjointement sous le nom de cordon *antéro-latéral*.

Le *cordon postérieur* est compris entre le sillon collatéral

postérieur et le sillon médian postérieur. Ce cordon est parcouru longitudinalement par un *sillon intermédiaire postérieur* très net chez le fœtus, mais qui s'efface chez l'adulte, où il n'est bien visible que vers sa partie supérieure, et divisant le cordon postérieur en deux cordons secondaires : l'un plus grêle et plus rapproché de la ligne médiane, *cordon cunéiforme*, *cordon grêle*, *funiculus gracilis* de Burdach, *cordon de Goll* ; l'autre, en contact avec le sillon collatéral postérieur, est le cordon postérieur proprement dit, *cordon de Burdach*, comprenant la zone radiculaire des racines postérieures.

Ces divers cordons offrent à leur surface une coloration d'un blanc mat uniforme, que l'on retrouve lorsqu'on étudie la configuration intérieure de la moelle épinière au moyen de coupes transversales. On voit en effet sur ces coupes que la moelle est constituée par deux substances, l'une grise et l'autre blanche. La substance blanche est située à la périphérie, où elle constitue les cordons que nous avons étudiés extérieurement, et elle entoure la substance grise de toutes parts, sauf vers le fond du sillon postérieur.

La substance grise forme, dans chaque moitié longitudinale une colonne longitudinale, dont la section transversale présente la forme d'un croissant à concavité externe et à concavité interne. Ce croissant est terminé par deux cornes, l'une antérieure, et l'autre postérieure : l'une et l'autre se renflent à leur extrémité pour former la tête de la corne antérieure et la tête de la corne postérieure. Les deux croissants sont reliés du côté de leur convexité, sur la ligne médiane de la moelle, par une bande transversale de substance grise, qui se trouve à nu au fond du sillon postérieur, mais qui est séparée du sillon antérieur par une bande mince de substance blanche qui constitue la commissure blanche, et met en rapport les deux cordons antérieurs.

La bande grise qui forme la commissure grise est creusée d'un canal, canal de l'épendyme qui occupe l'axe de la moelle et qui est accompagné latéralement par deux veines. Ce canal a été trouvé double, plus souvent il est oblitéré par places.

Les cornes antérieures de la moelle ne séparent pas complètement le cordon antérieur du cordon latéral, comme les cornes postérieures séparent le cordon latéral du cordon de Burdach. Cet aspect se continue jusqu'à la partie inférieure, où la substance grise se continue seule dans le filum terminale, entourée par le ligament coccygien.

§ 2. — *Constitution de la moelle.*

Lorsque les éléments dérivés de la segmentation du vitellus ont constitué les trois feuillets corné, vasculo-musculaire et muqueux du blastoderme, le feuillet externe se déprime pour former un sillon longitudinal circonscrit de chaque côté par un repli, lame médullaire, constitué exclusivement par le feuillet corné. Ces lames s'élèvent peu à peu, se rapprochent de la ligne médiane en convergeant, et enfin finissent par se réunir et se souder, en formant un véritable canal, le tube encéphalo-médullaire, dont nous avons déjà étudié l'évolution dans la région encéphalique. Tandis que dans la portion céphalique, ce tube subit des modifications morphologiques très importantes, dans la région rachidienne, il se rétrécit peu à peu, de telle sorte qu'il finit par n'être plus représenté que par un étroit canal ; mais ses parois subissent des modifications histologiques très importantes.

Le canal, dont la paroi est revêtue d'un épithélium cylindrique, est primitivement entouré d'un cylindre de sub-

stance grise qui formera les cornes antérieures et postérieures et autour de laquelle on voit se développer les parties blanches destinées à former les cordons médullaires, et qui apparaissent successivement et restent longtemps distinctes. Les figures 123, 124, 125, 126 sont destinées à montrer sommairement comment apparaissent la zone radiculaire antérieure, la zone radiculaire postérieure, le faisceau pyramidal, le faisceau de Türck et le faisceau de Goll, qui montrent dans leur développement une autonomie qu'on retrouvera dans les lésions pathologiques dont ils deviennent le siège.

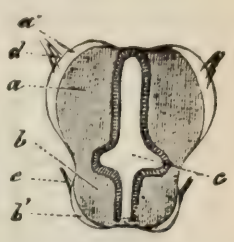

Fig. 123 (d'après M. Pierret). *Coupe de la moelle d'un embryon humain d'un mois.* — *a*, cornes antérieures; — *b*, cornes postérieures; — *c*, canal central; — *d*, racines antérieures; — *e*, racines postérieures; — *a'*, zone radiculaire antérieure; — *b'*, zone radiculaire postérieure.

Lorsqu'elle est arrivée à son complet développement la moelle épinière a une constitution à peu près identique dans toute son étendue, comme on peut s'en rendre compte par l'étude de coupes transversales pratiquées à différentes hauteurs. Sur toutes ces coupes, on voit que la moelle est divisée en deux moitiés latérales et symétriques par un sillon antérieur et un sillon postérieur. 1° Le *sillon antérieur*, plus large, renferme un double feuillet de pie-mère, il est limité profondément par la commissure antérieure ou *commissure blanche;* 2° le sillon postérieur, plus étroit, ne contient qu'un simple prolongement de pie-mère : il est plus profond, et est limité par la commissure postérieure ou *commissure grise :* c'est au centre de cette commissure grise que l'on aperçoit la coupe du *canal de l'épendyme.*

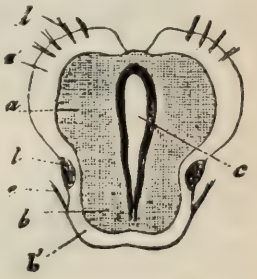

Fig. 124. *Coupe de la moelle d'un embryon humain d'un mois et demi.* — *a*, *b*, *c*, *d*, *e*, *a'*, *b'*, comme dans la figure précédente; — *l*, cordon latéral.

La substance grise se présente sous la forme d'un X ou de deux croissants réunis par leur convexité. L'extrémité antérieure du croissant est renflée, c'est la *corne antérieure* de la substance grise ; l'extrémité postérieure est plus effilée, et se rapproche davantage de la surface de la moelle, c'est la *corne postérieure*. On voit sur la figure 127 que la substance grise offre suivant les régions quelques différences de forme et de volume : les cornes antérieures sont plus renflées dans la région cervicale et dans la région lombaire, les cornes postérieures sont plus volumineuses vers le renflement dorso-lombaire ; mais elles offrent toujours la même disposition générale.

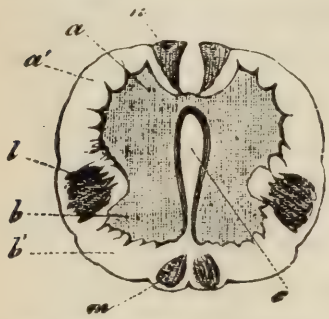

Fig. 125. *Coupe de la moelle d'un embryon de deux mois.* — *l*, faisceau latéral, *m*, faisceau de Goll ; — *n*, faisceau de Türck.

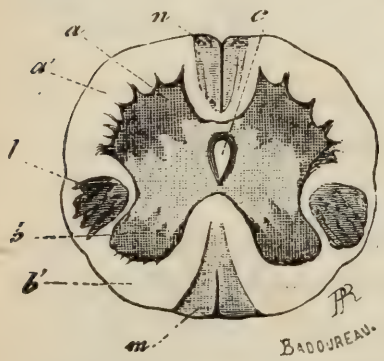

Fig. 126. *Coupe de la moelle cervicale d'un embryon humain de 12 à 15 semaines* ; — mêmes parties arrivées à une période avancée du développement.

La corne antérieure n'arrive pas au contact de la surface de la moelle ; il résulte de cette disposition que toute la partie de substance blanche qui est comprise entre le sillon antérieur et la corne postérieure ne semble former qu'un cordon homogène, le *cordon antéro-latéral*. La portion de substance blanche qui est comprise entre la corne postérieure et le sillon postérieur, constitue le *cordon postérieur*. Dans la région cervicale, ce cordon postérieur est nettement subdivisé par un sillon intermédiaire postérieur, qui fait distinguer le *cordon de Goll*, situé contre la commissure, du cordon postérieur proprement dit, appliqué contre la corne postérieure.

La substance blanche de la moelle épinière est constituée par des tubes nerveux et la névroglie.

La névroglie, qui a été considérée à tort par certains histologistes comme une substance amorphe, est constituée par des éléments figurés, étudiés en particulier par Deiters, Boll, Golgi, et dont Ranvier semble avoir dans ces derniers temps établi d'une façon définitive la constitution et la signification. Dans la *moelle*, la névroglie est formée: 1° de cellules à noyau bien accusé, présentant un corps membraneux irrégulièrement étoilé avec crêtes d'empreinte, et dont l'écorce a une structure fibrillaire ; il se dégage de ces cellules de nombreux prolongements. Certaines de ces cellules ont leur noyau placé excentriquement dans une masse de protoplasma, dont la forme est globuleuse, et on peut comparer leur forme à celle du poulpe commun; 2° de fibres de toute longueur s'entre-croisant en certains points au niveau desquels se trouvent les cellules précédentes ; ces fibres sont noyées dans le protoplasma de ces cellules et ce protoplasma envoie sur les fibres des expansions qui généralement s'étendent entre elles comme une membrane interdigitale; 3° de cellules rondes ou polyédriques qui sont disposées isolément ou en séries dans

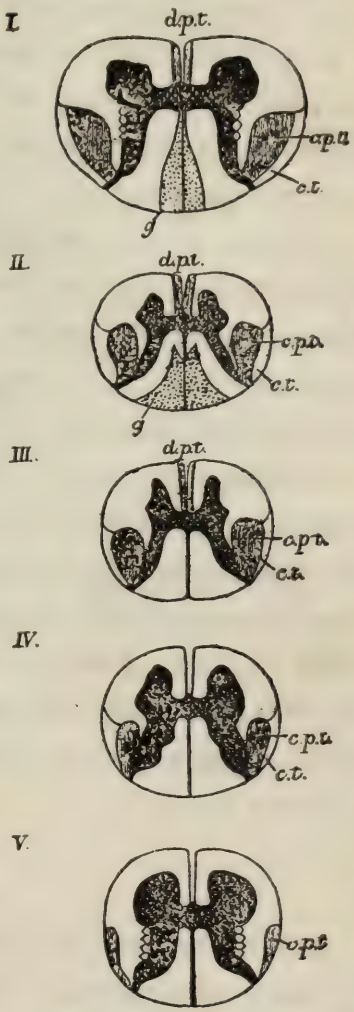

Fig. 127 (d'après Quain). *Coupe transversale de la moelle à différentes hauteurs.* — I, section faite à l'origine de la dixième paire cervicale; — II, à l'origine de la troisième dorsale ; — III, à l'origine de la sixième dorsale; — IV, à l'origine de la douzième dorsale; — V, à l'origine de la quatrième lombaire. — *dpt*, faisceau pyramidal direct; *cpt*, faisceau pyramidal croisé; — *ct*, faisceau cérébelleux direct; — *g*, faisceau postéro-interne.

la substance blanche entre les tubes nerveux qui la composent. Les fibres de la névroglie ne sont autre chose qu'un produit de transformation d'une partie du protoplasma des cellules étoilées, et l'on peut comparer, en se plaçant au point de vue de l'anatomie générale, ces éléments aux cellules de soutènement de la rétine ou fibres de Müller, qui possèdent aussi une masse de protoplasma avec noyau et une partie fibreuse qui dérive de ce protoplasma.

Il faut aussi remarquer que la constitution fibrillaire de l'écorce des cellules étoilées les rapproche des cellules nerveuses ; et il n'y a pas, du reste, de réaction histo-chimique permettant d'établir une véritable distinction entre ces deux variétés de cellules.

Ce que nous venons de dire sur la névroglie de la moelle concerne les sujets adultes. Chez les embryons la névroglie est constituée tout d'abord exclusivement par des cellules arrondies ou polyédriques ; plus tard on voit apparaître des cellules étoilées. Les cellules de la névroglie du *cerveau* de l'adulte paraissent ne pas dépasser ce stade du développement, et on ne trouve pas dans la névroglie du cerveau de véritables fibres.

Les fibres nerveuses de la moelle sont constituées par un cylindre-axe entouré d'un manchon de myéline, sans gaine de Schwann comme toutes les fibres des centres nerveux. Ces fibres nerveuses ne possèdent pas non plus d'étranglements annulaires, comme les fibres des nerfs périphériques ; on trouve par places, à la surface de quelques-unes de ces fibres, un noyau dans une masse de protoplasma, et l'on peut comparer ces éléments au noyau et au protoplasma des segments interannulaires des nerfs ; mais au lieu d'être logés, comme dans les nerfs périphériques, dans des encoches que forme la

gaine de myéline, ils font saillie à la surface de cette gaine (Ranvier). Les dimensions de ces fibres varient de 5 à 20 millièmes de millimètres, les plus volumineuses sont dans les portions motrices des cordons antéro-latéraux, les plus grêles se rencontrent dans le cordon cérébelleux.

Les fibres nerveuses contenues dans la substance blanche de la moelle méritent de se distinguer en plusieurs groupes. Les unes, près des cornes antérieures et destinées aux racines antérieures des nerfs rachidiens, ont un court trajet descendant dans le cordon antéro-latéral. D'autres, provenant des racines postérieures des mêmes nerfs rachidiens, offrent dans la zone radiculaire postérieure un trajet ascendant. Les diverses parties de la colonne grise antérieure et de la colonne grise postérieure sont réunies par des fibres d'association qui appartiennent en propre à la moelle dans toute leur étendue. Enfin la moelle renferme un certain nombre de fibres blanches, qui se continuent à travers le bulbe et l'isthme, jusque dans le cervelet et le cerveau.

Ces fibres sont distribuées dans les différents cordons que l'on peut déjà en partie distinguer à l'aspect extérieur de la moelle :

1° Le *cordon antérieur* est compris entre le sillon antérieur et la ligne d'implantation des racines antérieures. Sous le nom de faisceau de Türck on désigne la partie du cordon antérieur immédiatement en contact avec le sillon antérieur. Le faisceau de Türck contient les fibres de la pyramide qui ne se sont pas entre-croisées au niveau du collet du bulbe; il dégénère en conséquence des lésions qui atteignent le faisceau pyramidal soit dans sa région encéphalique, soit dans sa région spinale (*Fig.* 128 *F. p. c.*).

La *commissure blanche* ou antérieure peut être considérée comme faisant partie du système des cordons antérieurs ; elle est constituée : (*a*) de fibres commissurales qui vont d'une corne

antérieure à l'autre ; (*b*) de fibres obliques qui, descendant d'un cordon antérieur, vont se rendre à la corne antérieure du côté opposé.

Le *cordon latéral* est compris entre la série des racines antérieures et le sillon collatéral postérieur : il est constitué

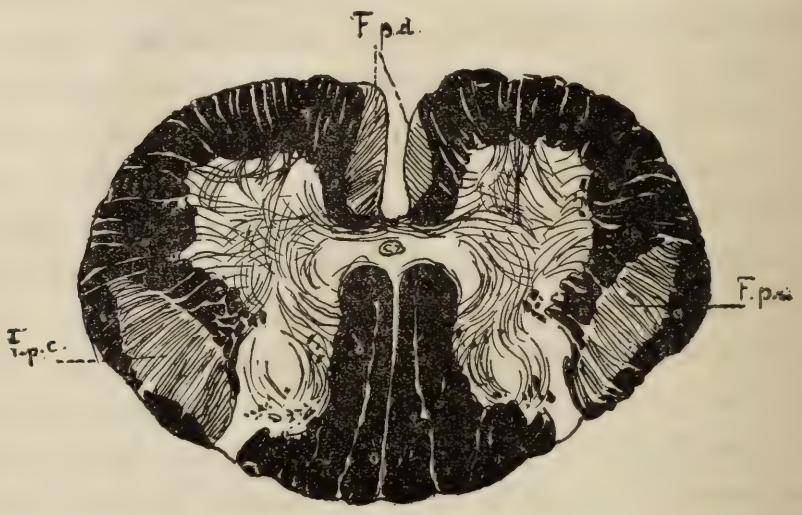

Fig. 128. *Coupe de la région cervicale de la moelle.* — F*pd*, faisceau pyramidal direct ; — F*pd*, faisceau pyramidal croisé.

de fibres plus volumineuses vers la périphérie. L'histoire des dégénérations secondaires nous montre que dans la partie

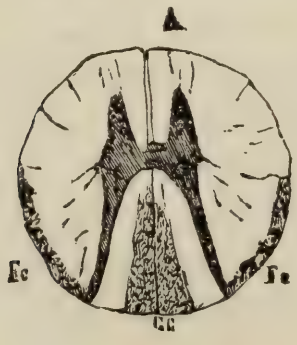

Fig. 129.

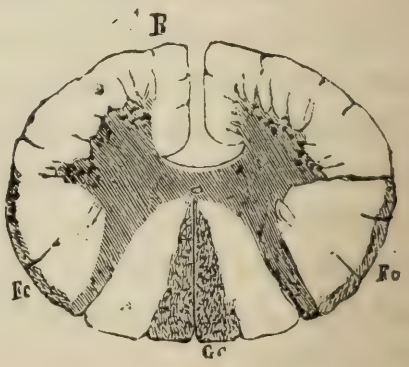

Fig. 130.

Fig. 129 et 130 (d'après M. Charcot). Coupe de la moelle épinière dans la région cervicale et dans la région cervicale supérieure, avec une dégénération du faisceau cérébelleux Fc, et du faisceau de Goll, Gc, au-dessus d'une lésion spinale.

supérieure de la moelle, ce cordon est divisible en deux portions ; *a* une portion externe corticale, *faisceau cérébelleux* (*Fig.* 129, 130. *F. c.*) qui contient des fibres provenant des pédoncules inférieurs du cervelet, et *b* une portion centrale, d'origine cérébrale, *faisceau pyramidal* qui fait suite aux pyramides antérieures du bulbe (*Fig.* 128, 131, *F. p. c.*).

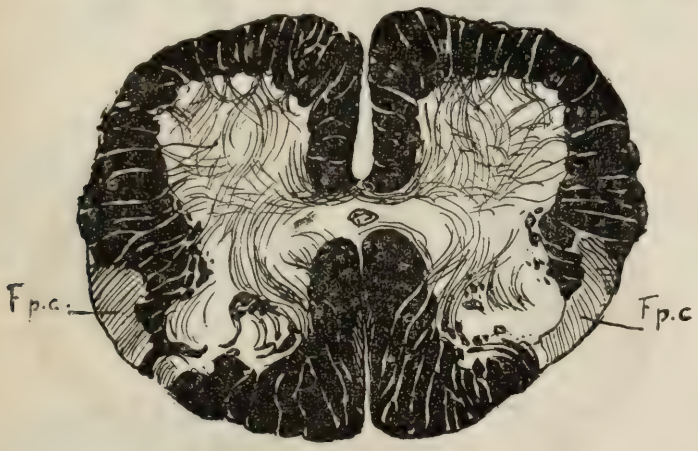

Fig. 131. *Coupe de la région lombaire de la moelle.* — *Fpc*, faisceau pyramidal croisé.

Les cordons antéro-latéraux servent de conducteurs aux incitations des mouvements volontaires; s'ils sont exclusivement respectés dans une section de la moelle, la motilité volontaire persiste. Les expériences de M. Woroschiloff montrent que la section des faisceaux postérieurs (*Fig.* 132,1), ne modifie pas les mouvements volontaires; il en est de même de la section de toute la moitié antérieure de la moelle (*Fig.* 132,2), de la section de toute la substance grise (*Fig.* 132,3). Si, au contraire, la substance grise est intacte et que les faisceaux latéraux soient coupés des deux côtés (*Fig.* 132,4), les membres postérieurs sont complètement paralysés; il en est de même si la moitié postérieure de la moelle est sectionnée (*Fig.* 132,5). Si un seul faisceau pyramidal est respecté, le membre postérieur correspondant conserve ses mouvements (*Fig.* 132,6). Leurs fibres ne se mettent pas en rapport direct avec les

muscles, mais avec les cellules de la corne grise antérieure, d'où partent les fibres qui se rendent définitivement à la péri-



Fig. 132, réunissant les expériences de M. Woroschiloff. (V. p. 261.)

phérie. L'anatomie pathologique nous montre dans les dégénérations descendantes que c'est la partie postérieure et interne du faisceau latéral qui contient les fibres du faisceau pyrami-

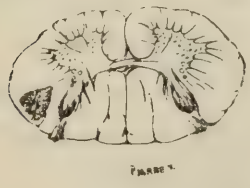

Fig. 133.

Fig. 134.

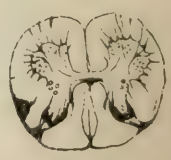

Fig. 135.

Fig. 133, 134, 135 (d'après M. Charcot). Coupes transversales de la moelle épinière, chez une malade atteinte de dégénération secondaire (sclérose fasciculée latérale, consécutive à une lésion cérébrale), ayant intéressé les corps optostriés et la capsule interne de l'hémisphère droit.

Fig. 133, région cervicale; — *Fig.* 134, région dorsale; — *Fig.* 135, région lombaire.

dal : c'est en effet dans cette région que se trouvent les fibres altérées, en conséquence des lésions cérébrales qui ont déter-

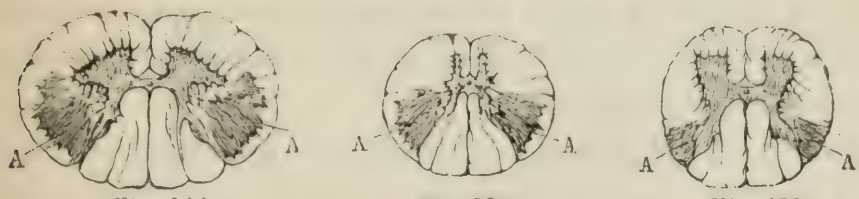

Fig. 136. *Fig.* 137. *Fig.* 138.

Fig. 136, 137, 138 (d'après M. Charcot). Coupes transversales de la moelle épinière, dans un cas de sclérose latérale amyotrophique, faites à la partie moyenne de la région cervicale (*Fig.* 136), de la région dorsale (*Fig.* 137), de la région lombaire (*Fig.* 138).

miné une hémiplégie permanente des membres. Une localisation analogue se retrouve dans la sclérose latérale amyotrophique.

Cependant il existe quelques différences entre la sclérose primitive et la sclérose consécutive. 1° La sclérose secondaire se montre dans la région cervicale (*Fig.* 133), sous la forme d'un triangle dont la base n'atteint ni la périphérie de la moelle, ni le bord antéro-externe de la corne postérieure. Dans la région dorsale (*Fig.* 134), elle diminue d'étendue et prend la forme ovalaire. Dans la région lombaire (*Fig.* 135), elle redevient triangulaire et la base du triangle atteint la périphérie de la moelle. 2° La sclérose primitive occupe une plus grande étendue et ses limites sont moins tranchées ; elle s'étend en avant vers les zones radiculaires antérieures, en dedans de la couche dite profonde sensitive du faisceau latéral, et en arrière, elle atteint la corne postérieure (*Fig.* 136, 137, 138).

Mais cette partie n'est pas la seule qui contienne des fibres d'origine cérébrale et qui se trouvent lésées dans les dégénérations descendantes, nous avons vu que le faisceau de Türck est aussi atteint dans ces circonstances.

Les cordons antéro-latéraux sont-ils excitables ? Des expériences à cet égard avaient été suivies de résultats contradictoires ; mais M. Vulpian a montré que les divergences tenaient

à des différences d'expérimentation. Pour qu'une excitation des cordons antéro-latéraux détermine des contractions musculaires dans la partie du corps située au-dessous, il est nécessaire qu'elle soit très énergique, que ce soit une piqûre profonde, ou mieux encore un pincement.

Mais le cordon latéral ne conduit pas seulement les incitations motrices. Le pincement de sa partie postérieure détermine de la douleur. D'autre part, à la suite des sections transversales de la moelle, on ne voit guère se produire dans les faisceaux antéro-latéraux une dégénération ascendante localisée dans la partie postérieure du cordon, contre la substance grise des cornes postérieures.

Chez l'homme, les dégénérations descendantes comprennent le faisceau de Türck et le faisceau pyramidal ; les dégénérations ascendantes comprennent les faisceaux cérébelleux directs et les faisceaux de Goll. Chez le chien, comme le montrent les observations de Schiefferdecker (*Fig.* 139, 140), les dégénérations ascendantes sont les mêmes ; mais la dégénération descendante diffère de celle de l'homme en ce qu'elle est diffuse dans tout le faisceau antéro-latéral, sauf dans le faisceau de Türck.

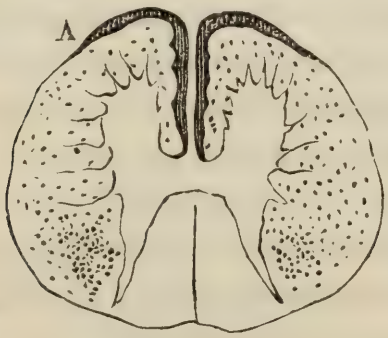

Fig. 139.

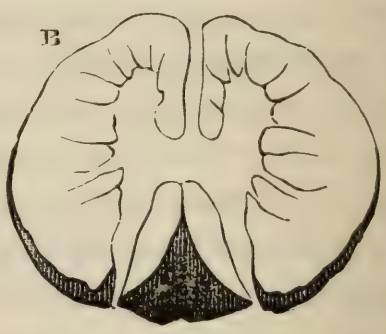

Fig. 140.

Fig. 139. *Coupe de la moelle d'un chien au-dessous d'une section transversale.* — Sclérose diffuse du cordon latéral, sauf à la partie antérieure où le faisceau de Türck est le siège d'une dégénération bien nette.

Fig. 140. *Coupe de la moelle au-dessus de la lésion.* — Dégénération des cordons de Goll et du faisceau cérébelleux direct.

Quelquefois la dégénération descendante consécutive à une lésion unilatérale médullaire (*Fig.* 141) ou cérébrale occupe les deux faisceaux pyramidaux. On peut en conclure que, sur certains sujets au moins, il existe un double entre-croisement des fibres motrices, l'un au niveau du collet du bulbe, l'autre plus bas, le long de la commissure blanche de la moelle.

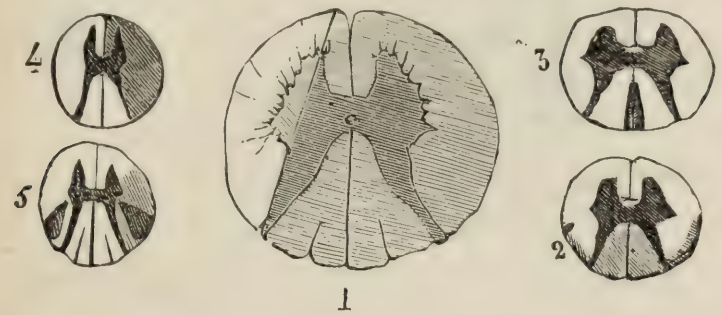

Fig. 141 (d'après M. Charcot). 1. Lésion transversale de la moelle au niveau de la quatrième vertèbre dorsale. Toute la moitié droite de la moelle et toute l'étendue des cordons postérieurs sont détruites ; — 2 Coupe de la moelle au niveau de la troisième dorsale (sclérose des deux cordons postérieurs et des deux faisceaux cérébelleux) ; — 3. Au dessus, la dégénération n'occupe plus que les deux cordons de Goll ; 4. Coupe au-dessous de la lésion, au niveau de la sixième dorsale, dégénération de tout le cordon antéro-latéral ; — 5. Plus bas, à la hauteur de la septième ou huitième dorsale, la dégénération du faisceau latéral est accompagnée d'une dégénération du faisceau pyramidal gauche.

Ces faits anatomiques permettent de comprendre comment, à la suite d'une lésion unilatérale du cerveau ou de la moelle, on peut rencontrer une contracture permanente des deux membres inférieurs (Charcot, Brissaud, etc.), et comment, chez la plupart des hémiplégiques, il existe un affaiblissement des deux membres se traduisant par une diminution de la pression dynamométrique (Pitres).

Le *cordon postérieur* est compris entre le sillon collatéral postérieur et le sillon médian postérieur. Ce faisceau est aussi divisible en deux parties :

a. Une partie interne, le *faisceau de Goll*, surtout apparent dans la partie supérieure de la moelle : ce cordon, dont la coupe a une forme triangulaire, présente un sommet antérieur qui n'arrive pas tout à fait jusqu'à la commissure grise

de la moelle. La région supérieure de ce cordon est souvent affectée dans l'ataxie locomotrice et il peut être lésé isolé-

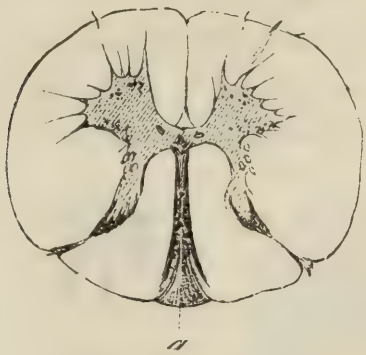

Fig. 142.

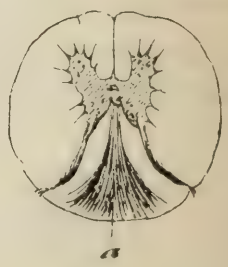

Fig. 143.

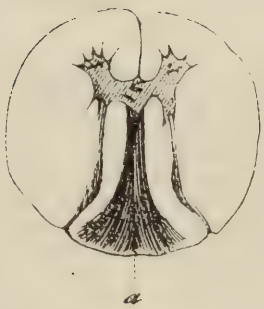

Fig. 144.

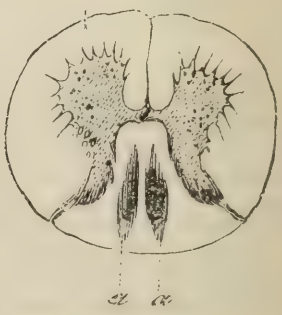

Fig. 145.

Fig. 142, 143, 144, 145 (d'après M. Pierret). *Sclérose des cordons de Goll.* — Coupes de la région cervicale, de la partie supérieure de la région dorsale, de la partie inférieure de la même région, et de la partie supérieure de la région lombaire.

ment dans sa totalité (Pierret) sans qu'on ait pu rattacher à son altération aucun symptôme particulier (*Fig.* 142, 143 144, 145). C'est la partie supérieure du cordon de Goll qui est affectée de dégénération ascendante en conséquence des destructions transversales de la moelle.

b) L'autre faisceau, qui comprend la *zone radiculaire postérieure*, est situé en dehors et arrive jusqu'au sillon collatéral postérieur. C'est ce faisceau externe, faisceau de Burdach, qui est atteint de sclérose systématique dans l'ataxie locomotrice progressive. Le cordon postérieur est constitué par des tubes

nerveux plus petits que ceux du cordon antéro-latéral, et il est plus riche en névroglie.

La physiologie expérimentale et la pathologie humaine ne sont pas en accord parfait en ce qui concerne les fonctions des cordons postérieurs. Depuis Magendie, les physiologistes admettent que les cordons postérieurs sont excitables ; mais, Van Deen, Stilling, Brown-Séquard, avaient attribué cette excitabilité aux fibres radiculaires. Longet, Chauveau, Cl. Bernard, Schiff, ont établi que cette excitabilité appartient en propre aux cordons ; l'expérience de Giannuzzi est surtout péremptoire : ce physiologiste a en effet montré qu'après la dégénération des fibres radiculaires consécutives à la section rétro-ganglionnaire des racines, le cordon postérieur reste excitable, les irritations déterminent de la douleur et des mouvements réflexes.

D'autre part, chez l'homme, les zones radiculaires, les faisceaux de Burdach peuvent être sclérosés dans toute leur étendue, sans que la sensibilité soit abolie complètement, et lorsqu'elle est affectée, ce peut être de manières très diverses.

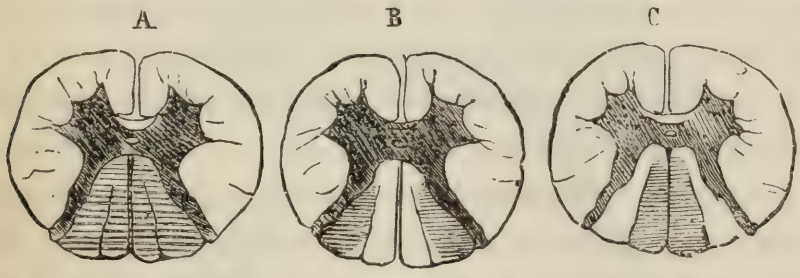

Fig. 146. *Fig.* 147. *Fig.* 148.

Fig. 146. Sclérose de la totalité des cordons postérieurs, faisceaux de Goll et zone radiculaire. Ataxie locomotrice vulgaire).

Fig. 147. Sclérose des deux zones radiculaires postérieures ; les faisceaux de Goll étant respectés (ataxie locomotrice).

Fig. 148. Sclérose limitée aux faisceaux de Goll (dégénération ascendante).

Quant à la sclérose systématique isolée des faisceaux de Goll (Pierret), elle détermine une sensation de pesanteur et des troubles de la station (tendance à la rétropulsion ou à la propulsion, etc.), mais pas de troubles importants de la sensibilité.

Après la section rétro-ganglionnaire des racines postérieures, le bout central de leurs fibres dégénère, et cette dégénération peut être suivie jusqu'à la substance grise dans une petite étendue. Après la section transversale de la moelle ou une lésion équivalente : compression, myélite transverse, c'est le faisceau de Goll qui dégénère, et cette dégénération n'a pas été suivie au-dessus de la région cervicale.

Le cordon postérieur peut être lésé pour ainsi dire accidentellement dans les compressions de la moelle, dans les myélites transverses, dans la sclérose en plaques. Il peut être lésé systématiquement tantôt primitivement, comme dans le tabes ataxique, c'est alors le faisceau externe, la zone radiculaire qui est affectée ; tantôt consécutivement, c'est alors le faisceau de Goll qui est pris. Ce dernier faisceau peut d'ailleurs être lésé conjointement avec la zone radiculaire dans l'ataxie locomotrice.

La substance grise est constituée par des cellules nerveuses, des fibrilles nerveuses, et de la névroglie.

Les cellules nerveuses, comme toutes celles des centres nerveux, sont constituées par une masse de protoplasma dépourvue d'enveloppes : autour du noyau volumineux, on voit quelques granulations pigmentaires ; chaque cellule fournit des prolongements en nombre variable. Ces cellules sont disséminées dans toute l'étendue de la substance grise, mais elles se groupent en certains points pour former des colonnes dont la direction est parallèle à celle de l'axe médullaire. On distingue trois groupes de ce genre dans la corne antérieure, un groupe antéro-interne, un groupe antéro-externe et un groupe postéro-externe. A la partie interne du col de la corne postérieure se trouve un autre groupe, qui constitue le *noyau de Stilling* ou *colonne de Clarke*. Les cellules de la corne antérieure sont très volumineuses, elles ont de 70 à 120 millièmes de millimètre de diamètre. Quelques-unes sont presque visibles à

l'œil nu ; elles offrent des prolongements ramifiés plus ou moins nombreux de nature fibrillaire, qui s'anastomosent avec ceux des cellules voisines pour former un riche réseau, et en outre un prolongement unique, indivis, prolongement axile de Deiters, que l'on croit en continuité avec les fibres qui se rendent aux racines des nerfs. Les grandes cellules des cornes antérieures sont plus nombreuses dans les régions où les nerfs des membres prennent leur origine.

C'est à l'altération des cellules de la corne antérieure que sont dus les troubles de nutrition qui caractérisent les différentes formes d'atrophie musculaire d'origine médullaire (*Fig.* 149, 150, 151), que cette lésion soit primitive comme dans l'atrophie musculaire progressive où il s'agit d'un processus chronique, ou comme dans la paralysie infantile ou la paralysie spinale aiguë de l'adulte où il s'agit d'un processus aigu ; ou bien encore qu'elle soit secondaire et consécutive à

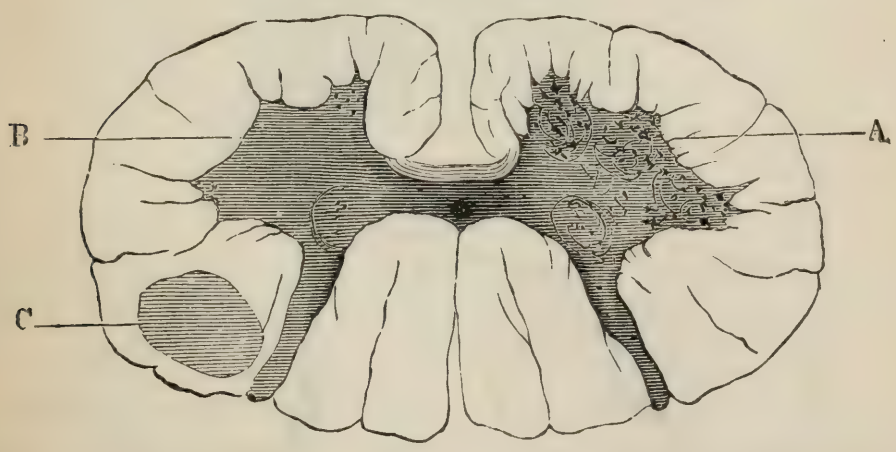

Fig. 149 (d'après M. Pitres). *Coupe de la moelle à la partie inférieure de la région cervicale dans un cas de la lésion de la capsule interne droite.* — A, corne antérieure du côté droit parfaitement saine. — B, corne antérieure gauche dans laquelle les cellules motrices des régions externe et antérieure ont disparu. — C, faisceau pyramidal sclérosé.

une altération des faisceaux pyramidaux comme dans les atrophies musculaires des hémiplégies (*Fig.* 149), ou à une

altération des faiseaux postérieurs comme dans les amyotrophies des ataxiques (*Fig.* 151).

On doit cependant faire quelques restrictions en ce qui concerne les amyothrophies chez les hémiplégiques et chez les ataxiques. Chez ceux-ci (Pierret, Déjerine), l'atrophie doit être mise en partie sur le compte de névrites périphériques. Chez ceux-là, l'amyotrophie ne dérive non pas plus forcément d'une altération des cornes antérieures : M. Babinsky a montré, en effet, qu'une lésion d'un hémisphère cérébral suivie de dégénération descendante peut provoquer, du côté paralysé, une atrophie musculaire présentant tous les caractères histologiques que l'on assigne à l'amyotrophie consécutive, à la section des nerfs, ou à une destruction des cornes antérieures, sans que les cornes antérieures, les racines motrices, ni les nerfs moteurs offrent la moindre trace de lésion.

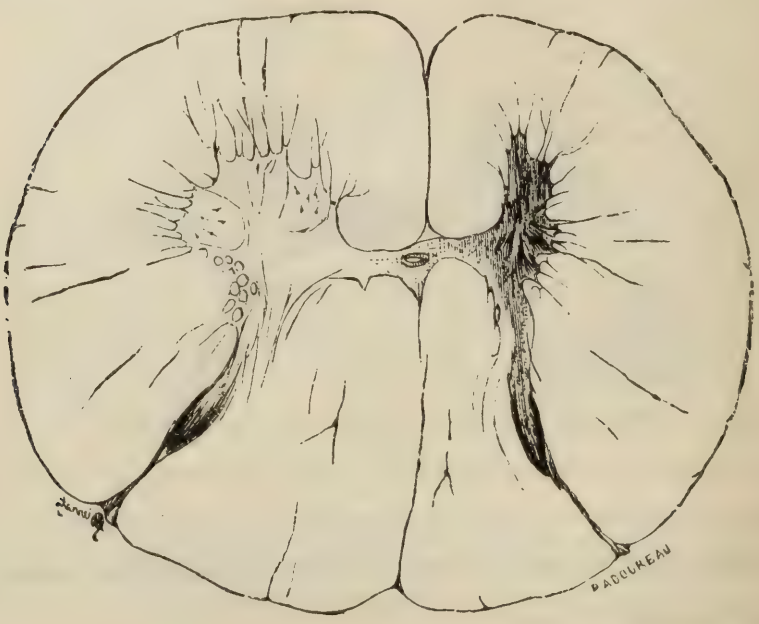

Fig. 150 (d'après M. Charcot). *Coupe de la moelle à la région cervicale dans un cas de paralysie infantile spinale du membre supérieur droit.* — Atrophie de la corne antérieure du côté droit ; — émaciation consécutive de tous les faisceaux blancs dans la moitié correspondante de la moelle.

Les cellules de la colonne de Clarke sont plus petites, offrent des prolongements moins nombreux et on n'a pas de notions certaines sur leurs connexions avec les fibres blanches.

Les cellules de la colonne postérieure, disséminées uniformément dans toute son étendue, sont encore moins volumineuses.

Les *fibrilles* de la substance grise forment un réseau ramifié, *réseau de Gerlach*, qui paraît constitué par les prolongements ramifiés des cellules nerveuses. Quelques-unes de ces fibrilles sont revêtues d'une mince gaine de myéline. La commissure grise est formée en grande partie par des faisceaux de fibrilles

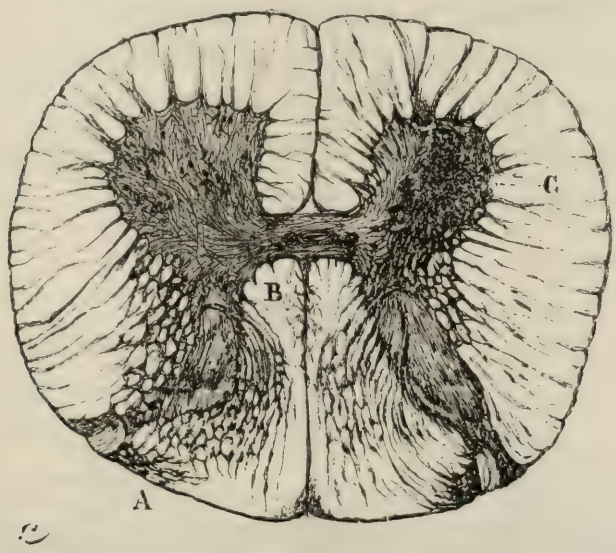

Fig. 151 (d'après M. Pierret). *Coupe de la moelle dans un cas d'ataxie locomotrice avec atrophie musculaire du côté droit.* — A, racines postérieures; — B, zone radiculaire interne sclérosée. — C, corne antérieure droite atrophiée.

transversales qui sont disposées en deux couches principales, l'une antérieure, l'autre postérieure au canal de l'épendyme.

La névroglie de la substance grise n'offre pas assez de particularités importantes pour nous arrêter; disons seulement que la *substance gélatineuse de Rolando,* qui recouvre l'extrémité des cornes postérieures, est constituée par un amas de névroglie.

Le *canal de l'épendyme*, que nous avons vu se continuer au niveau du bec du *calamus scriptorius* avec les cavités intra-encéphaliques, se prolonge à la partie inférieure de la moelle, en présentant toutefois une interruption au niveau de sa partie inférieure, où, comme l'a montré Stilling, il s'ouvre dans le sillon médian postérieur, vers la partie moyenne du renflement lombaire. Les parois de ce canal sont constituées par une couche fibrillaire, une couche amorphe sous-épithéliale, et une couche d'épithélium cylindrique à cils vibratiles. Chez l'adulte, ces cellules oblitèrent souvent la cavité, qui est au contraire perméable chez les jeunes sujets. L'oblitération du canal de l'épendyme est une lésion banale qu'on observe très fréquemment, et qui ne peut être mise en connexion avec les troubles observés dans la paralysie agitante, par exemple, à laquelle on a cru pouvoir l'attribuer en propre.

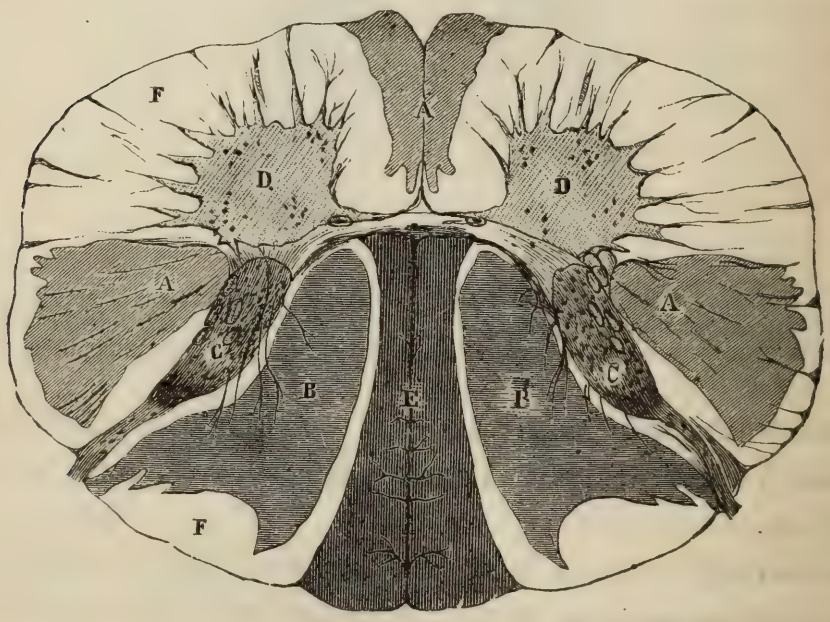

Fig. 152 (d'après M. Charcot). AA, cordons latéraux, — A, faisceau de Türck; — BB, zones radiculaires postérieures; — DD, cornes antérieures; — F, zone radiculaire antérieure; — E, cordons de Goll.

La substance grise de la moelle épinière est, par excellence, le centre des *mouvements réflexes*, ou mouvements qui succèdent à une impression non sentie. Les éléments cellulaires reçoivent les excitations venues de la périphérie par l'intermédiaire des fibres sensitives ou *eisodiques*, et elles déterminent le mouvement par l'intermédiaire des fibres motrices ou *exodiques* : l'ensemble de ces éléments constitue l'appareil réflexe, ou *arc diastaltique* de Marshall Hall. Nous ne ferons que rappeler brièvement les principales lois des phénomènes réflexes, surtout bien connus depuis les recherches de Pflüger. 1° *Loi d'intensité :* la réaction est toujours plus intense que l'excitation ; si on n'excite la peau que sur une petite surface, tout le membre se contracte ; 2° *loi d'unilatéralité :* l'excitation faible ne détermine des mouvements que dans le membre correspondant ; 3° *loi de symétrie :* quand l'excitation est plus forte, elle tend à se généraliser, mais elle s'étend d'abord au membre symétrique du côté opposé ; 4° *loi de généralisation :* quand l'excitation est très forte, les mouvements s'étendent à tous les membres, mais ils sont toujours plus intenses dans le membre sur lequel a porté l'excitation et sur son congénère. Le mouvement ne succède pas immédiatement à l'excitation, il ne se produit qu'après un certain temps, *temps de réflexion* (Rosenthal). Après l'excitation forte d'un point du tégument, les muscles du côté correspondant se contractent d'abord, puis leur congénère du côté opposé ; le temps qui sépare ces deux contractions est désigné sous le nom de *temps de la conductibilité transverse* (Rosenthal).

Il est important de remarquer que les mouvements réflexes généralisés sont, en fin de compte, des mouvements coordonnés de fuite ou de défense, et que, même lorsque l'animal est décapité, on peut le voir faire des mouvements qui semblent indiquer un état de conscience (Pflüger, Auerbach). C'est ainsi que, lorsque sur une grenouille ainsi préparée on dépose une

goutte d'acide sur un point du corps, et que la patte du côté correspondant a été amputée, on peut voir l'animal, après quelques mouvements indécis, se servir de la patte du côté opposé pour enlever la cause d'irritation. Il est certain que le pouvoir réflexe ou excito-moteur de la moelle est exagéré toutes les fois que l'action cérébrale est supprimée ; mais cette exagération est-elle due à la suppression même de l'action du cerveau agissant comme centre modérateur? Est-elle due à cette circonstance que l'irritation, ne se transmettant plus aux régions supérieures, est capitalisée pour ainsi dire dans le segment inférieur qui, par cela même, provoque des réactions plus intenses? Ou enfin est-elle due aux effets de l'irritation spinale provoquée par la section? Un certain nombre de faits plaident en faveur de cette dernière hypothèse : 1° les sections successives de la moelle déterminent une exagération croissante du pouvoir excito-moteur; 2° les sections transversales de la région dorsale produisent une exagération des réflexes, non seulement dans les membres inférieurs, mais encore dans les membres supérieurs (Schiff); 3° l'excitation des nerfs périphériques détermine une exagération des réflexes (Brown-Séquard, Hayem, etc.); 4° lorsque sur une grenouille décapitée, au lieu de pratiquer des excitations périphériques immédiatement après la section de la moelle, on attend un certain temps, les réflexes sont moins intenses et moins coordonnés.

Chez l'homme, la même hyperexcitabilité réflexe se retrouve lorsque la conductibilité de la moelle est interrompue, soit par une compression, comme dans les luxations ou les fractures de la colonne vertébrale, dans le mal de Pott, dans les cas de tumeurs ayant pénétré dans le canal rachidien ou s'y étant développées primitivement, dans le cas de myélite transverse, de lésions scléreuses suffisamment étendues ; enfin, lorsque les fibres blanches, qui font communiquer les cellules motrices de la moelle avec les centres cérébraux, sont profondément

affectées, dans la dégénération descendante consécutive aux lésions destructives des centres moteurs encéphaliques, dans la maladie décrite par M. Charcot sous le nom de sclérose latérale amyotrophique.

L'excitabilité réflexe de la moelle peut être exagérée artificiellement chez l'homme et chez les animaux par certains agents médicamenteux, par la brucine, la picrotoxine, la cicutoxine (Bœhm), et en particulier par la strychnine; l'oxygène sous pression peut déterminer les mêmes effets (P. Bert). Les courants continus descendants peuvent produire le même résultat, tandis que les courants ascendants ont un effet inverse.

Certains états généraux influent sur l'excitabilité médullaire, c'est ainsi que l'anémie spontanée ou consécutive aux hémorrhagies l'augmente notablement. D'autre part, certains sujets strychnisés en quelque sorte par leur hérédité névropathique sont doués d'une excitabilité réflexe des plus manifestes. Enfin le pouvoir excito-moteur de la moelle offre quelques variations suivant les âges : c'est ainsi que les jeunes sujets, les enfants, offrent en général des réactions plus intenses, précisément en raison du rôle effacé de l'action cérébrale.

D'autre part certains médicaments, et en particulier les bromures de potassium, de sodium, etc., ont la propriété de diminuer l'excitabilité réflexe de la moelle épinière. Cette excitabilité est atténuée ou même supprimée dans certaines conditions pathologiques, et en particulier dans l'ataxie locomotrice progressive, en conséquence de l'altération des faisceaux externes des cordons postérieurs; elle l'est encore lorsque les cornes antérieures de la substance grise sont détruites, comme dans la paralysie atrophique de l'enfance, etc.

Le temps nécessaire à la production d'un mouvement

réflexe est très variable, suivant qu'on le considère, à l'état normal et à l'état pathologique. Chacune des phases de l'acte réflexe peut, en effet, varier par sa durée. En comparant le temps nécessaire à la perception de deux excitations portant, l'une sur le membre supérieur, l'autre sur le membre inférieur, M. Exner a évalué à huit mètres par seconde la vitesse des impressions sensitives. Mais dans certaines affections, et en particulier dans l'ataxie locomotrice, on peut observer un retard de perception très considérable. Le même auteur estime à onze à douze mètres par seconde la vitesse de l'influx moteur.

Helmholtz a calculé que le temps nécessaire à la production du mouvement réflexe est environ douze fois plus long que celui qui est nécessaire à la conduction centripète et centrifuge. Ce temps est d'autant moins long que l'excitation a été plus forte (Rosenthal).

On peut diviser les réflexes, d'après les voies parcourues, en quatre groupes : 1° les voies centripètes et centrifuges sont des filets nerveux appartenant au système de la vie de relation (rachidiens ou cérébraux), comme dans les mouvements réflexes des membres, la déglutition, etc.; 2° la voie centripète est un nerf sensitif du système de la vie de relation, et la voie centrifuge est un nerf moteur du grand sympathique (phénomènes vaso-moteurs, sécrétions, etc.); 3° la voie centripète est un nerf du grand sympathique, la voie centrifuge est un nerf de la vie de relation (phénomènes réflexes consécutifs aux irritations viscérales); 4° les voies centripètes et centrifuges appartiennent au système du sympathique (phénomènes vaso-moteurs).

Les expériences de MM. Vulpian et Volkmann montrent que

c'est la substance grise qui joue le principal rôle dans la diffusion des actes réflexes. Mais quand l'excitation est faible, le réflexe se localise ; et, d'autre part, si, à l'exemple de Massius et Van Lair, on isole, par deux sections, un segment de moelle correspondant à une paire nerveuse, on peut, par une irritation périphérique portant sur cette paire, déterminer des contractions réflexes dans tous les muscles qu'elle anime ; ce segment médullaire contient donc le centre réflexe de la paire. Il existe donc dans la substance grise des centres fonctionnels. Plusieurs de ces centres ont été étudiés : Le *centre cilio-spinal* (Chauveau) s'étend de la sixième vertèbre cervicale à la deuxième dorsale ; il préside à la dilatation de l'iris et à la contraction du muscle orbitaire de Müller. Le *centre cardiaque* (Cl. Bernard) s'étend de la partie inférieure de la région cervicale à la partie moyenne de la région dorsale ; il a pour action d'accélérer les battements du cœur. Le *centre vésico-spinal* (Giannuzzi, Goltz), situé entre la troisième et la cinquième vertèbre lombaires, préside aux contractions des muscles de la vessie et de son sphincter. Le *centre génito-spinal* (Budge), moins étendu, siège chez le lapin au niveau de la quatrième lombaire ; le *centre ano-spinal* (Masius), aussi peu étendu, siégerait enfin, aussi chez le lapin, entre la sixième et la septième lombaire.

La substance grise de la moelle est encore le centre d'autres phénomènes que l'on a rapprochés des phénomènes réflexes, nous voulons parler des sensations et des mouvements associés. Lorsqu'une irritation portant sur le domaine d'un nerf sensitif détermine une douleur dans le domaine d'un autre nerf sensitif, on dit qu'il s'agit d'une *douleur réflexe, ou répercutée* (Gubler). Cette douleur, dite *réflexe*, peut s'expliquer par la diffusion de l'excitation dans la substance grise ; cette diffusion détermine dans les centres voisins une excitation qui

est perçue comme une irritation d'origine périphérique de ces mêmes centres : en réalité, il s'agit d'une *sensation associée* ou *synesthésie*. Dans certaines circonstances, l'excitation des centres moteurs détermine aussi, par diffusion, des *mouvements associés* portant dans le domaine d'un nerf moteur plus ou moins éloigné : ces *syncinésies* (Vulpian) sont toutefois comparables aux sensations associées.

La substance grise de la moelle épinière n'est pas seulement un centre réflexe ; elle joue encore le principal rôle dans la conduction des impressions sensitives : la sensibilité persiste en effet lorsque les cordons blancs ont été détruits et que la substance grise est restée intacte. Existe-t-il des éléments spéciaux pour la conduction des diverses impressions se rapportant aux sensations de tact, de douleur, de chaleur, de sens musculaire? M. Brown-Séquard a défendu cette opinion, qui n'est point admise par la plupart des physiologistes (Vulpian, Mac Donnel, etc.). M. Vulpian a montré que des sections de la moelle, portant sur la plus grande étendue de l'axe médullaire, et même si elles sont multiples, laissent persister la sensibilité, pourvu qu'un point de substance grise reste intact. La substance grise de la moelle constitue donc un centre de conductibilité indifférente pour les impressions sensitives. M. Brown-Séquard a signalé, à la suite de l'hémisection de la moelle, l'existence d'une hémi-paraplégie directe avec hyperesthésie et hémi-anesthésie croisée : l'hyperesthésie, ou mieux la dysesthésie, peut s'expliquer par l'irritation due au traumatisme, et l'anesthésie n'est pas constante ; et d'ailleurs, M. Charcot a montré que lorsque, à la suite d'une compression de la moelle par un mal de Pott, il ne reste plus d'intact qu'une corne antérieure de la moelle, la sensibilité peut persister.

§ 3. — *Bulbe rachidien.*

Le *bulbe rachidien* n'est en somme que la continuation de la moelle, à laquelle s'ajoutent pourtant quelques éléments nouveaux.

Le bulbe rachidien, ou moelle allongée, est un renflement en forme de cône, aplati d'avant en arrière, à sommet rétréci (collet du bulbe), dirigé en bas, et se continuant avec la moelle, et à base dirigée en haut, limitée à la partie antérieure par un sillon transversal qui la sépare de la protubérance, dont elle reste indistincte en arrière (Cf. pp. 48 et 61).

La face antérieure du bulbe, tournée en bas, offre sur la ligne médiane un sillon moins profond que celui de la moelle, et interrompu à deux centimètres et demi au-dessous de la protubérance par un entrecroisement de fibres qui passent d'un côté à l'autre, et désigné sous le nom de décussation des pyramides. Ce sillon se termine en haut, sous le bord de la protubérance par une dépression plus ou moins profonde (foramen cœcum, trou borgne de Vicq-d'Azyr).

De chaque côté du sillon médian se voient deux cordons aplatis ; ce sont les *pyramides antérieures*, dont on voit, au niveau du collet du bulbe, les faisceaux s'entrecroiser sur la ligne médiane pour se continuer avec les faisceaux latéraux de la moelle épinière. En dehors des pyramides, existent de chaque côté les olives. L'olive, corps ovoïde à grand axe longitudinal, est séparée de la protubérance annulaire par une dépression profonde, la *fossette sus-olivaire*. En dehors des olives, on voit un sillon limité en arrière par le corps restiforme.

Dans le sillon bulbo-protubérantiel, on voit émerger de de-

dans en dehors : 1° au niveau des pyramides, le nerf *moteur oculaire externe* (abducens) ou nerf de la sixième paire; 2° dans la fossette sus-olivaire, le nerf *facial* ou de la septième paire ; 3° le faisceau antérieur de l'*acoustique*, huitième paire, situé immédiatement en dehors du facial, et auquel viennent se joindre d'autres fibres qui proviennent du quatrième ventricule et contournent le corps restiforme; 4° entre le facial et l'acoustique naît le nerf intermédiaire de Wrisberg qui se confondra plus tard avec le nerf facial.

Dans le sillon intermédiaire à l'olive et au corps restiforme, au-dessous de l'émergence du facial et de l'acoustique, on voit une série longitudinale de radicules nerveuses, qui, en se groupant, constituent successivement, de haut en bas, le *glosso-pharyngien* ou nerf de la neuvième paire, le *pneumogastrique* ou *vague*, nerf de la dixième paire. Au-dessous des dernières radicules du pneumogastrique, passe une veinule séparant l'origine du vague des racines bulbaires du nerf *spinal* ou nerf de la onzième paire, qui reçoit, en outre, des racines cervicales émergeant de la moelle cervicale, entre le ligament dentelé et les racines postérieures des nerfs rachidiens. Les racines de l'*hypoglosse* ou nerf de la douzième paire forment une série verticale située dans le sillon qui sépare l'olive de la pyramide.

En arrière du sillon rétro-olivaire ou *sillon latéral du bulbe*, on voit un gros faisceau de substance blanche : il constitue le corps restiforme qui semble se continuer en bas avec les cordons postérieurs de la moelle, tandis qu'en haut il se continue avec les pédoncules inférieurs du cervelet. Si on soulève le cervelet, on voit que les corps restiformes s'écartent en haut pour laisser entre eux une surface en forme de V, dont la pointe est tournée en bas, sur les bords de laquelle on voit de chaque côté un cordon à peine séparé des corps restiformes par un sillon superficiel; ces cordons constituent les *pyra-*

mides postérieures. La surface triangulaire qu'ils limitent n'est autre que le plancher du quatrième ventricule. Ce plancher présente la forme d'une dépression losangique, dont les bords antérieurs sont constitués par l'écartement des pédoncules cérébelleux supérieurs, et les bords postérieurs par l'écartement des pyramides postérieures. Le losange est divisé longitudinalement par un sillon médian déterminant le fond de la vallée. Ce sillon désigné sous le nom de *tige du calamus scriptorius* commence en haut, à l'ouverture de l'aqueduc de Sylvius, et se termine en bas à l'orifice du canal de l'épendyme qui parcourt la moelle de haut en bas; à sa partie inférieure il est plus profond : les pyramides postérieures qui, en se rapprochant, tendent à le recouvrir sont réunies au niveau du bec du *calamus scriptorius* par un tractus transversal, le *verrou* qui recouvre l'angle inférieur du ventricule au moment où il se continue avec le canal épendymaire. Au-dessous des angles latéraux du quatrième ventricule, sa paroi inférieure est parcourue transversalement par un certain nombre de fibres blanches les barbes du *calamus scriptorius*, qui ne sont autre chose que les racines postérieures des nerfs acoustiques. Au-dessus de ces fibres, existent de chaque côté du sillon médian, deux faisceaux longitudinaux désignés sous le nom de *fasciculus teres;* un peu plus haut, on voit de chaque côté une petite région légèrement saillante, d'un gris ardoisé; c'est le *locus cæruleus* qui recouvre le noyau d'origine du nerf trijumeau. Au-dessous des barbes, on voit de chaque côté de la ligne médiane un triangle de coloration blanche, à base inférieure et à sommet supérieur : c'est *l'aile blanche interne* qui recouvre le noyau de l'hypoglosse ; plus en dehors, une autre surface triangulaire à base supérieure et à sommet inférieur: c'est *l'aile grise* qui recouvre les noyaux des nerfs spinaux, pneumo gastrique et glosso-pharyngien ou nerfs mixtes. Enfin contre le bord externe du ventricule, un autre triangle, dirigé comme le premier, et blanc

aussi : c'est l'*aile blanche externe* qui recouvre le noyau du nerf acoustique.

Sur une coupe portant sur la partie inférieure du collet du bulbe, on voit que la substance grise semble s'étendre latéralement dans l'espace compris entre les cornes antérieures et les cornes postérieures, en formant une sorte de réseau qui envahit la partie interne des cordons latéraux. C'est à cette disposition qu'on donne le nom de *formation réticulée de Deiters ;* elle est due à ce que les fibres des cordons latéraux se portent en avant, en dedans, et en haut, en coupant la base des cornes antérieures, pour aller s'entrecroiser sur la ligne médiane et former le cordon latéral droit, la portion motrice de la pyramide gauche, et réciproquement. Nous avons vu que cet entrecroisement est visible dans le fond du sillon médian antérieur au niveau du collet du bulbe.

Nous connaissons maintenant le trajet du faisceau pyramidal dans toute son étendue; nous avons vu en effet que les fibres de la région moyenne de la capsule interne originaire de la région Rolandique de l'écorce, après avoir parcouru le pied du pédoncule dans sa partie moyenne, traverse d'avant en arrière la protubérance, au-dessous de la couche superficielle du pont, pour se continuer avec la pyramide antérieure : nous voyons maintenant que ce même faisceau s'entrecroise au niveau du collet du bulbe, pour passer dans le cordon latéral de la moelle du côté opposé, où il est recouvert superficiellement par le faisceau cérébelleux direct. Cette notion anatomique nous rend compte du trajet des dégénérations descendantes consécutives aux lésions cérébrales, dégénérations qui ont pour effet de déterminer la permanence de l'hémiplégie et la contracture tardive. La dégénération descendante du faisceau pyramidal ne se rencontre pas seulement en conséquence

d'une lésion cérébrale ; elle peut être déterminée par toute lésion interrompant ce faisceau dans sa continuité en un point quelconque de son trajet : que ce soit une lésion protubérantielle (*Fig.* 109) ; que ce soit une lésion médullaire (myélite trans-

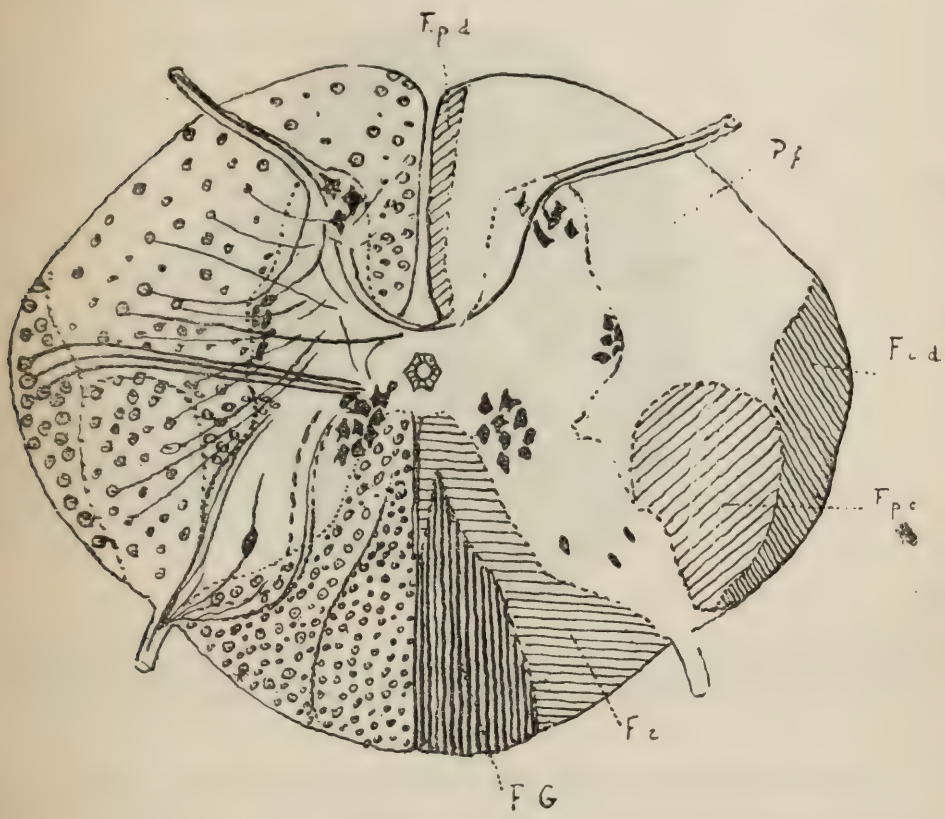

Fig. 153 (d'après Flechsig). — F. p. d, faisceau pyramidal direct ; — P. f., partie fondamentale ; — F. c. d., faisceau cérébelleux direct ; — F. p. c., faisceau pyramidal croisé ; — F. r., faisceau radiculaire ; — F. G. faisceau de Goll.

verse, compression par une tumeur, par un mal de Pott, etc.), et elle a toujours la même conséquence, la rigidité spasmodique des membres paralysés.

Ces mêmes faisceaux sont lésés systématiquement dans l'affection décrite par M. Charcot sous le nom de sclérose latérale amyotrophique, non seulement dans leur trajet médullaire et bulbaire, comme on le croyait d'abord, mais encore

dans leur trajet encéphalique ainsi que le montrent les recherches de M. Kochewnikoff, et MM. Charcot et Marie. Ces derniers ont pu suivre la lésion trahie par l'existence des corps granuleux, jusque sous les régions motrices de l'écorce.

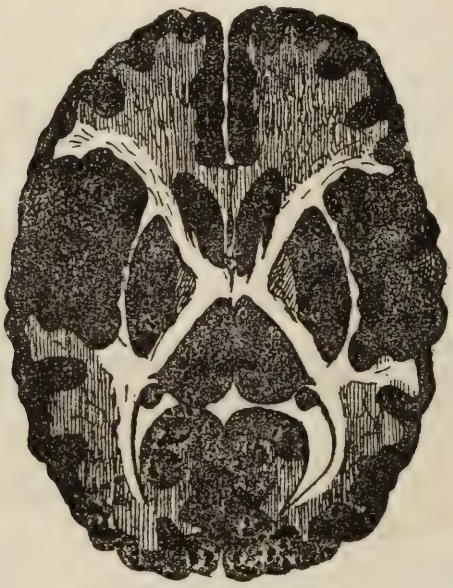

*Fig.*154 (d'après H. de Boyer). *Coupe horizontale du cerveau*, destinée à montrer les parties du centre ovale qui prennent les premières la coloration blanche.

L'autonomie du système des fibres pyramidales se trouve en contradiction avec certaines particularités du développement. En effet, les recherches de MM. Flechsig (*Fig.* 153) et de Pierret ont montré que le faisceau latéral présente un retard relatif dans le développement de ses éléments, les tubes nerveux y restant longtemps dépourvus de myéline. Les recherches de Parrot (*Fig.* 154, 155) établissent au contraire que dans le cerveau les parties du centre ovale qui prennent le plus tôt la coloration blanche caractéristique du développement complet sont précisément celles qui correspondent aux circonvolutions dites psychomotrices et qui correspondent par conséquent à l'origine des fibres du faisceau latéral.

Remarquons toutefois que la pyramide ne renferme pas toutes les fibres du cordon latéral du côté opposé. La partie postérieure en rapport avec la corne grise postérieure ne s'entrecroise pas au niveau du bulbe, elle se continue sous le

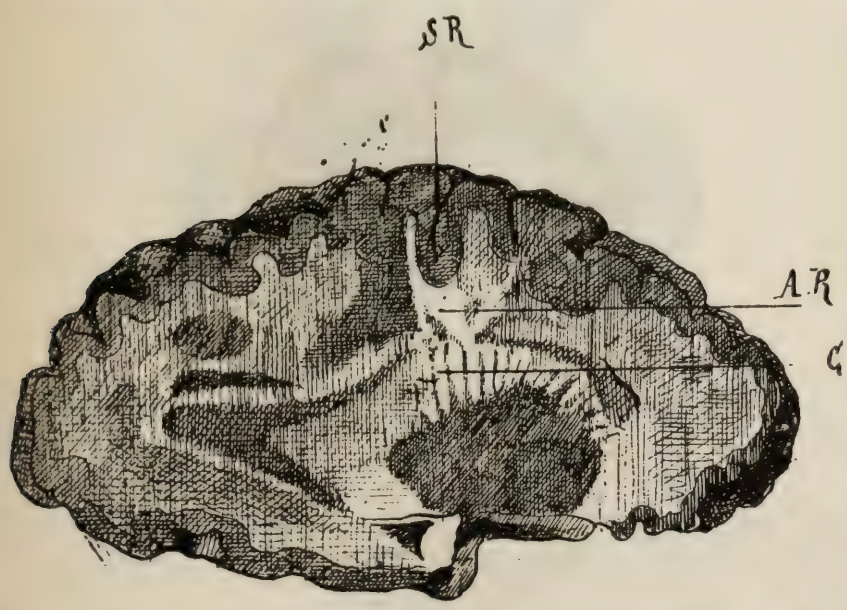

Fig. 155 (d'après Parrot). *Coupe verticale antéro-postérieure du cerveau de nouveau-né* un peu en dehors de la face interne de l'hémisphère ; — AR, anse rolandique sous le sillon de Rolando colorée en blanc et nettement différenciée du reste du centre ovale, qui a consacré sa teinte rose gris (embryonnaire) ; — C, capsule interne émergeant de la masse grise centrale.

nom de faisceau latéral du bulbe, entre le sillon latéral et l'olive, jusque dans la protubérance annulaire.

D'autre part, la pyramide comprend des fibres qui ne font point partie du cordon latéral. En effet, nous avons dit qu'il existe dans le cordon antérieur un faisceau accolé au sillon antérieur et connu sous le nom de faisceau de Türck ; ce faisceau ne s'entre-croise point au niveau du collet du bulbe, il provient directement de la pyramide du côté correspondant ; on le connaît aussi sous le nom de *faisceau pyramidal direct*, par opposition au faisceau pyramidal croisé qui constitue le cordon latéral. Dans les cas de lésions cérébrales, le faisceau

pyramidal direct dégénère au même titre que le faisceau pyramidal (*Fig.* 157). Cependant, on peut, dans des cas de ce genre,

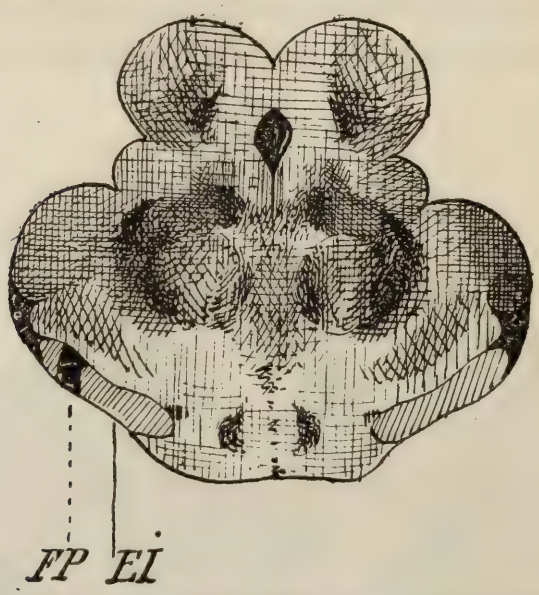

Fig. 156, *Schéma de la coupe des pédoncules chez le nouveau-né* (d'après Flechsig) ; — EI, étage inférieur ; — FP. faisceau pyramidal.

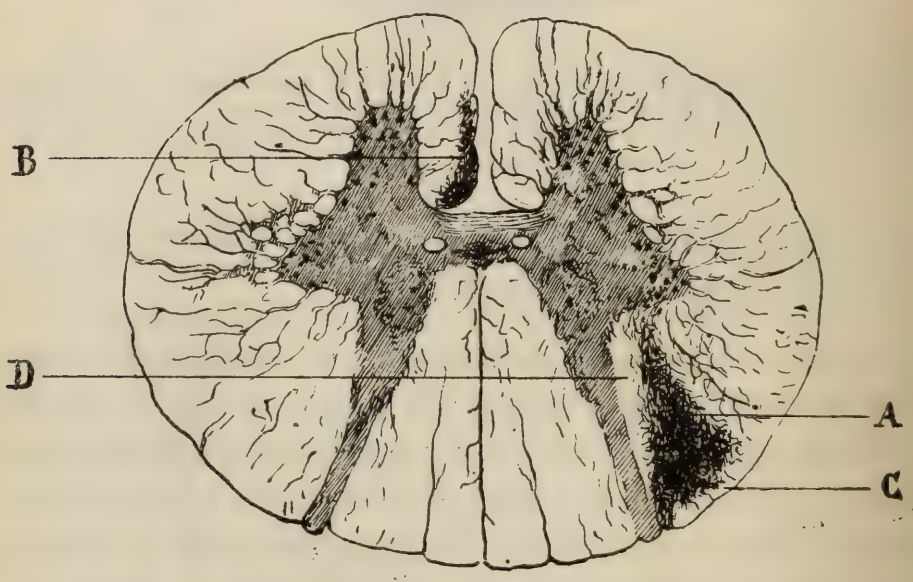

Fig. 157 (d'après M. Charcot). *Coupe transversale de la moelle cervicale.*— A. dégénération du faisceau pyramidal dans un cas de lésion des centres moteurs hémisphériques ; — B, dégénération du faisceau direct ; — C, espace de substance blanche correspondant au faisceau cérébelleux ; — D, région intermédiaire entre la corne postérieure et le faisceau pyramidal (toujours respecté dans la dégénération descendante).

ne trouver aucune trace de dégénération dans le cordon antérieur ; c'est que, à tout bien considérer, l'entre-croisement des pyramides est très variable. *a*) Il est de règle qu'il y ait un faisceau croisé et un faisceau direct, ce dernier étant environ

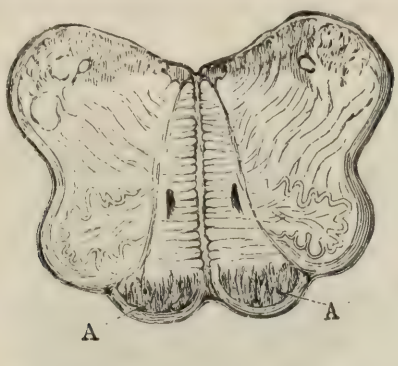

Fig. 158 (d'après M. Charcot). *Coupe transversale du bulbe passant par la partie moyenne de l'olive dans un cas de sclérose amyotrophique.* — AA, pyramide antérieure sclérosée.

un vingtième du premier. *b*) Dans un certain nombre de cas, une pyramide subit une décussation totale, tandis que la congénère subit une décussation incomplète. *c*) D'autres fois la décussation est totale des deux côtés (*Fig.* 159). *d*) D'autres fois

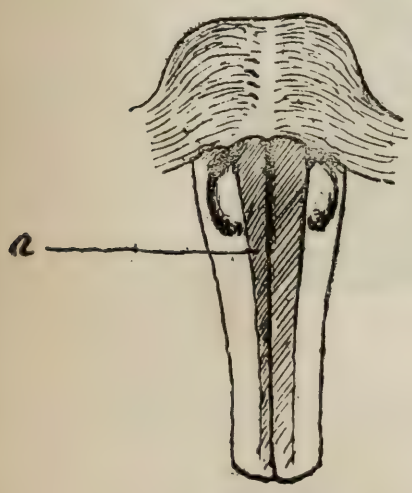

Fig. 159

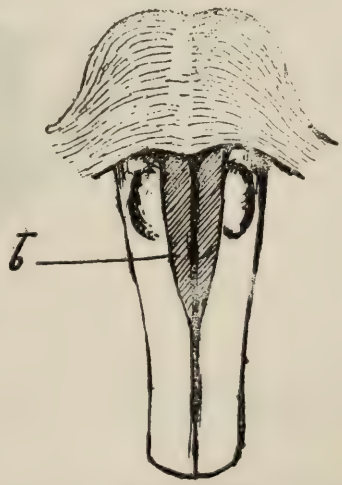

Fig. 160

Fig. 159 et 160 (d'après Flechsig). — *a*, prédominance du faisceau pyramidal direct ; — b, décussation totale ; le faisceau pyramidal fait défaut.

enfin, la décussation fait complètement défaut et les pyramides se continuent directement avec les faisceaux latéraux (*Fig.* 160). Cette dernière variété nous explique comment il peut arriver qu'une lésion cérébrale détermine des troubles moteurs siégeant du même côté. Les autres permettent de comprendre les diffé-

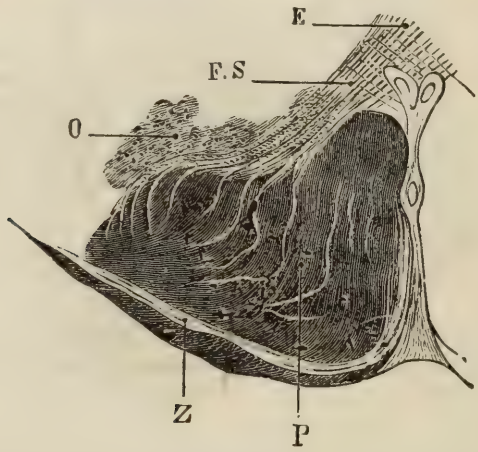

Fig. 161. *Coupe du bulbe à la partie inférieure de l'entre-croisement.* — P, pyramide : — E, entre-croisement sensitif ; — FS, filres sensitives ; — O, noyau jaune olivaire ; — Z, stratum zonale. (Debove et Gombault, *Arch. de Neur.* 1881).

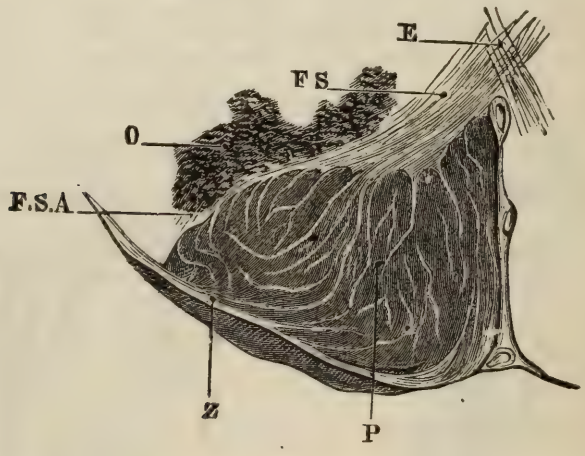

Fig. 162. *Coupe du bulbe à la partie moyenne de l'entre-croisement sensitif.* — F, faisceau sensitif postérieur et externe qui ne pénètre pas dans la pyramide.

rentes modalités symptomatiques qui peuvent résulter d'altérations du même siège encéphalique; c'est ainsi par exemple que l'entre-croisement incomplet peut expliquer la diffusion

des troubles moteurs des deux côtés et la diminution des forces du côté réputé sain chez les hémiplégiques, etc.

Ainsi la portion motrice des pyramides comprend : 1° le faisceau direct, ou faisceau de Türck ; 2° les fibres entre-croi-

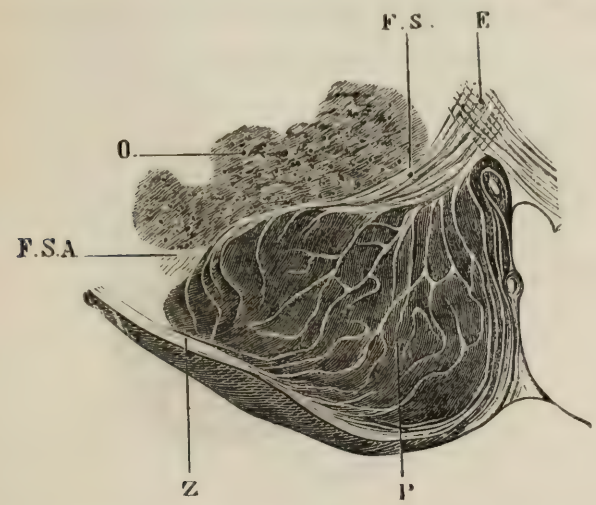

Fig. 163. *Coupe à la partie supérieure de l'entre-croisement* (mêmes lettres que ci-dessus).

sées des cordons latéraux. Leur *portion sensitive* est formée par les cordons postérieurs dont l'entre-croisement a été bien étudié par MM. Sappey et Duval. *Au-dessus* de l'entre-croisement des cordons latéraux, les faisceaux des cordons postérieurs s'infléchissent vers la ligne médiane en décapitant la corne postérieure, comme les faisceaux latéraux ont décapité la corne antérieure ; ils contournent ensuite la substance grise située au-devant du canal central et enfin s'entre-croisent en formant un raphé médian compris entre les faisceaux antéro-internes. Après leur entre-croisement, les cordons postérieurs se placent à la partie postérieure de la portion motrice des pyramides, dont ils constituent la portion sensitive, et ils se continuent, comme nous l'avons vu, dans la protubérance et le pédoncule. Tandis que MM. Sappey et Duval admettent un entre-croisement tout à fait distinct des fibres des cordons postérieurs,

MM. Debove et Gombault pensent que ces fibres se mêlent en s'entre-croisant avec les fibres du faisceau pyramidal. Ils ont pu vérifier ce genre d'entre-croisement dans un cas de sclérose latérale amyotrophique, où on voyait les fibres sensitives saines passer au milieu des fibres motrices dégénérées (*Fig.* 161, 162, 163). L'entre-croisement des cordons postérieurs ne comprend

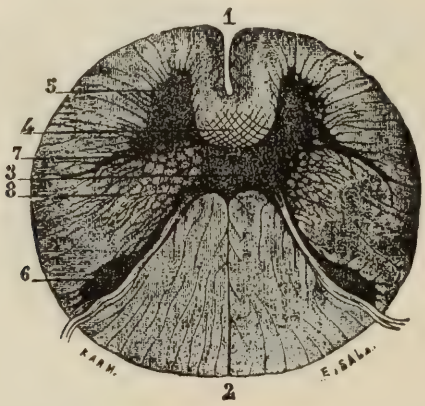

Fig. 164. *Coupe du bulbe rachidien au niveau de la partie inférieure de l'entre-croisement des pyramides.* Grossissement de 4 diamètres. — 1, Sillon médian antérieur ; à droite et à gauche de ce sillon on remarque la coupe des fascicules les plus internes des cordons latéraux qui commencent à se déjeter de chaque côté des cordons antérieurs ; — 2, Sillon médian postérieur ; — 3, Commissure postérieure et canal central du bulbe ; — 4, Commissure antérieure, très épaisse sur ce point ; — 5, Corne antérieure ; — 6, Corne postérieure ; — 7, Corne latérale ; — 8, Coupe des fascicules les plus internes du cordon latéral gauche, qui, en traversant le pédicule des cornes antérieures, l'ont déjà largement échancré. (Prépar. de M.M. Duval, extrait de la *trad. franç. de Nothnagel.*)

pas le faisceau de Goll, dont les fibres restent distinctes jusque vers les angles latéraux du quatrième ventricule.

Quant aux cordons antérieurs proprement dits, abstraction faite du faisceau direct de Türck, ils s'entre-croisent incomplètement sur toute l'étendue de la moelle en formant la commissure blanche, se séparent au niveau du collet du bulbe, au point où finit la commissure antérieure et où commence l'entre-croisement des pyramides. Ils se portent à la fois en dehors, en arrière et en haut, et passent en dehors des cordons latéraux et des cordons postérieurs, en arrière desquels ils se réunissent de nouveau pour redevenir parallèles. Ces cordons ne s'entre-

croisent donc pas dans le bulbe, ils remontent au-dessous de la substance grise du plancher du quatrième ventricule, dans

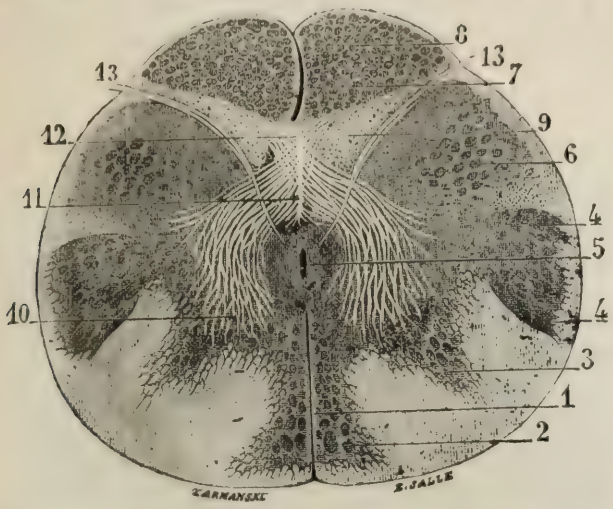

Fig. 165. *Coupe du bulbe rachidien immédiatement au-dessus de l'entre-croisement des cordons latéraux.* Grossissement de 4 diamètres (préparation de M. M. Duval, extrait de la *trad. franç. de Nothnagel*). — 1, Sillon médian postérieur ; — 2, Noyau post-pyramidal ; — 3, Noyau du corps restiforme ; — 4, 4, Cornes postérieures devenues transversales ; au-devant de leur tête gélatineuse, on voit la coupe du faisceau latéral du bulbe ; — 5, Canal central très allongé d'avant en arrière ; — 6, Corne antérieure ; — 7, Sillon médian antérieur ; — 8, Portion motrice des pyramides ; — 9, Cordons antérieurs de la moelle situés en arrière de cette portion motrice, en dehors de la portion sensitive ; — 10, Cordons postérieurs qui coupent le pédicule des cornes postérieures, en se décomposant en fascicules curvilignes, pour se porter d'arrière en avant ; — 11, Raphé résultant de l'entre-croisement de ces fascicules ; — 12, Portion sensitive des pyramides formées par le prolongement de ces mêmes fascicules ; — 13, 13, Nerfs hypoglosses.

la protubérance et dans l'étage supérieur du pédoncule cérébral.

Étudions maintenant la disposition de la substance grise dans le bulbe.

Par suite de la décussation des cordons latéraux, les cornes antérieures se trouvent divisées en deux parties : (*Fig.* 164, 165, 166, 167), *a*) la base de la corne, qui reste en rapport avec le canal central, et, par conséquent se prolonge en haut sur le plancher du quatrième ventricule, de chaque côté de la tige du

calamus scriptorius, où elle constitue successivement de bas en haut le noyau de l'hypoglosse (sous l'aile blanche interne), le noyau commun du facial et du moteur oculaire externe (sous l'*eminentia teres*), et plus haut encore, au-dessous de

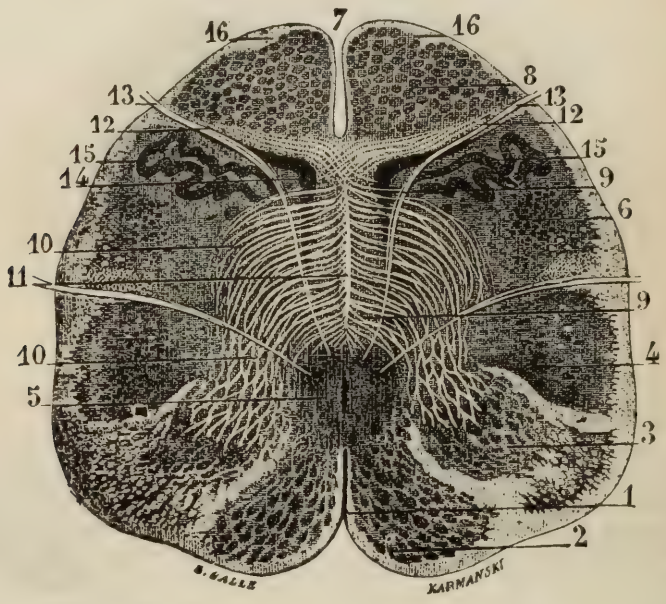

Fig. 166. *Coupe du bulbe rachidien au niveau de l'extrémité inférieure des olives.* Grossissement de 4 diamètres (préparation de M. M. Duval, extrait de la *trad. franç. de Nothnagel*). — 1, Sillon médian postérieur ; — 2, Noyau des pyramides ; — 3, Noyau des corps restiformes ; — 4, Tête gélatineuse des cornes postérieures, sur laquelle on remarque la coupe de quelques fascicules nerveux qui contribuent à former la grosse racine de la cinquième paire et qui en ereprésentent l'origine ; — 5, Canal central ; — 6, Derniers débris de la corn antérieure, séparée de la postérieure par le faisceau latéral du bulbe, facilement reconnaissable à son aspect finement pointillé et à sa teinte plus claire : — 7, Sillon médian antérieur ; — 8, Portion motrice des pyramides ; — 9, 9, Coupe des cordons antérieurs traversée par les fascicules des cordons postérieurs ; — 10, 10, Fascicules arciformes provenant de ces cordons et s'entrecroisant sur la ligne médiane ; — 11, Raphé résultant de leur entre-croisement ; — 12, 12, Portion sensitive des pyramides constituée par leur prolongement ; — 13, 13, Nerfs hypoglosses passant entre l'olive et le noyau juxta-olivaire antéro-inféro-interne ; en arrière et en dehors du noyau dont ils tirent leur origine, s'en trouve un autre qui donne naissance au nerf spinal ; — 14, Noyau juxta-olivaire antéro-interne ; — 15, 15, Coupe de l'extrémité inférieure des olives.

l'aqueduc de Sylvius, et toujours de chaque côté de la ligne médiane, les noyaux d'origine du moteur oculaire commun et du pathétique ; *b*) la décussation a rejeté en dehors et en avant la tête de la corne antérieure ; mais la colonne grise qui

est isolée par l'entre-croisement se trouve divisée en tronçons par les fibres arciformes : cette colonne est déjetée en dehors par le fait de l'écartement des bords du sillon postérieur et

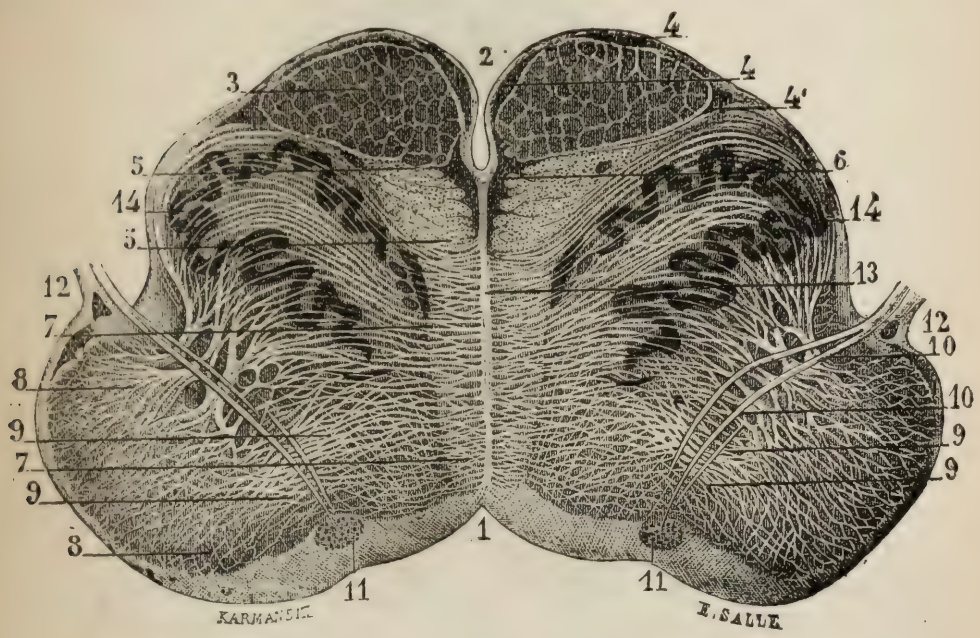

Fig. 167. *Coupe du bulbe rachidien au niveau de la partie supérieure des olives.* Grossissement de 4 diamètres (préparation de M. M. Duval) extraite de la *trad. franç. de Nothnagel* ; — 1, Sillon médian de la face postérieure du bulbe ; — 2, Sillon médian antérieur ; — 3, Portion motrice des pyramides ; — 4, 4, 4, Noyaux qui l'entourent ; — 5, 5. Portion sensitive ; — 6, Noyau qui sépare les deux portions sensitives, mais qui par sa partie supérieure cunéiforme commence aussi à se prolonger entre celles-ci et les portions motrices ; — 7, 7, Coupe des cordons antérieurs ; — 8, 8, Coupe des corps restiformes dont le noyau gris, très large à cette hauteur, est traversé de toutes parts par les fibres provenant des pédoncules cérébelleux inférieurs ; — 9, 9, Réseau très délié des fibres arciformes naissant de la partie postérieure des corps restiformes ; — 10, 10, Faisceaux volumineux émanant de leur partie antérieure, et se prolongeant par leurs divisions vers les olives, les pyramides et le raphé ; — 11, 11, Noyau d'origine des nerfs acoustiques ; — 12, 12, Les deux racines de ces nerfs émergeant de la fossette latérale du bulbe ; — 13, Raphé formé par l'entre-croisement des fibres arciformes ; — 14, 14, Olives dont l'ouverture regarde en dedans et en arrière ; sur les limites de cette ouverture, on voit les noyaux juxta-olivaire antéro-interne et postéro-externe, dont les dimensions sont très réduites, et qui l'un et l'autre tendent à disparaître.

de la formation du sinus rhomboïdal. Elle constitue le *noyau antéro-latéral* ou noyau moteur des nerfs mixtes, du spinal, du pneumogastrique et du glosso-pharyngien (sous l'aile grise) ; plus haut, cette même colonne donne naissance, au niveau du

plan de séparation du bulbe et de la protubérance, au noyau inférieur du facial, au noyau masticateur du trijumeau, et à une

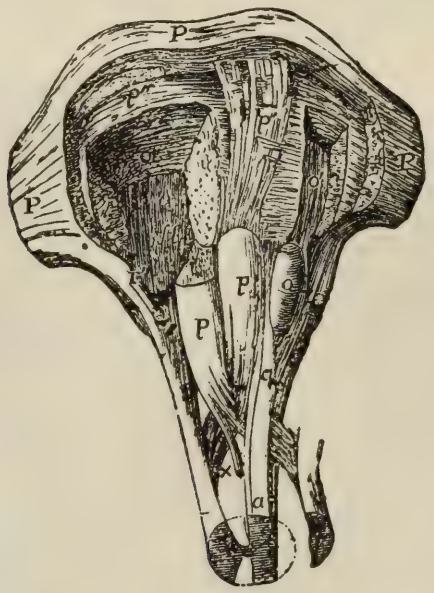

Fig. 168 (d'après Quain). *Dissection des faisceaux blancs du bulbe*, destinée à montrer la constitution en faisceau pyramidal P, dont une partie s'entre-croise, et dont l'autre partie *a* constitue le faisceau pyramidal direct.

partie du noyau du moteur oculaire commun et du pathétique. En dedans de la partie inférieure de la colonne des nerfs mixtes, se voit une petite colonne qui en est incomplètement séparée par des fibres arciformes, c'est le noyau antérieur accessoire de l'hypoglosse (*Fig.* 169, 170).

L'analogie qui existe entre la colonne motrice des noyaux, des nerfs bulbaires et les cornes antérieures de la moelle épinière a pour corollaires des analogies de lésions. C'est ainsi que l'atrophie musculaire progressive dont la lésion porte sur les cornes antérieures de la moelle, peut s'étendre aux parties similaires du bulbe, en commençant par le noyau de l'hypoglosse, et en envahissant progressivement jusqu'au noyau du pneumogastrique, dont l'altération amène

nécessairement la terminaison fatale. Mais les noyaux bulbaires peuvent être affectés primitivement et pour ainsi dire isolément dans l'affection décrite par Duchenne de Boulogne sous le nom de *paralysie labio-glosso-laryngée*, caractérisée

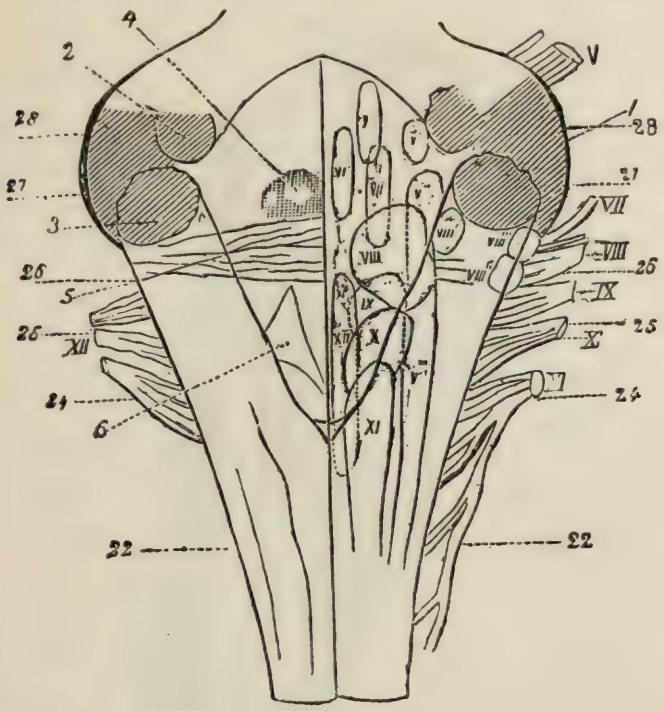

Fig. 169 (d'après Erb). *Aspect de la face postérieure du bulbe.* — 1, 2, 3, Coupe des pédoncules moyen, supérieur et inférieur ; — 4, eminentia teres (genou du facial) ; — 5, stries médullaires (racines de l'acoustique). Les chiffres romains indiquent par leur numéro d'ordre les origines et les racines apparentes des nerfs bulbaires.

tout d'abord par l'atrophie du noyau de l'hypoglosse. Ces mêmes noyaux peuvent encore être atteints consécutivement dans l'atrophie musculaire progressive, dans la sclérose latérale amyotrophique. M. Déjerine, ayant observé la coïncidence de la sclérose latérale amyotrophique avec la dégénération des noyaux bulbaires, a pensé que la paralysie labio-glosso-laryngée est une forme fruste de la sclérose latérale, mais cette interprétation n'est pas généralement adoptée.

Au-dessous du point où les cordons postérieurs vont s'entre-croiser, les cornes grises se déforment et envoient deux prolongements : *a*) l'un dans la partie la plus interne du cordon correspondant, c'est le *noyau des cordons grêles* ou *post-*

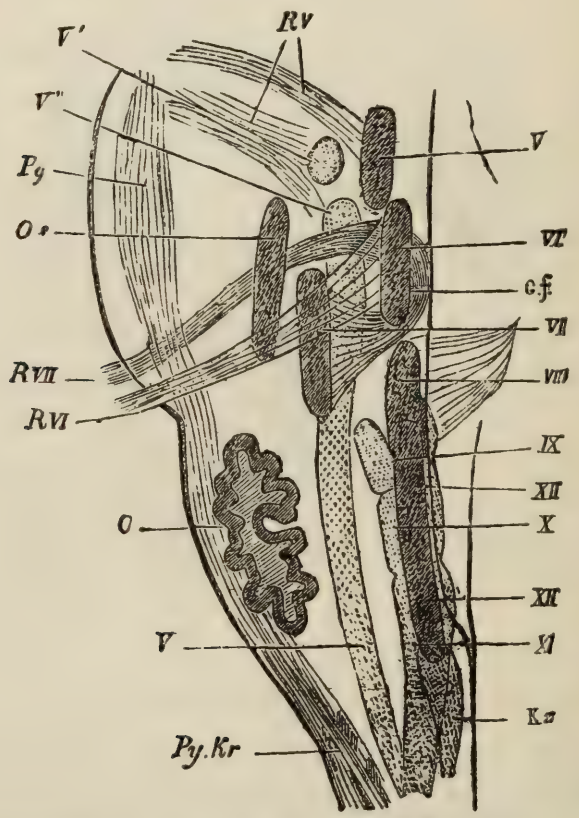

Fig. 170 (d'après Erb.). *Coupe verticale et antéro-postérieure du bulbe.* — Les chiffres romains indiquent par leur numéro d'ordre les noyaux d'origine des nerfs bulbaires.

pyramidaux; *b*) le second prolongement commence un peu plus haut et s'épanouit dans le corps restiforme, c'est le *noyau du corps restiforme*. La signification de ces prolongements est encore inconnue (*Fig.* 165, 166).

Nous avons vu que l'entre-croisement des faisceaux du cordon postérieur divisent la corne postérieure de la même manière que le faisceau latéral divise la corne antérieure,

c'est-à-dire que la base reste en rapport avec la paroi du canal, tandis que la tête est rejetée en dehors. Mais, en raison de l'écartement des parois du canal, qui sont devenues horizontales, la base de la corne s'est portée latéralement en dehors de la base de la corne antérieure, et elle constitue la

Fig. 171. *Coupe transversale du bulbe rachidien dans un cas d'atrophie glosso-labiée.* — A, atrophie des cellules du noyau de l'hypoglosse à gauche; — D, fasciculus teres; — B, noyau du pneumogastrique.

colonne des noyaux sensitifs des nerfs mixtes du spinal, du glosso-pharyngien et du pneumogastrique ; plus haut elle concourt à former les noyaux d'origine de l'acoustique et du trijumeau (sous le locus cæruleus). En outre, elle se rend latéralement sous l'aile blanche externe, où elle donne naissance aux fibres postérieures de l'acoustique (*Fig.* 165, 166).

La colonne qui résulte de l'isolement de la tête de la corne postérieure, est tout à fait déjetée en dehors de la partie inférieure du bulbe, tellement qu'elle forme souvent, dans le sillon collatéral, une saillie grise, connue sous le nom de *tubercule cendré de Rolando.* Cette colonne se porte en

haut, en avant et en dedans, pour rejoindre tout à fait supérieurement le sommet de la colonne motrice au niveau du noyau moteur du trijumeau. Elle fournit, dans son trajet, la plupart des filets d'origine de la portion sensitive du trijumeau.

Outre les noyaux d'origine des nerfs, on trouve dans le bulbe rachidien d'autres formations de substance grise : 1° les *noyaux pyramidaux*, constitués par une petite masse de substance grise, de volume très variable, suivant les sujets, qui se trouve sur le bord antérieur ou sur le bord interne des pyramides antérieures; 2° les *noyaux olivaires*, formés par une lame grise festonnée, que l'on voit dans l'épaisseur de l'olive. En dedans et en dehors de l'olive, on voit deux autres petits noyaux gris, qui ont reçu les noms de *noyaux juxta-olivaires interne* et *externe*. Ces corps olivaires sont aussi désignés sous le nom d'olives inférieures, par opposition aux *olives supérieures* qui sont deux petites masses analogues aux précédentes, mais peu développées chez l'homme, et situées en dedans du noyau inférieur du facial (*Fig.* 166, 167).

Schröder van der Kolk avait pensé que les olives bulbaires jouaient un rôle dans la coordination des mouvements de la parole, tandis que les olives supérieures auraient la même fonction pour l'expression mimique ; mais cette opinion est sans fondement et n'a plus qu'une valeur historique.

En raison du siège des noyaux d'origine des nerfs qui président aux fonctions de la circulation et de la respiration, on comprend que les lésions hémorrhagiques du bulbe déterminent fréquemment la mort subite, pour peu que l'épanche-

ment soit considérable. Les tumeurs qui ne provoquent qu'une compression lente peuvent quelquefois passer complètement inaperçues. Les symptômes caractéristiques des lésions localisées du bulbe sont dues aux lésions des nerfs qui y prennent naissance : troubles de la parole, de la phonation, de la déglutition, de la respiration, de la circulation. Les lésions du bulbe déterminent plus souvent que les lésions cérébrales des troubles de sécrétion rénale : polyurie, albuminurie, glycosurie ; mais M. Ollivier a montré que ces troubles peuvent se montrer à un certain degré dans toutes les lésions apoplectiformes du cerveau, où elles sont seulement plus transitoires. Quant aux phénomènes paralytiques ou moteurs, sensitifs du côté des membres, ils ne diffèrent guère de ceux qui sont produits par les lésions cérébrales, puisque le bulbe n'est qu'un lieu de passage pour les fibres blanches.

Outre les fibres blanches longitudinales qui traversent la région bulbaire comme un carrefour, on y trouve encore d'autres fibres situées sur la face antérieure, et dont la direction paraît transversale ; ce sont les *fibres arciformes*. Les auteurs ont décrit la direction de ces fibres de manières très différentes : les uns leur donnant une direction transversale, et les faisant passer au-devant du sillon antérieur sous forme d'*avant-pont*, d'autres les faisant naître du sillon médian, pour se porter en dehors, en avant ou au-dessous de l'olive, et se perdre vers les corps restiformes et les pédoncules cérébelleux. Les faisceaux de ces fibres arciformes offrent un volume très variable, et leur nombre est peut-être en raison inverse de celui des fibres arciformes profondes. Depuis les travaux de Deiters, de Clarke, de Meynert, on admet en général que les fibres arciformes profondes ou superficielles ont aussi un trajet analogue et des connexions communes ; elles établiraient des rapports

entre les corps restiformes d'un côté et les faisceaux gracilis et cunéiformes de l'autre côté, en affectant des rapport différents avec les deux olives. Les fibres arciformes externes (1), parties de la région des cordons postérieurs et du pédoncule cérébelleux, recouvrant l'olive ou la contournant en bas, iraient

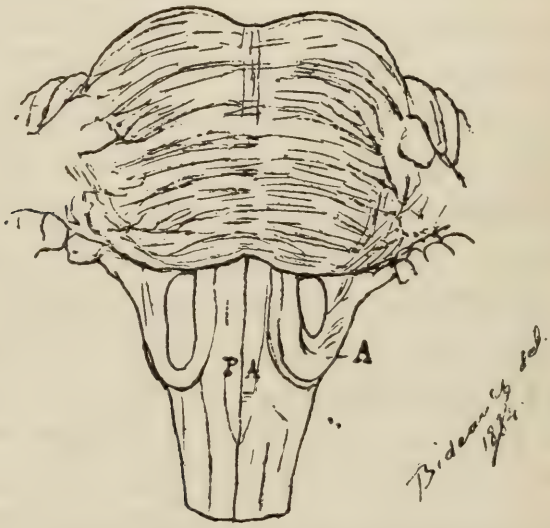

Fig. 172. *Face antérieure du bulbe et de la protubérance.* — PA, pyramide antérieure ; — A, faisceau arciforme circumolivaire.

s'entre-croiser en avant dans le sillon médian, pour aller se terminer après être entrées en connexion avec les éléments de l'olive du côté opposé, se terminer dans le corps restiforme, qui serait ainsi en partie constitué par des fibres provenant des cordons postérieurs. Souvent il est facile de voir que c'est en particulier avec le faisceau grêle et au-dessus de son renflement supérieur que les connexions des fibres arciformes sont le plus évidentes ; et que d'autre part il arrive souvent que ces mêmes fibres n'ont aucun rapport avec le sillon antérieur, mais se dirigent, par faisceaux, parallèlement aux fibres de la

1. Ch. Féré, *Note sur les fibres arciformes superficielles du bulbe rachidien.* (*Soc. de Biologie*, 29 nov. 1884.)

pyramide antérieure, vers le sillon bulbo-protubérantiel. Sur une de nos pièces, ces dispositions se trouvent résumées de la manière la plus nette (*Fig.* 172,173) : on voit en arrière, sur les bords du quatrième ventricule, le faisceau grêle au-dessus de son

Fig. 173. *Face postérieure du bulbe.* — PP, PP, pyramide postérieure ; — C, cervelet ; — VI, vermis inferior ; — IV', quatrième ventricule ; — A, faisceau arciforme.

renflement se dévier en grande partie en dehors, en formant un *faisceau récurrent*, qui passe au-dessus du faisceau cunéiforme et du corps restiforme, contourne la partie inférieure de l'olive et remonte, en conservant toujours des limites distinctes, sur le bord externe de la pyramide antérieure, dont il partage la direction et la terminaison supérieure. La direction de la portion ascendante de ce faisceau récurrent indique que les fibres arciformes superficielles n'ont pas de rapport nécessaire ni avec le sillon médian, ni avec l'olive du côté opposé.

Le rôle des fibres arciformes est encore peu connu, ce qui tient en partie à l'obscurité des notions anatomiques que l'on a sur elles. La connaissance de leur direction générale peut déjà être de quelque utilité dans la recherche des dégénérations secondaires du faisceau de Goll.

§ 4. — *Circulation de la moelle et du bulbe. — Lésions inflammatoires.*

Les artères de la moelle épinière ont été très bien étudiées par M. Duret (1), qui en distingue trois ordres : 1° Les *artères médianes* qui pénètrent par les sillons médians antérieur et postérieur. Les antérieures sont courtes, elles fournissent quelques rameaux collatéraux à la partie la plus interne des cordons antérieurs et se terminent en pinceau dans la commissure antérieure, et dans les parties voisines de la corne antérieure. Les artères médianes postérieures sont plus longues; elles se terminent dans la commissure postérieure, après avoir fourni des rameaux collatéraux aux cordons de Goll.

2° Les *artères radiculaires*, qui accompagnent les racines antérieures et postérieures. Les artères radiculaires antérieures accompagnent chacun des faisceaux des racines antérieures et se portent dans la corne antérieure, où elles se terminent en un réseau capillaire.

Les artères radiculaires postérieures sont situées, les unes au milieu des faisceaux radiculaires, les autres en dedans ou en dehors de la racine postérieure. Les moyennes sont surtout destinées à la corne postérieure et à la substance gélatineuse. Les externes se dirigent vers la partie postérieure et externe de

1. H. Duret, *Note sur les artères nourricières et les vaisseaux capillaires de la moelle épinière* (*Progrès médical* 1873, p. 284).

la corne antérieure. Les internes sont destinées au faisceau radiculaire interne.

3° Les *artères périphériques* sont surtout nombreuses dans les cordons latéraux. Les plus externes atteignent les cornes

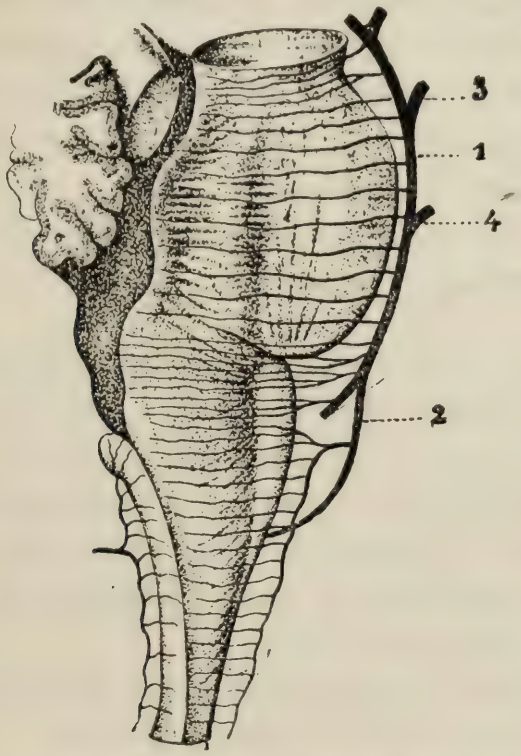

Fig. 174. *Distribution des artères médianes du bulbe* (Raymond d'après Duret). — 1, Tronc basilaire; — 2, Vertébrales; — 3, Cérébelleuse supérieure; — 4, Cérébelleuse moyenne.

antérieures. — Il existe en arrière deux groupes constants d'artérioles qui passent entre les cordons de Goll et le faisceau externe des cordons postérieurs.

Les artères du bulbe inférieur (Cf. p. 231) présentent une disposition analogue à celle de la moelle; elles proviennent des vertébrales, tandis que les artères du bulbe supérieur viennent du tronc basilaire. Ces artères qui pénètrent verticalement dans le bulbe sont des artères terminales, et quand elles viennent à être oblitérées, il en résulte une nécrobiose définitive de la région qu'elles irriguent (*Fig.* 174).

A cette description de M. Duret, M. Adamkiewicz (1) a ajouté celle d'un groupe vasculaire pour la colonne de Clarke et celles des artères longues anastomotiques qui font communiquer les différents réseaux, suivant la hauteur de la moelle.

Les vaisseaux de la moelle sont rarement le siège de thromboses ou d'embolies qui déterminent des ramollissements, dont l'évolution est comparable à celle du ramollissement cérébral.

Les veines suivent un trajet analogue et constituent des troncs parallèles aux troncs artériels.

Les vaisseaux de la moelle comme ceux du cerveau sont pourvus d'une gaîne lymphatique.

Lorsque les vaisseaux de la circulation générale qui fournissent les vaisseaux artériels de la moelle viennent à être le siège d'une thrombose et d'une embolie, il peut en résulter une anémie de la moelle qui se traduit entre autres symptômes par une parésie des membres. C'est ainsi que l'on observe la claudication intermittente sous l'influence de l'oblitération partielle de l'aorte abdominale.

La congestion médullaire est aussi en général sous l'influence de troubles de la circulation générale.

Il ne pénètre dans la moelle que des vaisseaux de petit calibre; aussi les hémorrhagies y sont-elles rares et peu volumineuses en général. Elles ne se produisent guère comme dans le cerveau que lorsque les artères offrent une lésion préalable, ou lorsque leurs parois sont mal soutenues par un tissu altéré; l'*hématomyélie* siège d'ordinaire primitivement dans la substance grise. Il se produit autour de l'épanchement une myélite périhémorrhagique analogue à l'encéphalite qui se développe dans les mêmes circonstances, et tend à limiter le foyer.

1. Adamkiewicz, *Die Bluttgefasse des Ruckenmark*, Sitz de. *Wien Acad.* 1882.

Les capillaires de la moelle formant un réseau de mailles très fines qui dessine le contour de la corne antérieure, et qui est alimenté en avant et en dedans par les médianes, en avant par les radiculaires, en dehors par les artères périphériques et en arrière par les radiculaires postérieures. On remarque d'autres réseaux au niveau de la corne postérieure de la commissure blanche et des racines. Les capillaires des cordons blancs forment des réseaux beaucoup moins riches que ceux de la substance grise.

La distribution des vaisseaux de la moelle joue un certain rôle dans la localisation des lésions dans les myélites aiguës diffuses. La pie-mère spinale servant de support aux vaisseaux est, on peut dire constamment, atteinte dans ces myélites ; au début la pie-mère est parcourue par des arborisations de vaisseaux dilatés, et il se forme entre la méninge et la moelle un exsudat plus abondant au niveau des racines postérieures, où l'adhérence de la membrane est moins intense.

La plus grande abondance de vaisseaux dans la substance grise, où ils sont moins soutenus par un tissu conjonctif moins dense, rend compte de la prédominance des lésions dans cette partie.

La *myélite aiguë suppurative* est très rare ; on la rencontre dans la méningite épidémique, dans la méningite ascendante consécutive aux escarres sacrées ;elle est toujours superficielle. Les abcès métastatiques de la moelle, dans la pyohémie, sont tout à fait exceptionnels.

La *myélite aiguë diffuse* montre sur la coupe, à l'examen macroscopique, une coloration rosée de la substance grise et un certain degré de vascularisation de la substance blanche ; la moelle offre une consistance molle (ramollissement rouge).

A l'examen microscopique on trouve, outre les dilatations vasculaires, des tubes nerveux granuleux, entre lesquels sont épanchés des globules blancs normaux ou remplis de pigments du sang et des granulations graisseuses. Dans les gaînes périvasculaires, on voit un plus ou moins grand nombre de corps granuleux. Les cellules des cornes antérieures atteignent quelquefois des proportions colossales, jusqu'à 80 millièmes de millimètres (Charcot); elles sont toutes remplies de matières colloïdes, vacuolées; à côté des cellules qui ont subi l'hypertrophie colloïde, on en trouve d'autres qui sont atrophiées et qui ont subi la dégénérescence granulo-graisseuse ou pigmentaire. Les cylindres d'axe sont hypertrophiés, irrégulièrement dilatés, granuleux ou creusés de vacuoles; quelquefois on trouve des foyers dans lesquels tous les éléments nerveux sont transformés en granulations.

Certaines myélites aiguës se limitent à une région de la moelle. Ce sont les *myélites systématiques* : on peut dire qu'elles siègent exclusivement sur les cornes antérieures de la moelle. On leur donne souvent le nom de *poliomyélites antérieures systématiques*. Elles comprennent la paralysie spinale de l'enfance, et la paralysie spinale de l'adulte : l'atrophie musculaire progressive (Duchenne, Aran) résulte d'un processus chronique. *a*) Dans la *paralysie spinale de l'enfance*, il existe au début une myélite en foyer avec corps granuleux, puis sclérose des cornes antérieures (Roger et Damaschino), puis une atrophie avec disparition des cellules motrices (Vulpian et Prévost, Lockhart-Clarke, Charcot et Joffroy, etc.), et une atrophie des cordons antéro-latéraux (Charcot). *b*) Une autopsie de M. Gombault a montré des lésions analogues dans la *paralysie spinale de l'adulte*.

Quant aux myélites spécifiques, elles sont rares. Il peut, il est vrai, se développer des productions tuberculeuses dans l'épaisseur de la moelle; mais les myélites syphilitiques et lé-

preuses ont le plus souvent leur cause dans une inflammation des méninges qui se propage ensuite à la moelle.

Les *myélites chroniques* affectent en général la forme d'une inflammation interstitielle ou scléreuse, et sont essentiellement caractérisées par une prolifération de la névroglie et une altération des tubes qui perdent leur myéline. Dans les cornes grises les cellules tuméfiées, puis granuleuses, finissent par s'atrophier et disparaître. Lorsque la myélite scléreuse occupe les faisceaux blancs, les parties atteintes prennent un aspect semi-transparent, jaunâtre ou rose ; dans la sclérose disséminée cérébro-spinale ou *sclérose en plaques*, les îlots couleur chair de saumon sont tout à fait caractéristiques.

Les myélites chroniques peuvent se distinguer d'après leur siège en *myélites chroniques diffuses* et *myélites chroniques systématiques*. Les myélites systématiques occupent soit les cornes grises, soit les cordons blancs.

Les inflammations chroniques systématiques de la substance grise n'affectent que les cornes antérieures. *a*) La *poliomyélite chronique antérieure* constitue le substratum anatomique de l'atrophie musculaire progressive. La lésion consiste en une atrophie des cellules de la corne antérieure qui finissent par disparaître (*Fig.* 150). En outre les racines antérieures sont dégénérées et atrophiées. Quelquefois il se forme dans la moelle une cavité centrale qui se remplit de liquide louche en constituant l'*hydromyélie*.-*b*) Dans la *paralysie bulbaire progressive*, ou paralysie labio-glosso-laryngée, on observe une atrophie analogue des noyaux gris du bulbe, sur les noyaux d'origine de l'hypoglosse, du spinal et du facial, dont les troncs offrent la dégénérescence granuleuse, puis l'atrophie. Les noyaux des nerfs mixtes glosso-pharyngiens et pneumogastriques sont aussi atteints, et les faisceaux du bulbe sont atrophiés (*Fig.* 171).

La *sclérose des cordons postérieurs* est le substratum anatomique de l'ataxie locomotrice progressive. Elle est caractérisée à l'œil nu par une coloration gris jaunâtre semi-transparente ; la pie-mère qui recouvre les cordons postérieurs est ordinairement épaissie et adhérente.

Il existe tout d'abord une augmentation de nombre des éléments de la névroglie ; les gaînes périvasculaires sont dilatées et remplies de cellules lymphatiques granuleuses. Plus tard, les éléments cellulaires de la névroglie s'atrophient, son tissu fibreux s'épaissit, et on voit se produire une atrophie des tubes nerveux ; les tubes peuvent être réduits à leur cylindre-axe qui finit parfois par disparaître à son tour. Un tissu conjonctif de nouvelle formation, remplit le sillon postérieur, les deux cordons de Goll sont intimement soudés, et tout le faisceau postérieur dans sa masse offre une atrophie plus ou moins apparente. Il existe une réduction du calibre des vaisseaux due à l'épaississement de leurs parois. Les racines postérieures offrent une coloration grisâtre, et au lieu d'être plus volumineuses que les antérieures comme à l'état normal, elles sont beaucoup plus petites. La lésion se propage quelquefois aux cordons latéraux, et il en résulte des phénomènes paralytiques plus ou moins localisés, ou aux cornes antérieures, et il se produit alors des atrophies musculaires siégeant sur les membres ou même à la face (Charcot, Ballet, etc.) et en particulier à la langue, si la propagation s'est faite aux noyaux bulbaires.

La *sclérose latérale amyotrophique* (Charcot), comme nous avons déjà eu l'occasion de le signaler en passant, consiste dans une lésion analogue à celle de l'ataxie locomotrice ; mais elle siège comme les dégénérations descendantes sur le trajet des faisceaux pyramidaux. La lésion diminue de volume depuis le bulbe jusqu'à la partie inférieure de la moelle. Au début les cordons blancs sont seuls atteints; plus tard les cellules

des cornes antérieures subissent une atrophie pigmentaire, et les noyaux du bulbe peuvent participer à l'altération. C'est sur l'existence de ces lésions consécutives des cellules que

Fig. 175. *Coupe de la moelle à la partie supérieure de la région lombaire.* — Plaque de sclérose dans les cordons postérieurs.

M. Leyden s'appuie pour se refuser à une distinction fondamentale entre la sclérose latérale amyotrophique et l'atrophie musculaire progressive. L'atrophie des cellules des cornes antérieures entraîne la dégénérescence des cornes antérieures des nerfs spinaux.

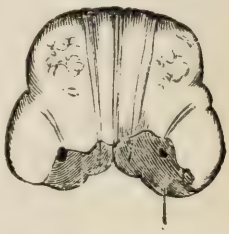

Fig. 176. *Coupe du bulbe à la partie moyenne des olives* ; — *a*, pneumogastrique ; — *b*, hypoglosse ; — *c*, plaque de sclérose.

Parmi les scléroses non systématiques il faut ranger la sclérose en plaques et la sclérose centrale ou périépendymaire.

La *sclérose en plaques disséminées* qui se présente tantôt sous la *forme cérébro-spinale*, tantôt sous la *forme spinale* pure est caractérisée par des plaques grisâtres offrant après leur exposition à l'air une coloration qui rappelle celle de la chair de saumon. Ces plaques occupent aussi bien les parties grises que les parties blanches, elles sont irrégulières, asymétriques, extrêmement variables en nombre et en étendue. Leurs limites sont sou-

vent indécises. La névroglie, les tubes nerveux et les cellules offrent des lésions très analogues à celles qu'on trouve dans les autres formes de sclérose (1).

Dans la *sclérose centrale* ou *périépendymaire*, le tissu conjonctif qui entoure le canal central est épaissi, et forme quelquefois une tumeur allongée en forme de corde. Le canal central peut être dilaté et fournir des cavités kystiques ; mais quelquefois on trouve des kystes longitudinaux qui sont développés en dehors du canal dans les cordons postérieurs (Simon, Westphal) ; aussi peut-on croire que quelques-uns de ces kystes sont dus non à une myélite centrale, mais à des tumeurs gliomateuses.

Fig. 177. *Coupe à un centimètre au-dessus du bord inférieur de la protubérance*; — *a*, pneumogastrique ; — *b*, petite plaque de sclérose ; — grande plaque de sclérose.

1. Babinsky, *Etude anatomique et clinique sur la sclérose en plaques*. Thèse, 1885.

DEUXIÈME PARTIE

SYSTÈME NERVEUX PÉRIPHÉRIQUE

CHAPITRE PREMIER

CONSTITUTION DES NERFS

Le système nerveux périphérique comprend les nerfs qui naissent soit de l'encéphale, soit de la moelle; les premiers, qui sortent par des trous de la base du crâne, constituent le groupe des nerfs crâniens; les autres, qui sortent du rachis par les trous de conjugaisons sont les nerfs rachidiens.

Le système nerveux périphérique est constitué presque exclusivement par des fibres nerveuses. On peut y distinguer deux sortes de tubes : des tubes à myéline et des tubes sans myéline.

Les tubes nerveux à myéline des nerfs périphériques doivent être distingués de ceux des centres nerveux. Ils sont, en effet, enveloppés par une membrane anhyste, la *gaîne de Schwann*. Il présentent, en outre, des *étranglements annulaires* limitant des segments égaux, *segments interannulaires* (Ranvier). Au niveau de chaque étranglement, il y a une interruption de la couche de myéline. Le cylindre-axe qui parcourt l'axe du tube se continue, au contraire, sans interruption pendant tout son trajet.

Dans chaque segment interannulaire, et vers sa partie moyenne, on voit, au-dessous de la gaîne de Schwann, un noyau aplati qui est séparé de la myéline par une couche de protoplasma granuleux, doublant la gaîne de Schwann dans toute l'étendue du segment interannulaire, et se réfléchissant sur le cylindre-axe, en formant à la myéline une sorte de sac. Les deux parois de ce sac sont réunies par de minces cloisons

(incisures de Lanterman) qui divisent le cylindre creux de myéline en segments secondaires. La paroi interne de ce sac protoplasmique paraît correspondre à une gaîne dont l'existence a été signalée par Mauthner.

Lorsque les tubes sont rompus, la myéline s'en échappe sous forme de filaments qui se soudent et se gonflent en formant des boules limitées par un double contour. La myéline se colore en noir bleuâtre par l'acide osmique, tandis que le cylindre-axe se colore en rouge par le carmin. Chaque segment interannulaire peut être considéré comme une cellule (Ranvier), et comparé à une cellule adipeuse. Les segments interannulaires sont donc des éléments cellulaires, juxtaposés bout à bout autour du cylindre-axe qui n'est autre chose qu'un prolongement d'une cellule nerveuse.

Le cylindre-axe, malgré son aspect homogène, paraît constitué de fibrilles qui seraient en fin de compte l'élément nerveux. Lorsque les tubes nerveux se divisent à la périphérie, c'est toujours au niveau d'un étranglement interannulaire, et le cylindre-axe se partage entre les deux tubes secondaires.

Les tubes nerveux sans myéline, ou fibres de Remak, se rencontrent dans tous les nerfs périphériques parmi les fibres à myéline, mais elles sont surtout nombreuses dans la pneumogastrique et le grand sympathique. Ces fibres s'anastomosent dans les troncs nerveux, où elles forment de véritables plexus; elles sont striées en long et paraissent avoir une structure fibrillaire. A la surface font saillie des noyaux ovalaires enclavés dans le protoplasma. Les anastomoses des fibres de Remak les distinguent des terminaisons des fibres à myéline qui perdent leur gaîne myélinique à la périphérie, et qui quelquefois cependant forment des plexus par l'intermédiaire de cellules nerveuses.

Nés des cellules des centres nerveux, les tubes nerveux se terminent à la périphérie dans les corpuscules de Pacini, de Meissner, de Krause, dans les éminences nerveuses des muscles striés, etc. Les fibres nerveuses forment des faisceaux, entourés d'une gaîne lamelleuse (décrite autrefois sous le nom de *périnèvre* par Robin qui la considérait à tort comme constituant un élément spécial) de nature conjonctive (Ranvier), et elles se groupent pour constituer les troncs nerveux. Les faisceaux de fibres nerveuses sont réunis les uns aux autres par un tissu conjonctif analogue au tissu conjonctif lâche, c'est le *tissu conjonctif périfasciculaire*. Enfin dans chaque faisceau de fibres, existent des faisceaux conjonctifs d'une grande minceur, où on ne trouve ni fibres élastiques, ni cellules adipeuses; c'est le *tissu conjonctif intra-fasciculaire*. Les artères et les veines se ramifient dans le tissu périfasciculaire, puis pénètrent dans les faisceaux, où ils forment un réseau à mailles allongées dans la direction du nerf. Les vaisseaux lymphatiques se terminent dans le tissu périfasciculaire.

Au niveau des foyers inflammatoires, les troncs nerveux deviennent le siège d'une congestion qui se propage à distance, et à laquelle on a attribué le développement du tétanos traumatique. La congestion amène une augmentation de l'afflux sanguin et une exsudation séreuse dans le tissu conjonctif périfasciculaire ; mais la suppuration est rare. Plus souvent il se produit des hémorrhagies miliaires : on trouve quelquefois dans l'épaisseur du sciatique des traînées ocreuses qui sont la trace d'hémorrhagies de ce genre.

Les inflammations chroniques des nerfs déterminent une néoformation du tissu conjonctif qui finit par comprimer les faisceaux nerveux ; et produire les altérations que l'on trouve

dans le bout périphérique d'un nerf sectionné ; c'est encore à l'épaississement du tissu conjonctif qu'est due l'augmentation du volume des nerfs dans les membres contracturés à la suite d'hémiplégies anciennes.

On décrit, sous le nom de *névrite multiple progressive*, une lésion signalée pour la première fois par M. Duménil, et qui consiste en une dégénération extensive des nerfs, des racines antérieures et de la moelle épinière ; le périnèvre est épaissi, la graisse s'accumule entre les faisceaux, il existe des dépôts du pigment autour des vaisseaux, beaucoup de fibres sont détruites en totalité, d'autres partiellement. (Eisenlohr, Joffroy, Leyden, etc.)

M. Gombault a décrit, sous le nom de *névrite segmentaire périaxile*, une lésion qui consiste en une névrite parenchymateuse ne comprenant pas toute la longeur d'un tube; plusieurs segments interannulaires d'un même tube peuvent être malades, tandis que d'autres segments compris dans leur intervalle restent sains. Le cylindre axe reste longtemps sain, et la restauration peut se faire par la reproduction de la gaîne nudullaire ; si le cylindre-axe se rompt, il s'ensuit une dégénération wallérienne (intoxications: plomb, etc.).

Un certain nombre de faits de traumatisme avaient fait croire que les deux bouts d'un nerf sectionné étaient capables de se réunir par première intention ; mais MM. Arloing et Tripier ont montré que le rétablissement de la fonction peut s'expliquer par l'existence de branches récurrentes périphériques. En effet après toute section d'un nerf, son bout périphérique subit une dégénérescence rapide.

Les altérations du bout périphérique consistent en une division de la myéline en fragments de moins en moins volumineux qui finissent par se résorber complètement (Waller). Cette division est la conséquence d'un travail actif du protoplasma des segments interannulaires (Ranvier), qui commence par subir un accroissement de volume considérable, puis occupe tout le calibre du tube nerveux ; la gaîne médullaire et le cylindre-axe sont divisés. Le protoplasma des segments interannulaires se remplissant de granulations graisseuses, les noyaux des segments interannulaires se multiplient ; les cylindres d'axe, en raison de l'activité du protoplasma, se décomposent en fragments détachés. En même temps, les cellules du tissu conjonctif intra-fasciculaire subissent la transformation granulo-graisseuse, les cellules lymphatiques se chargent de granulations graisseuses, de gouttelettes de myéline, et forment des corps granuleux (Cornil et Ranvier).

Dans le bout central, les altérations sont bien différentes des précédentes.

Tout d'abord il faut remarquer que tandis que dans le bout périphérique, le nerf dégénère dans toute son étendue, dans le bout central, les lésions restent limitées au voisinage de la section et s'arrêtent le plus souvent au premier étranglement annulaire. D'autre part, la nature des lésions est tout à fait différente, et voici en quoi elles consistent : les cellules lymphatiques issues des vaisseaux, après la section du nerf, pénètrent, sous l'influence de leurs mouvements amiboïdes entre la gaîne de Schwann et la gaîne de myéline, et absorbent cette dernière substance qui se réduit ainsi en fines granulations ; le cylindre-axe n'est pas détruit.

Au bout de 15 jours environ les deux bouts du nerf sectionné restés à distance l'un de l'autre et tuméfiés à leur extrémité sont réunis par un cordon cicatriciel grisâtre, un peu translucide. Les éléments nerveux ne sont pas encore régénérés.

Le travail de régénération commence dans le bout central peu de temps après la division.

Les cylindres-axes des tubes nerveux du bout central s'hypertrophient à leur extrémité, se divisent en fibrilles, suivant leur longueur et bourgeonnent en s'étendant dans le cordon cicatriciel puis entre les éléments du bout périphérique dégénéré. Chaque fibrille constitue de nouveaux cylindres-axes qui se recouvrent plus tard de myéline, et constituent des tubes complets (Waller, Ranvier).

La dégénération des nerfs sectionnés tient à leur séparation d'avec leur centre trophique. Quand on sectionne dans le canal vertébral les deux racines d'une paire nerveuse, c'est le segment périphérique de la racine antérieure et le segment central de la racine postérieure, qui subissent seuls la dégénération : la première a en effet son centre trophique dans les grandes cellules de la corne antérieure de la moelle, tandis que la seconde a son centre trophique dans le ganglion rachidien.

On décrivait autrefois sous le nom de *névromes* toutes les tumeurs développées sur le trajet des nerfs; aujourd'hui, on réserve ce nom aux tumeurs constituées par des fibres nerveux de formation nouvelle ; elles sont très rares : suivant qu'elles sont formées par tubes à myéline ou tubes sans myéline on les distingue en *névromes myéliniques* et névromes *amyéliniques*. Les névromes se développent quelquefois sur le trajet des nerfs et en grand nombre (névromes en chapelet de Lebert) ; mais la variété la plus commune est celle que l'on rencontre à l'extrémité des nerfs sectionnés dans les moignons d'amputés ; on y trouve des renflements nodulaires terminaux, formés de tubes nerveux enlacés et contournés. La variété décrite par M. Verneuil sous le nom de *névromes*

cylindriques plexiformes est constituée par une néoformation de fibres sans myéline et de tissu conjonctif, produisant une augmentation de volume du nerf qui conserve la forme cylindrique.

A côté de ces tumeurs on rencontre encore dans les nerfs des fibromes et des myxomes qui peuvent déterminer des troubles analogues et variant suivant la fonction du nerf.

Le carcinome et l'épithéliome n'envahissent guère les nerfs que par propagation ; les nerfs du bassin sont fréquemment atteints, par exemple consécutivement dans le cancer de l'utérus. C'est le tissu conjonctif périfasciculaire qui est tout d'abord envahi, puis les tubes nerveux comprimés sont atteints de dégénérescence graisseuse. Cependant Fœrster a vu des carcinomes primitifs généralement de petit volume (Cornil et Ranvier) (1).

1. *Manuel d'histologie pathologique*, 1881, t. I, p. 658.

CHAPITRE II

NERFS CRANIENS

Les *nerfs crâniens* sont au nombre de douze ; on les désigne souvent sous les dénominations de première, deuxième paires, etc., suivant leur ordre d'origine à la base de l'encéphale.

1re	paire	nerf	olfactif
2e	—	—	optique
3e	—	—	moteur oculaire commun
4e	—	—	pathétique
5e	—	—	trijumeau
6e	—	—	moteur oculaire externe
7e	—	—	facial
8e	—	—	auditif
9e	—	—	glosso-pharyngien
10e	—	—	pneumogastrique
11e	—	—	spinal
12e	—	—	hypoglosse.

Au point de vue physiologique, on peut diviser les nerfs crâniens en nerfs sensitifs, en nerfs moteurs et en nerfs mixtes. Les nerfs sensitifs comprennent un nerf de la sensibilité générale, le trijumeau, et trois nerfs de la sensibilité spéciale ; le nerf olfactif, le nerf optique, le nerf auditif ; un nerf de la sensibilité mixte, le nerf glosso-pharyngien. Les nerfs moteurs sont : les nerfs moteurs de l'œil, le facial et l'hypoglosse. Les nerfs mixtes ou à la fois sensitifs et moteurs sont : le pneumogastrique et le spinal.

§ 1. *Première paire. — Nerf olfactif.*

Le nerf olfactif se compose de deux parties. L'une qui nait directement de l'encéphale se dirige d'avant en arrière dans le sillon droit; c'est la *bandelette olfactive*, qui se termine en avant par un renflement : le *bulbe olfactif*. De ce renflement

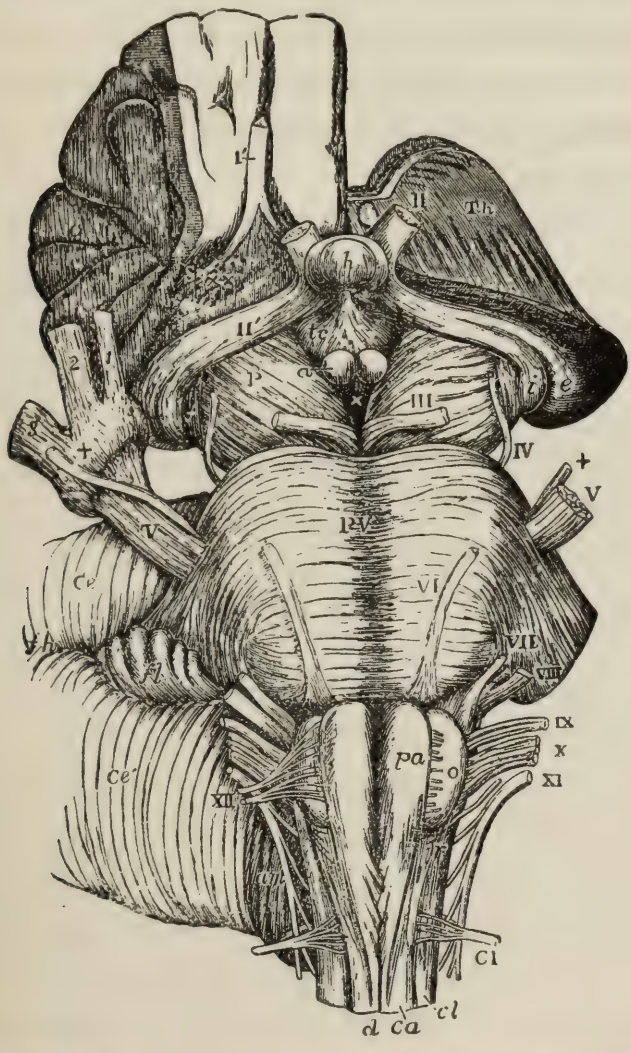

Fig. 178 (d'après Quain). — *Origine des nerfs craniens.* — Chaque paire nerveuse est indiquée suivant son ordre d'émergence par un chiffre romain.

partent des rameaux qui traversent la lame criblée de l'ethmoïde et méritent seuls le nom de *nerfs olfactifs :* en effet

la bandelette et le bulbe, dépourvus d'ailleurs de périnèvre, représentent le lobe olfactif des animaux, dont ils se rapprochent chez l'embryon par l'existence d'une cavité centrale, et sont, à proprement parler, un prolongement de l'encéphale.

La bandelette olfactive naît par trois racines : une racine grise ou moyenne, émanée de la substance grise du lobe frontal; une racine blanche interne, qui vient de la commissure blanche antérieure, en passant au niveau du bec du corps calleux; une racine blanche externe, qui provient de l'extrémité du lobe sphénoïdal, et traverse la partie interne de la scissure de Sylvius.

Ainsi constituée, la bandelette chemine, sous forme d'un cordon triangulaire, dans le sillon de la base du lobe frontal, appliquée contre lui par le feuillet viscéral de l'arachnoïde qui forme un capuchon complet au renflement bulbaire, sauf à la face inférieure, où se fait l'écoulement du liquide céphalo-rachidien dans les fractures de la partie antérieure de la base du crâne. La bandelette et le bulbe reposent sur la gouttière ethmoïdale, et on comprend qu'ils puissent être lésés dans les fractures de cette partie de la base du crâne.

Les *nerfs olfactifs* naissent de la partie inférieure du bulbe olfactif au nombre de 15 à 20 de chaque côté; ils traversent la lame criblée dans une gaine de la dure-mère. Au-dessous de cette lame, ils se divisent en deux plans, un interne et un externe, et se ramifient en divergeant dans la paroi de la fosse nasale correspondante. Ces nerfs contrastent par leur consistance, grâce à leur enveloppe névrilématique, avec les bandelettes et le bulbe, dont les fibres sont dépourvues de gaine de Schwann et d'étranglements annulaires, et par conséquent ressemblent, par leur constitution histologique, aux tubes nerveux des centres. Elles se terminent dans les cellules de Schultze.

Les faits d'atrophie et les expériences de section des filets olfactifs démontrent nettement l'action spéciale de ce nerf

dont la fonction cependant nécessite l'intégrité du trijumeau qui fournit aux fosses nasales la sensibilité spéciale et préside à la secrétion. L'humidité de la muqueuse nasale est indispensable au fonctionnement du nerf spécial ; aussi voit-on l'olfaction abolie toutes les fois que cette muqueuse est desséchée par une inflammation aiguë ou chronique. Toutefois l'anesthésie du trijumeau n'entraîne que secondairement l'anosmie.

La dysosmie qui figure dans l'aura de quelques épileptiques, les hallucinations olfactives, l'hémianosmie des hystériques coïncidant avec l'hémianesthésie générale, plaident en faveur d'un centre olfactif cortical ; mais faut-il localiser avec Ferrier ce centre dans le subiculum de la corde d'Ammon ? Il est encore permis de faire quelques réserves sur ce point.

§ 2. — *Deuxième paire. — Nerfs optiques.*

Les *nerfs optiques* naissent des couches optiques et des tubercules quadrijumeaux par trois faisceaux dont l'un antérieur vient du pulvinar et les deux autres vont aux corps genouillés : le moyen au corps genouillé externe et au tubercule quadrijumeau antérieur, le postérieur au corps genouillé interne et au tubercule quadrijumeau postérieur. Ces racines constituent un cordon triangulaire, la *bandelette optique* (*fig.* 178, II'), qui se loge au-dessous de l'expansion pédonculaire, au-dessus du bord supérieur du lobe temporo-sphénoïdal (*fig.* 179). Ces rapports permettent de comprendre comment la bandelette optique peut être comprimée par suite d'épanchements intracérébraux siégeant plus ou moins loin d'elle et comment, dans certains cas, l'hémianopsie homonyme peut résulter d'une compression à distance et non d'une lésion localisée.

Les bandelettes se rapprochent de la ligne médiane pour s'entrecroiser et former le chiasma des nerfs optiques. Ce chiasma ne constitue ni un simple accolement, ni un entre-croi-

sement complet; nous avons exposé ailleurs les différentes opinions qui ont été émises sur ce point (1).

Si, au lieu de compter les faits, on s'arrête à peser ceux qui sont exposés avec le plus de précision, il paraît hors de doute

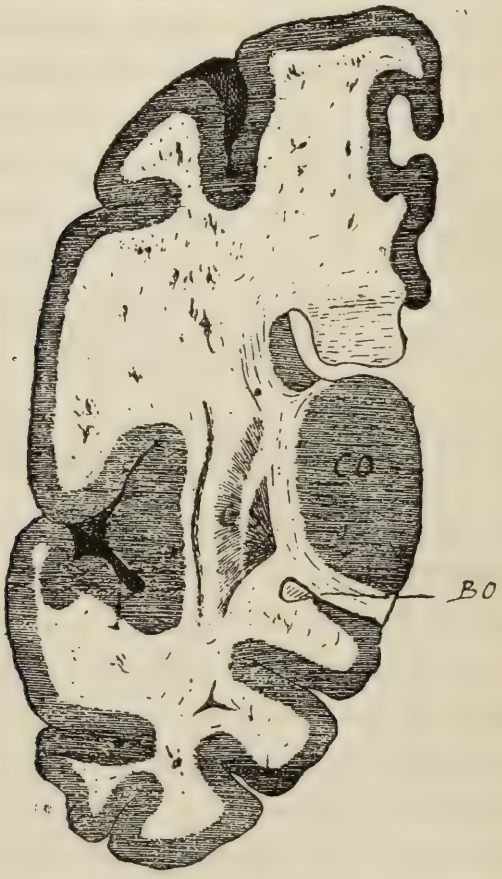

Fig. 179. — *Coupe transverso-verticale de l'hémisphère gauche, un peu en arrière de la commissure grise.* On voit, au-dessous de l'expansion pédonculaire, sur une ligne verticale passant en dehors de la couche optique C O, la coupe irrégulièrement triangulaire de la bandelette optique B O.

qu'il existe dans le chiasma un entrecroisement incomplet et que chaque bandelette se divise en deux faisceaux dont l'un se rend directement à la partie externe de la rétine de l'œil cor-

1. Ch. Féré, *Contribution à l'étude des troubles fonctionnels de la vision par lésions cérébrales.* 1882.

respondant, et dont l'autre se croise dans le chiasma avec son congénère, pour se rendre à la moitié interne de la rétine du côté opposé ; c'est-à-dire que la bandelette droite contient les fibres qui transmettent les impressions qui arrivent du côté gauche des deux yeux.

Mais les connexions des fibres des bandelettes au delà des corps genouillés ne sont pas assez déterminées pour qu'on puisse donner avec précision le chemin que suivent ultérieurement les impressions visuelles. On pourrait toutefois le déduire approximativement de la disposition générale du faisceau sensitif bien étudié par M. Ballet (1).

La couche optique a été considérée comme le centre de perceptions sensitivo-sensorielles par Luys, Schröder van der Kolk, Todd, Carpenter ; si les faits de physiologie expérimentale invoqués en faveur de cette opinion sont peu probants, les faits pathologiques ne le sont pas plus, comme l'a bien montré M. Lafforgue dans sa thèse (2). Les impressions sensitives sont perçues plus haut au niveau de la substance grise corticale, et elles sont conduites par le faisceau de fibres qui a reçu, de Meynert, le nom de faisceau sensitif. Ce faisceau comprend un premier faisceau de fibres émané du pédoncule cérébral à la partie postérieure du noyau lenticulaire, et qui se dirige vers la pointe du lobe occipital ; et un second faisceau, les expansions cérébrales optiques de Gratiolet, qui émergent des corps genouillés et des couches optiques, se placent en dedans et au-dessous du premier, et vont se rendre aux circonvolutions temporo-sphénoïdales.

M. Ballet pense que ces fibres du faisceau sensitif forment

1. Ballet, *Recherches anatomiques et cliniques sur le faisceau sensitif et les troubles de la sensibilité dans les lésions du cerveau.* Thèse de 1881.
2. Lafforgue, *Etude sur les rapports des lésions de la couche optique dans l'hémianesthésie d'origine cérébrale.* Thèse de 1877.

presque la totalité de la partie pariéto-occipitale et probablement temporo-sphénoïdale du centre ovale, et se terminent dans les circonvolutions frontale et pariétale ascendantes, au moins dans leur partie supérieure et les circonvolutions du lobe pariétal, occipital, temporo-sphénoïdal. Les observations de MM. Petrina et Grasset semblent indiquer qu'elles s'étendent encore davantage en avant.

Le *chiasma*, qui repose sur la gouttière optique du corps du sphénoïde, est recouvert en bas par la pie-mère. A sa partie supérieure, il adhère à une lame de substance grise que l'on voit bien lorsque, le cerveau reposant sur sa convexité, on renverse le chiasma en arrière. Cette lame n'est autre chose que la racine grise des nerfs optiques.

La *racine grise*, signalée par Vicq-d'Azyr sous le nom de lame grise de jonction des nerfs optiques, n'est bien décrite que depuis les recherches de Foville (1). Elle est une dépendance de la substance grise qui tapisse la face interne des couches optiques : c'est une simple lame, désignée quelquefois sous le nom de lame sus-optique, qui se porte obliquement en bas et en avant sur toute la face supérieure du chiasma. Elle est composée de deux couches : une superficielle, fibro-vasculaire et continue, à la pie-mère, et l'autre profonde, composée de substance grise.

Aucune observation ne permet jusqu'à présent de déterminer le rôle de cette racine.

Après leur sortie du chiasma, les nerfs optiques pénètrent en divergeant dans l'orbite, par le trou optique du sphénoïde, avec l'artère ophthalmique qui est d'abord placée en dehors du nerf, puis au-dessus, puis en dedans. Le nerf optique se porte en avant, un peu au-dessous et en dedans du centre de l'hémi-

1. Foville, *Traité complet de l'anat. et de la phys. du syst. nerveux cérébro spinal*, 1844, t. I, p. 512.

sphère postérieur du globe oculaire. Dans l'orbite, il est entouré d'une gaine fibreuse que la dure-mère lui fournit à son passage dans le trou optique et qui se continue avec la sclérotique. Un centimètre en arrière du globe oculaire, le nerf optique

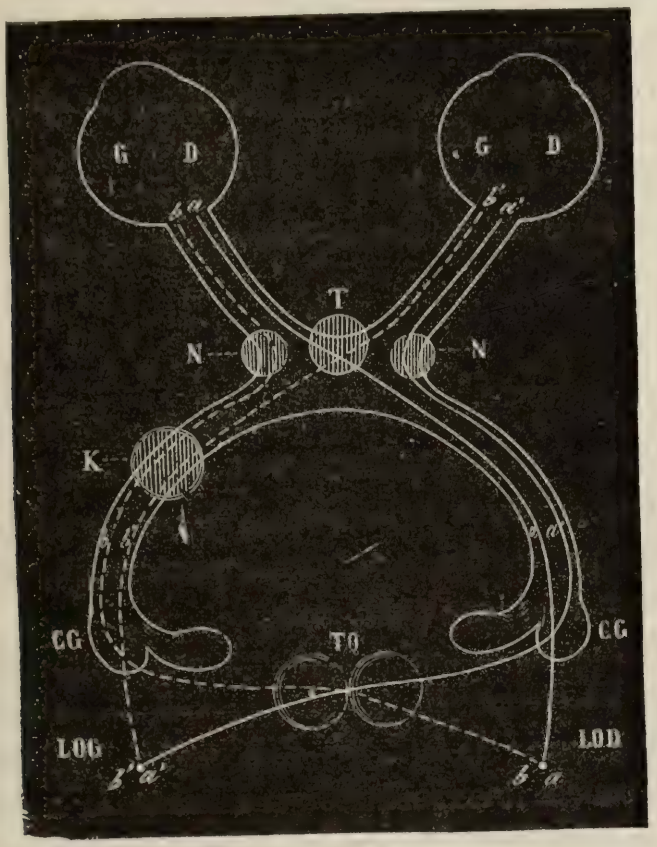

Fig. 180. — *Schéma destiné à faire comprendre les phénomènes de l'hémiopie latérale et de l'amblyopie croisée*, d'après l'hypothèse de M. Charcot (*Leçons sur les localisations*, 1876, p. 124). — T, semi-décussation dans le chiasma; T Q, décussation en arrière des corps genouillés ; C G, corps genouillés; à, b, fibres non entrecroisées dans le chiasma ; *b'*, *a*, fibres entrecroisées dans le chiasma ; *b*, *à*, fibres provenant de l'œil droit, rapprochées en un point de l'hémisphère gauche, L O G ; L O D, hémisphère droit ; K, lésion de la bandelette optique gauche produisant l'hémianopsie latérale gauche ; L O G, une lésion en ce point produirait l'hémianopsie croisée gauche ; T, lésion produisant l'hémianopsie nasale ; N N, lésion produisant l'hémianopsie temporale.

est pénétré par un rameau artériel, l'artère centrale de la rétine, branche de l'ophthalmique.

Notons que, comme le nerf olfactif, le nerf optique diffère

des nerfs phériphériques en ce que ses fibres sont dépourvues de membrane de Schwann et d'étranglements annulaires.

L'expansion terminale du nerf optique constitue la rétine qui, grâce à l'ophthalmoscope, est susceptible d'être soumise à un examen direct qui est de la plus grande utilité pour le diagnostic des affections du système nerveux.

La névrite optique, rarement primitive, se rencontre fréquemment dans les affections inflammatoires du cerveau et de ses membranes. Les lésions scléreuses du nerf optique sont fréquentes dans l'ataxie locomotrice, dans la paralysie générale.

Le nerf optique est un nerf de sensibilité spéciale : il ne perçoit que les impressions lumineuses et encore ne les perçoit-il que par l'intermédiaire de la rétine. Toutes les autres excitations ne sont pas senties comme douleur; mais elles provoquent des sensations lumineuses subjectives.

Les compressions partielles des bandelettes et du chiasma sont capables de déterminer des troubles partiels de la vision, l'*hémianopsie*, ou perte de la vision d'une moitié du champ visuel, dont on se rendra bien compte en examinant le schéma de M. Charcot (*fig.* 180). La compression d'une bandelette (k) gauche détermine une hémianopsie homonyme comprenant la moitié gauche des deux yeux. La compression de l'angle antérieur du chiasma (T) produit une hémianopsie nasale bilatérale. Une compression en N des fibres non décussées détermine une hémianopsie externe du côté correspondant.

Quant aux connexions de la rétine avec les différentes parties du cerveau, elles ne sont encore établies que sur des hypothèses. Aucun fait anatomique précis ne peut rendre compte à la fois de l'amblyopie croisée de l'hémianopsie; les constructions schématiques qui ont été proposées (Charcot, Féré,

Grasset (1), Séguin) pour les expliquer n'ont d'autre valeur que celle de moyens mnémoniques.

Il est à remarquer que, tandis que le corps genouillé reçoit des artères du même groupe que la partie postérieure de la capsule interne, ce qui peut expliquer la coïncidence d'une hémianopsie et d'une hémianesthésie, la bandelette reçoit les siennes de la sylvienne d'où elles naissent à peu près au même niveau que l'artère de la circonvolution de Broca.

Cette particularité anatomique peut permettre de comprendre comment, dans la migraine ophthalmique, qui paraît résulter d'une vaso-constriction artérielle des vaisseaux encéphaliques, on voit souvent coïncider l'hémianopsie et l'aphasie temporaires.

§ 3. — *Troisième paire. — Nerf moteur oculaire commun.*

Ce nerf a son origine dans le noyau gris situé au-dessous de l'aqueduc de Sylvius, et s'étendant en avant jusqu'à la moitié antérieure de l'aqueduc, et en arrière, au-dessous de la substance grise du plancher du quatrième ventricule, jusqu'au noyau du nerf pathétique : ces deux noyaux seraient même confondus, d'après M. Duval, tandis que M. Forel les considère comme distincts. Meynert signale une anastomose entre le noyau de la racine sensitive du trijumeau

1. Dans la troisième édition de son traité (p. 266), M. Grasset m'attribue un schéma qui ne ressemble que de loin à celui que j'ai proposé. Il en a retranché en effet les fibres M. qui parties du centre de la rétine s'entrecroisent dans le chiasma, et se rendent, par la racine grise, dans un point du cerveau éloigné des autres origines des fibres visuelles. Cette partie de mon schéma avait pour but de rappeler qu'aussi bien dans l'hémianopsie que dans l'amblyopie croisée la vision centrale est en général conservée.

Le schéma à triple entrecroisement de M. Grasset est déclaré extravagant par M. Séguin qui d'ailleurs en propose un autre parfaitement insuffisant pour expliquer tous les troubles visuels d'origine cérébrale. Aucune hypothèse ne peut suppléer à l'insuffisance des notions anatomiques.

et le noyau de la troisième paire; cette connexion indiquerait que le moteur commun est sensible dès son origine, et expliquerait les accès douloureux que l'on observe quelquefois dans les paralysies d'origine nucléaire de ce nerf.

M. Duval a indiqué une anastomose du noyau de la troisième paire avec le noyau de la sixième paire du côté opposé. On comprend ainsi la synergie du muscle droit externe d'un côté avec le muscle droit interne du côté opposé. Cette notion offre encore des points intéressants : 1° Le muscle droit interne est doué de deux sortes de mouvements de convergence, dans lesquels il a pour associé son congénère du côté opposé, et pour antagoniste le droit externe ; ce mouvement est commandé par le moteur oculaire commun seul; 2° dans le mouvement de latéralité, où les deux yeux sont portés simultanément à gauche ou à droite, le droit interne d'un côté s'associe au droit externe de l'autre; le muscle droit interne agit alors synergiquement avec le droit externe du côté opposé, et est sous l'influence du filet anastomotique que la sixième paire fournit à la troisième. Dans la paralysie nucléaire de la troisième paire les mouvements de la troisième paire sont abolis quand il s'agit de converger, ils sont conservés lorsqu'il s'agit de suivre le droit externe du côté opposé. Et inversement, si le noyau de la sixième paire est atteint, le muscle droit interne est capable du mouvement de convergence, il est impuissant à exécuter le mouvement de latéralité.

MM. Hensen et Walckers pensent que la colonne grise qui constitue le noyau de la troisième paire peut être dissocié en une série de noyaux échelonnés qui seraient d'avant en arrière : noyau du sphincter de l'iris, noyau du muscle droit interne, noyau du droit supérieur et du releveur palpébral, noyau du droit inférieur, noyau du petit oblique. Cette dis-

sociation pourrait expliquer la persistance des mouvements de l'iris et de l'accommodation dans une paralysie totale de la troisième paire ; et elle rendrait compte de la dissociation du réflexe lumineux et du réflexe accommodatif.

A partir de son origine, chaque nerf se dirige, sans s'entrecroiser avec son congénère, vers le bord interne du pédoncule cérébral correspondant, où l'on voit son origine apparente, qui se présente sous forme de filaments au nombre de huit à dix au niveau du locus niger. Il se porte, compris dans le confluent moyen, en avant et en dehors, vers les apophyses clinoïdes postérieures, perfore la dure-mère, et pénètre dans le sinus caverneux, où il est en rapport en dehors avec le pathétique et la branche ophthalmique de Willis, et en dedans avec l'artère carotide interne.

Dans la paroi externe du sinus, il s'anastomose avec la branche ophthalmique de Willis et avec le plexus carotidien du sympathique. Arrivé à la partie antérieure du sinus caverneux, il pénètre dans l'orbite, par la partie la plus large de la fente sphénoïdale, en passant dans l'anneau de Zinn; puis il se divise en deux branches : l'une supérieure, l'autre inférieure.

La *branche supérieure*, plus petite, passe au-dessus du nerf optique, et se rend à la face inférieure du droit supérieur, dans lequel elle se divise en plusieurs rameaux, dont l'un traverse les muscles, pour aller animer le muscle releveur de la paupière supérieure. A cette communauté d'innervation, correspond la synergie des deux muscles ; la paupière se relève quand le regard se porte en haut.

La *branche inférieure* plus volumineuse continue le trajet du nerf. Placée en dehors du nerf *optique*, elle se divise en trois rameaux qui se rendent au droit interne, au droit inférieur et au petit oblique. Le rameau du petit oblique fournit la racine courte ou motrice du ganglion ophthalmique, et anime le muscle constricteur de la pupille et l'appareil de l'ac-

commodation. Le nerf de la troisième paire est un nerf moteur, mais il est doué d'une sensibilité récurrente qu'il doit à la branche ophthalmique du trijumeau (Cl. Bernard); à moins que ce dernier ne la lui fournisse par une anastomose nucléaire (Meynert).

Le moteur oculaire commun peut se trouver comprimé à son entrée dans l'orbite, à la suite des fractures du crâne, en conséquence de l'existence d'une tumeur, etc. Le rôle du froid et de la syphilis dans la production de ces paralysies a été considérablement réduit depuis que l'on connaît la fréquence de ce symptôme dans l'ataxie locomotrice. Quoi qu'il en soit, cette paralysie se traduit 1° : par l'exophthalmie, qui résulte du relâchement des muscles adducteurs, et de la prédominance de l'action du muscle orbitaire de Müller animé par le grand sympathique ; 2° par le ptosis (ou chute de la paupière supérieure), dû à l'impuissance du releveur de la paupière, qui ne contrebalance plus l'action de l'orbiculaire, animé par le facial; 3° par le strabisme externe et un peu inférieur, qui s'explique par la persistance exclusive de l'action des muscles grand oblique (pathétique) et droit externe (moteur oculaire externe). Il existe une diplopie croisée, c'est-à-dire que l'image de l'œil malade est du côté opposé. Cette diplopie est à la fois horizontale et un peu verticale : A) horizontale, par la paralysie du droit interne ; B) et verticale, *a*) par la paralysie du droit inférieur, qui fait placer la mauvaise image au-dessous de l'autre si on baisse le regard, *b*) par la paralysie du droit supérieur et du petit oblique, qui fait placer la mauvaise image au-dessus de la bonne, quand le regard est dirigé en haut. L'image est un peu inclinée en dehors du fait de l'impotence du petit oblique, surtout si la paralysie est incomplète pour les autres muscles. L'impossibilité de la convergence explique comment la diplopie

horizontale augmente quand l'objet est rapproché ou porté vers l'œil sain. 4° Il existe une dilatation modérée de la pupille, qui peut encore se dilater sous l'influence de l'atropine ; quelquefois la mydriase fait défaut : ce qu'on peut expliquer par ce fait que quelquefois la racine motrice du ganglion ophthalmique est

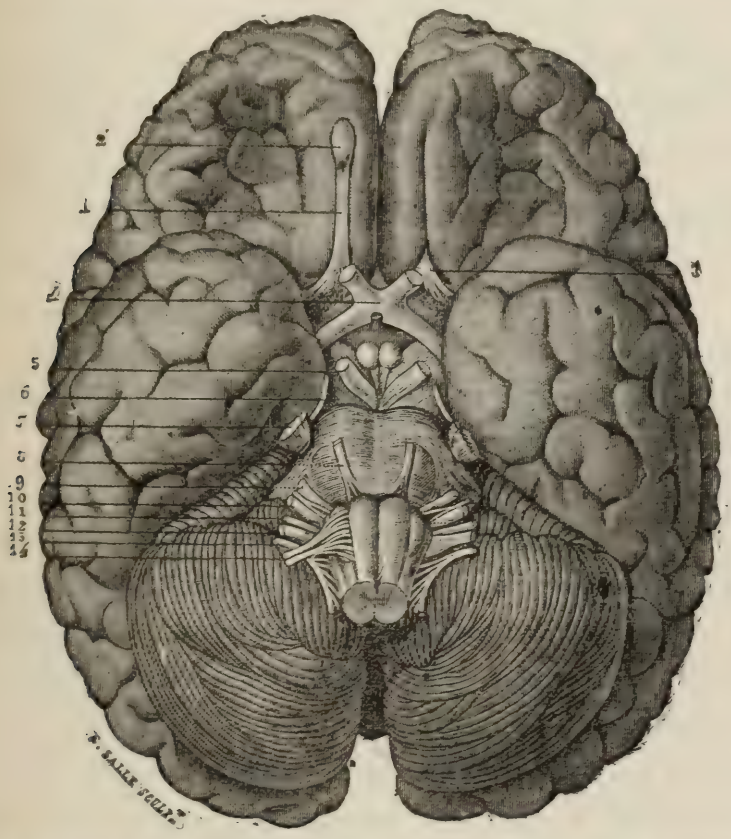

Fig. 181 (d'après M. Sappey). — *Origine apparente des nerfs craniens.* — 1, bulbe olfactif ; — 2, nerf olfactif ; — 3, section du nerf olfactif à son origine ; — 4, nerf optique ; — 5, nerf moteur oculaire commun ; — 6, nerf pathétique : — 7, nerf trijumeau ; — 8, nerf facial ; — 9, nerf acoustique ; — 10, nerf moteur oculaire commun ; — 11, nerf glosso-pharyngien ; — 12, nerf pneumogastrique ; — 13, nerf spinal ; — 14, nerf grand hypoglosse.

fournie par le moteur oculaire externe ou par le pathétique, comme j'en ai vu un exemple. L'absence de ce symptôme se comprendrait encore dans le cas d'une lésion nucléaire n'intéressant pas le noyau accommodateur. 5° Il existe en outre des troubles de l'accommodation ; les malades fixent difficilement

à une courte distance surtout parce que le muscle droit interne est paralysé en tant que muscle de convergence.

§ 4. *Quatrième paire. — Nerf pathétique.*

Le nerf pathétique a son origine au-dessous de l'aqueduc de Sylvius, dans un noyau gris qui lui est commun avec le nerf de la troisième paire. Nous avons déjà signalé les connexions (p. 329), nous n'y reviendrons pas. Ses fibres s'*entrecroisent* sur la ligne médiane, et vont émerger sur les pédoncules cérébelleux supérieurs en dehors du frein de la valvule de Vieussens.

Ce nerf très grêle se dirige sous le feuillet viscéral de l'arachnoïde, en dehors, en bas et en avant, vers la base du cerveau, en contournant le pédoncule cérébral, et il se porte vers le sommet du rocher. Il traverse la dure-mère au niveau de l'entrecroisement des deux circonférences de la tente du cervelet, pénètre dans la paroi externe du sinus caverneux avec la branche ophthalmique de Willis; puis il entre dans l'orbite, avec la branche frontale de l'ophthalmique, par la partie la plus externe de la fente sphénoïdale. Il se dirige alors en dedans et en avant, au-dessous du releveur de la paupière, vers le muscle grand oblique, auquel il se distribue.

Dans la paroi du sinus caverneux, des filets de l'ophthalmique de Willis s'accolent au pathétique, mais l'abandonnent bientôt, pour se rendre à la tente du cervelet. Cependant ils lui laissent quelques filets qui peuvent rendre compte de la sensibilité récurrente de ce nerf exclusivement moteur.

Le nerf pathétique a été ainsi dénommé parce qu'on le regardait comme destiné à donner au regard une expression

douloureuse. Ch. Bell l'appelait le nerf respiratoire de la face, parce qu'il modifie la direction de l'œil dans la dyspnée.

Le nerf pathétique peut être atteint de paralysie sous l'influence des mêmes causes que le nerf moteur oculaire commun. L'action du muscle grand oblique étant de porter la pupille en bas et en dehors, lorsqu'il est paralysé, l'œil se dévie légèrement en haut et en dedans; il existe une diplopie homonyme et inférieure ; l'image fausse est située sur un plan inférieur à celui de l'image vraie et incliné en dedans, de manière à former avec l'image vraie un angle à sommet supérieur.

§ 5. — *Cinquième paire. — Nerf trijumeau.*

Le nerf de la cinquième paire, trijumeau ou trifacial, est ainsi nommé à cause des trois grosses branches par l'intermédiaire desquelles il innerve les trois principales régions de la face : le front, la joue et le menton.

Le trijumeau émerge de la protubérance au niveau de l'origine des pédoncules cérébelleux moyens, un peu en avant de leur partie moyenne, par deux racines : l'une, *grosse racine*, *racine sensitive*, est externe et un peu postérieure; l'autre, *petite racine* ou *racine motrice*, est interne et un peu antérieure. La petite racine provient du *noyau masticateur*, qui est situé sur le prolongement des cornes antérieures de la moelle et dans l'étage moyen de la protubérance. La grosse racine naît au contraire du noyau de substance grise qui fait suite aux cornes postérieures de la moelle, et s'étend depuis le tubercule de Rolando jusqu'à la partie antérieure de la protubérance; elle reçoit en outre des fibres radiculaires venant de la substance grise du plancher du quatrième ventricule. Le noyau sensitif est par conséquent beaucoup

plus considérable que le noyau moteur, ce qui se trouve en rapport avec le rôle fonctionnel du nerf.

A partir de leur origine à la protubérance, les deux racines accolées du trijumeau se portent en haut, en avant et en dehors, vers le sommet du rocher. Il traverse la dure-mère, et arrive sur une dépression creusée sur le bord supérieur du rocher, où il présente un renflement désigné sous le nom de *ganglion de Gasser*, et qui semble formé par une masse de substance grise comprise dans l'épanouissement de la racine sensitive. La racine motrice ne fait que s'accoler à cette masse qui offre une grande analogie avec les ganglions des nerfs spinaux. De la convexité de ce ganglion (*Fig.* 178, X), dirigée en avant et en dehors, partent trois grosses branches qui sont de haut en bas et d'avant en arrière : 1° la *branche ophthalmique* de Willis ; 2° le *nerf maxillaire supérieur* ; 3° le *nerf maxillaire inférieur*. Du ganglion de Gasser partent en outre quelques filets destinés à la dure-mère qui tapisse le rocher et le sphénoïde; un de ces filets qui accompagne l'artère méningée moyenne a pu être suivi par Cruveilhier jusqu'au sinus longitudinal supérieur. Il fournit encore quelques filaments anastomotiques pour le grand sympathique.

La *branche ophthalmique de Willis* est la plus petite des branches du trijumeau. A partir de l'angle antéro-interne du ganglion de Gasser, elle se dirige en avant, un peu en haut et en dedans, et pénètre dans la paroi externe du tissu caverneux, au-dessous du pathétique. Elle envoie dans ce trajet des anastomoses au grand sympathique et aux trois nerfs moteurs de l'œil ; puis elle se divise en trois rameaux qui pénètrent dans l'orbite par la fente sphénoïdale ; ce sont, de dehors en

dedans, le nerf lacrymal, le nerf frontal et le nerf nasal.

1° Le *nerf lacrymal* est le moins volumineux des trois ; il pénètre dans l'orbite par la partie la plus étroite et la plus externe de la fente sphénoïdale, se dirige en avant, le long de la paroi externe de cette cavité, au-dessus du muscle droit externe, et arrive à la glande lacrymale, au niveau du bord postérieur de laquelle il se divise en deux filets. *a*) L'un interne, ou *lacrymo-palpébral*, traverse la glande, à laquelle il fournit de nombreux rameaux ; il perfore l'aponévrose palpébrale, et enfin se termine dans la paupière supérieure en deux groupes de rameaux : les *inférieurs* ou *palpébraux* vont à la peau de la paupière ; les *supérieurs* ou *temporaux* à la peau de la tempe. *b*) L'autre *externe* ou *temporo-malaire* donne quelques petits filets au bord externe de la glande lacrymale, s'anastomose vers l'angle externe de l'œil avec le rameau malaire du maxillaire supérieur, traverse l'os malaire, et va se distribuer aux téguments de la joue.

2° Le *rameau moyen*, *nerf frontal*, nerf *sus-orbitaire*, plus volumineux que le précédent, semble continuer la branche ophthalmique ; il pénètre dans l'orbite par la partie la plus large de la fente sphénoïdale, avec le nerf pathétique, s'avance d'arrière en avant entre le périoste et le releveur de la paupière supérieure, et se bifurque en deux rameaux :

a) Le *frontal interne* qui se dirige en dedans, au-dessus du releveur et du grand oblique, passe au-dessus de la poulie de ce dernier muscle, et se divise à son tour en deux filets : un filet *descendant interne*, qui se dirige en bas, et se rend à la paupière supérieure, et un filet *ascendant externe*, qui va à la partie inférieure de la région moyenne du front.

b) Le *sous-orbitaire* ou *frontal externe* continue la direction du nerf frontal, passe par l'échancrure sus-orbitaire, puis monte verticalement sur l'os frontal, en donnant des rameaux descendants, destinés à la paupière supérieure ; puis il se di-

vise en *filets internes, superficiels*, qui montent entre la peau et le muscle frontal, et en *filets externes, profonds*, situés entre le muscle et le périoste, auquel quelques-uns se distribuent ; quelquefois au-dessus de la poulie du grand oblique, naît un troisième rameau frontal, le nerf sus-trochléaire d'Arnold, destiné à la peau de l'espace intersourcilier.

3° Le *nerf nasal*, intermédiaire par son volume au lacrymal et au frontal, entre dans l'orbite avec le moteur oculaire commun et le moteur oculaire externe, entre les insertions postérieures du droit externe. Après un court trajet, il fournit la *racine longue du ganglion ophthalmique* et quelques *nerfs ciliaires*, qui naissent quelquefois avant l'entrée du nerf nasal dans l'orbite. Se portant en dedans et en avant, le nasal croise obliquement le nerf optique, et parvient à la paroi interne de l'orbite, où il se divise en deux rameaux :

a) Le *nerf nasal externe* qui continue la direction du nasal, passe au-dessous de la poulie du grand oblique, et se bifurque en : une *branche supérieure* qui se rend dans la paupière supérieure et dans la peau du front, et une *branche inférieure* qui se distribue à la caroncule, au sac lacrymal, et à la peau de la base du nez.

b) Le *nerf nasal interne* ou *ethmoïdal* qui, sur la paroi interne de l'orbite, pénètre avec l'artère ethmoïdale par le trou orbitaire interne et antérieur dans la fosse ethmoïdale ; puis, par un trajet récurrent, rentre dans la fosse nasale par la fente ethmoïdale. Après avoir donné un petit filet pour la peau du nez, il passe par le canal de l'apophyse nasale, et se divise en deux rameaux : *a*) le *nerf de la cloison des fosses nasales*, qui va à la muqueuse ; *b*) le *nerf de la paroi externe des fosses nasales*, qui se divise lui-même en un *filet postérieur*, pour la partie moyenne du cornet inférieur, un *filet moyen*, pour la muqueuse du méat inférieur, un *filet antérieur* ou nerf *naso-lobaire*, qui passe derrière l'os propre du nez, perfore la paroi de la

narine entre l'os et le cartilage triangulaire, et se distribue à la peau du lobule.

Le *ganglion ophthalmique* peut être regardé comme appartenant au nerf nasal de la branche ophthalmique de Willis. C'est un renflement lenticulaire, grisâtre, situé à un centimètre environ en avant du sommet de l'orbite, sur le côté externe du nerf optique. Il présente quatre angles, deux antérieurs et deux postérieurs. Des angles postérieurs, l'un, le supérieur, reçoit le rameau long et grêle du rameau nasal de la branche ophthalmique, qui constitue la racine sensitive du ganglion ; l'autre, l'inférieur, reçoit le rameau gros et court du moteur oculaire commun, qui constitue sa racine motrice. La racine ganglionnaire, qui vient du plexus caverneux, se rend directement dans le ganglion, où elle pénètre par sa racine longue. Des angles antérieurs partent deux groupes de *nerfs ciliaires courts*, un groupe inférieur, un groupe supérieur. Les nerfs ciliaires inférieurs du ganglion s'anastomosent avec les *nerfs ciliaires longs* du nasal de l'ophthalmique de Willis. Après avoir formé un grand nombre de flexuosités, ils perforent la sclérotique autour du nerf optique, se dirigent entre la sclérotique et la choroïde, jusque dans le muscle ciliaire, où ils s'anastomosent, et vont s'épuiser dans l'iris, la conjonctive et la cornée.

B. *Le nerf maxillaire supérieur*, branche moyenne du trifacial, naît de la convexité du ganglion de Gasser. Compris dans un dédoublement de la dure-mère, il dirige en avant et un peu en dehors, pour sortir du crâne par le trou grand rond. Arrivé dans la partie supérieure de la fosse ptérygo-maxillaire, il se dirige vers la jonction de la fente sphéno-maxillaire et de la fente sphénoïdale, gagne le canal sous-orbitaire qu'il traverse dans toute sa longueur, et se divise dans la peau de la joue.

Le nerf maxillaire supérieur donne plusieurs branches collatérales : 1° Le *nerf orbitaire* naît du maxillaire supérieur après sa sortie du trou grand rond. Il passe dans l'échancrure située sur le bord interne de la grande aile du sphénoïde, pénètre dans l'orbite par la fente sphéno-maxillaire, se dirige entre la paroi inférieure de cette cavité, au-dessous du droit inférieur et du droit externe, et se divise en deux rameaux : *a*) un supérieur, *rameau lacrymal*, qui se rend à la face supérieure de la glande lacrymale et à la paupière inférieure ; *b*) un inférieur, *rameau temporo-malaire*, dont un filet traverse l'os malaire, et va à la peau de la pommette, et un autre filet pénètre dans la fosse temporale, où il s'anastomose avec le temporal profond antérieur. 2° Les *racines sensitives du ganglion sphéno-palatin* ou de Meckel, qui naissent du maxillaire inférieur, au moment où il traverse la fosse sphéno-maxillaire. 3° Les *nerfs dentaires postérieurs*, au nombre de deux ou trois. Ces nerfs naissent souvent, par un tronc commun, de la partie inférieure et externe du maxillaire supérieur ; ils se dirigent d'avant en arrière, vers la tubérosité maxillaire, donnent quelques filets pour la gencive et la muqueuse buccale, et un autre filet qui s'anastomose dans la fosse canine avec le dentaire antérieur, puis pénètrent dans l'os maxillaire supérieur. Ils envoient alors quelques rameaux à la muqueuse du sinus maxillaire, et forment avec le nerf dentaire supérieur et antérieur, une arcade anastomotique à convexité inférieure, d'où partent des filets pour les gencives et les molaires. 4° Le *nerf dentaire antérieur*, né à l'intérieur du canal sous-orbitaire, se dirige verticalement en bas, vers les incisives et la canine. Il parcourt le canal dentaire antérieur. Arrivé au plancher de la fosse nasale, il se divise en rameaux ascendants pour la pituitaire, et rameaux descendants pour la muqueuse gingivale, les incisives, canines et petites molaires. Son anastomose avec le dentaire postérieur forme une arcade dont la convexité envoie

des filets aux racines des dents. Les nerfs dentaires antérieur et postérieur donnent des rameaux osseux pour le maxillaire supérieur.

Les *branches terminales* du maxillaire inférieur sont les *nerfs sous-orbitaires* qui résultent de la subdivision du tronc nerveux dans le canal sous-orbitaire. Ils sortent avec l'artère sous-orbitaire derrière le muscle élévateur de la paupière supérieure et le traversent, puis ils s'épanouissent : *a*) en *rameaux ascendants ou palpébraux*, pour la peau et la muqueuse de la paupière inférieure ; *b*) en *rameaux internes* ou *nasaux*, pour la peau du nez ; *c*) en *rameaux descendants* ou *labiaux* qui s'entrecroisent avec les filets du facial, et vont à la muqueuse de la lèvre supérieure et aux glandes labiales.

Le *ganglion sphéno-palatin* ou *ganglion de Meckel* est annexé au maxillaire supérieur comme le ganglion ophthalmique l'est à l'ophthalmique de Willis. C'est un renflement grisâtre, irrégulier par sa forme et par son volume, situé à 5 ou 6 millimètres au-dessous du nerf maxillaire supérieur, au-devant du trou vidien, en dehors du trou sphéno-palatin. Il offre trois racines : *a*) une *racine sensitive*, fournie surtout par le maxillaire, au moment où il traverse la fosse ptérygo-maxillaire ; il reçoit aussi du glosso-pharyngien le petit nerf pétreux profond interne ; *b*) la *racine motrice* vient du rameau crânien du nerf vidien ; *c*) la *racine ganglionnaire* du rameau carotidien du même nerf.

Les rameaux émergents du ganglion de Meckel sont les nerfs sphéno-palatins, le nerf pharyngien et les nerfs palatins.

Les *nerfs palatins* sont au nombre de trois ; ils descendent dans le canal palatin postérieur. Le nerf palatin antérieur, destiné à la muqueuse de la voûte palatine et du voile du palais, fournit le nerf nasal postérieur et inférieur. Le nerf palatin moyen se distribue à la muqueuse des deux faces du voile du

palais. Le nerf palatin postérieur est à la fois sensitif et moteur ; il donne des rameaux à la muqueuse, et il anime les muscles palato-staphylin et péristaphylin interne. Les *nerfs sphéno-palatins* pénètrent dans les fosses nasales par le trou sphéno-palatin ; les sphéno-palatins externes vont à la muqueuse des cornets moyen et supérieur ; le sphéno-palatin interne s'avance de dehors en dedans, au-devant du sinus sphénoïdal ; arrivé à la cloison, il se dirige obliquement en bas et en avant, jusqu'au canal palatin antérieur, et, après s'être adossé à son congénère, il se distribue à la muqueuse de la voûte palatine. Le *nerf ptérygo-palatin* ou *pharyngien de Bock* peut être considéré, avec Cruveilhier, comme un des nerfs sphéno-palatins externes ; il passe dans le conduit ptérygo-palatin, et se distribue à la muqueuse pharyngienne, au voisinage de la trompe d'Eustache.

C. Le *nerf maxillaire inférieur* est la plus volumineuse des branches du trijumeau. Il naît de la partie inférieure du ganglion de Gasser, et est constitué par la racine motrice du trijumeau et par une partie de la racine sensitive : c'est un nerf en partie sensitif et en partie moteur. Après son émergence du trou ovale, il se porte dans la fosse zygomatique, où il donne naissance à sept branches.

1° Le *nerf massétérin* qui, passant par l'échancrure sigmoïde du maxillaire inférieur, se rend à la face profonde du masséter. Il donne dans son trajet un *filet pour l'articulation temporo-maxillaire*, et le *nerf temporal profond postérieur*.

2° Le *nerf temporal profond moyen* se rend à la partie moyenne du muscle temporal qu'il atteint par sa face profonde, comme le précédent. Quelques-uns de ses filets traversent le muscle, et se rendent à la peau.

3° Le *nerf buccal* se dirige en avant et en bas, et se distribue à la muqueuse de la joue, en formant des rameaux ascendants, moyens et descendants. Au moment où il passe entre le ptérygoïdien externe et l'apophyse coronoïde, il fournit le *temporal profond antérieur*.

4° Le *nerf ptérygoïdien interne* passe entre le muscle du même nom, auquel il fournit un rameau, et le péristaphylin externe qu'il animerait aussi d'après Longet.

5° Le *nerf auriculo-temporal*, ou *temporal superficiel*, contenu d'abord dans la glande parotide, se dirige en arrière et un peu en bas, derrière le col du maxillaire qu'il contourne, et se divise en deux branches : *a*) La *branche supérieure* ou *temporale superficielle* se dirige en haut, entre le conduit auditif et l'articulation temporo-maxillaire, à laquelle elle fournit quelques filets ; puis monte vers la fosse temporale, à la peau de laquelle elle se distribue ; elle fournit en outre une anastomose au nerf facial, au niveau du bord postérieur du masséter, et quelques filets qui se rendent à la peau du conduit auditif externe. *b*) La *branche inférieure* ou *auriculaire* passe derrière le condyle, donne des rameaux qui traversent la glande parotide, et vont au lobule de l'oreille, et d'autres qui s'anastomosent avec les filets auriculaires du plexus cervical.

6° Le *nerf dentaire inférieur* descend en dedans de la mâchoire inférieure, entre les deux ptérygoïdiens, puis entre l'os et le ptérygoïdien interne, séparé du lingual par une lame aponévrotique. Il pénètre dans le canal dentaire, qu'il parcourt avec l'artère et la veine dentaires, jusqu'au trou mentonnier, où il se termine, en donnant le *nerf mentonnier* qui se distribue à la peau, à la muqueuse et aux glandes de la lèvre inférieure, et le *nerf incisif* qui fournit à la canine et aux deux incisives. Le nerf dentaire donne, en outre, dans son trajet intra-osseux des rameaux pour le tissu osseux, le périoste, les gencives et les dents. Avant sa péné-

tration dans le canal dentaire, on voit se séparer de lui le *nerf myloïdien* qui provient de la branche motrice du trijumeau, et qui suit le sillon mylo-hyoïdien sur la face interne du maxillaire, et se termine dans le muscle mylo-hyoïdien et le ventre antérieur du digastrique.

7° Le *nerf lingual*, ou *petit hypoglosse*, décrit une courbe à concavité antérieure ; il se dirige en bas et en avant entre le ptérygoïdien externe et le péristaphylin externe, puis entre les deux ptérygoïdiens. A ce niveau il reçoit la corde du tympan, qui se dégage aussitôt pour se jeter dans le ganglion sous-maxillaire. Il se place entre le ptérygoïdien interne et l'os de la mâchoire, puis entre la glande sous-maxillaire et la muqueuse buccale, croise le canal de Wharton, entre l'hypoglosse et le mylo-hyoïdien; et, en dedans de la glande sublinguale, pénètre dans la langue, où il se divise en un grand nombre de filets, qui se distribuent à la muqueuse des deux tiers antérieurs de cet organe.

Le lingual fournit dans son trajet quelques rameaux qui accompagnent la corde du tympan, et vont au ganglion sous-maxillaire, et en outre quelques filets qui vont à la muqueuse du pharynx, aux amygdales, aux gencives, à la glande sous-maxillaire. Il reçoit un rameau du mylo-hyoïdien, et s'anastomose en arcade avec le grand hypoglosse, sur les côtés de la base de la langue.

Le *ganglion otique* ou *ganglion d'Arnold* est un petit corps rougeâtre, aplati de dehors en dedans, situé au côté interne du nerf maxillaire inférieur, entre le trou ovale et l'origine du nerf temporal profond moyen, en dehors de la trompe d'Eustache et du péristaphylin externe, en avant de l'artère méningée moyenne. Comme les autres ganglions, il reçoit trois racines : la *racine motrice* naît du facial près de son premier coude, sort de l'aqueduc de Fallope par un orifice qui lui

est propre, parcourt la surface du rocher dans un sillon parallèle à celui du grand nerf pétreux, passe par un orifice particulier entre le trou ovale et le trou petit rond, et arrive à l'extrémité postérieure du ganglion. Cette racine motrice désignée par Longet sous le nom de *petit nerf pétreux*, reçoit dans son trajet un petit filet du rameau de Jacobson, le *petit nerf pétreux profond externe :* la réunion de ces deux nerfs constitue la racine motrice et une partie de la racine sensitive du ganglion otique. Cette *racine sensitive* reçoit en outre des rameaux qui viennent du maxillaire inférieur. La racine ganglionnaire vient du plexus qui entoure l'artère méningée moyenne. Le ganglion otique fournit des *filets moteurs* qui se portent en arrière dans le muscle interne du marteau et le péristaphylin externe, et des filets sensitifs qui vont, accompagnés d'abord de l'auriculo-temporal, à la caisse du tympan, à la trompe d'Eustache et au conduit auditif interne.

Le *ganglion sous-maxillaire* souvent remplacé par un plexus est situé entre la glande sous-maxillaire et le nerf lingual. La *racine motrice* est fournie par la corde du tympan, la *racine sensitive* par le lingual, la *racine ganglionnaire* par les filets du sympathique qui entourent l'artère faciale. Ces racines arrivent au ganglion par son extrémité postérieure et de son extrémité antérieure émergent en haut des filets qui vont au nerf lingual, de sa partie moyenne des filets moteurs pour le canal de Wharton, et de sa partie inférieure des filets sensitifs qui vont à la glande sublinguale.

Le nerf trijumeau constitué par une grosse racine sensitive et une petite racine motrice est un nerf mixte considéré dans son ensemble. Mais il faut noter que la petite racine ne prend part qu'à la constitution de la branche maxillaire inférieure;

c'est donc exclusivement cette branche qui contient des éléments moteurs ; la branche ophthalmique au contraire et la branche maxillaire supérieure sont purement sensitives. Quant aux éléments trophiques et secrétoires, ils proviennent des anastomoses du grand sympathique.

La *branche ophthalmique* entretient la sensibilité générale de la peau du front, de la racine et du dos du nez, de la paupière supérieure des membranes de l'œil (conjonctive, cornée, iris, rétine), au périoste et aux os de la région frontale. Elle préside à la sécrétion de la glande lacrymale, et à la sécrétion des membranes oculaires. Dans la paralysie périphérique de cette branche, l'anesthésie de la conjonctive amène l'absence de clignement réflexe, qui est conservé au contraire lorsque la lésion est centrale et située au-dessus des noyaux d'origine.

La contusion des branches frontales de l'ophthalmique est quelquefois suivie d'une amaurose, dont on n'a point encore rendu compte, elle est d'autant plus difficile à expliquer que la section du nerf sus-orbitaire ne paraît pas avoir jamais déterminé les mêmes accidents.

Le *nerf maxillaire supérieur* donne la sensibilité aux téguments de la joue, de l'aile du nez, de la paupière supérieure, à la muqueuse du pharynx, de la voûte palatine, des fosses nasales, du sinus maxillaire des gencives, aux dents de la mâchoire supérieure ; il préside aux secrétions et à la nutrition de ces diverses parties. Les lésions destructives de ce nerf s'accompagnent de troubles de l'odorat ; cette anosmie est due à l'altération des sécrétions des fosses nasales qui ne permet plus aux ramifications de l'olfactif d'être impressionnées avec la même intensité ; d'ailleurs certaines substances irritantes, comme l'ammoniaque agissent surtout sur la sensibilité générale. C'est de la même manière qu'on peut expliquer les troubles du goût qui se manifestent surtout dans le domaine du lingual. L'anesthésie de la pituitaire détermine l'abolition de

l'éternûment réflexe ; l'anesthésie de l'isthme du gosier amène aussi des troubles de la déglutition automatique. A la suite des contusions de la pommette, on peut voir une amaurose se développer comme à la suite des contusions de la région du sourcil, et par un mécanisme tout-à-fait inconnu. La paralysie du trijumeau ne s'accompagne pas de troubles moteurs du palato-staphylin et du péristaphylin interne ; c'est qu'en réalité ces muscles sont animés par le facial, qui leur envoie des filets par le grand pétreux, le nerf vidien et le ganglion de Meckel. Axenfeld attribue la gêne des mouvements qui accompagne l'anesthésie du trijumeau à la paralysie des filets sensitifs des muscles.

Le *nerf maxillaire inférieur* est à la fois moteur et sensitif. La partie sensitive elle-même joue un double rôle ; une partie, le nerf lingual, est pourvue d'une sensibilité spéciale. Le lingual, qui se distribue aux bords et à la pointe de la langue, joue un rôle particulier dans le goût. En effet, d'après les expériences de Vintschgau, la pointe de la langue perçoit toujours l'acide, difficilement le sucre, presque jamais le salé, jamais l'amer. Cette sensibilité diffère peu de celle des nerfs de sensibilité générale ; on peut dire que le lingual est le moins différencié des nerfs spéciaux.

Le nerf maxillaire inférieur préside à la sensibilité générale des téguments de la lèvre inférieure, du menton, des joues, de la région auriculo-temporale, de la muqueuse de la joue, de la lèvre, des gencives, du plancher de la bouche. Il préside encore à la sensibilité générale de la langue, des dents de la mâchoire inférieure. Il donne aussi la sensibilité à la muqueuse de la caisse du tympan. Il commande en outre à la sécrétion des glandes salivaires ; mais il est certain pour les glandes sublinguale et sous-maxillaire au moins, que les filets sécréteurs, viennent du facial par la corne du tympan.

La *névralgie* du trijumeau porte le plus souvent sur une seule des branches de ce nerf; elle est caractérisée par une douleur en général paroxystique et siégeant au niveau des points d'émergence; elle s'accompagne souvent de troubles de secrétion qui entraînent des altérations de la vue, de l'olfaction, de la gustation.

L'étude des nerfs trophiques dépendant de cette branche est encore incomplète ; toutefois leur paralysie s'accompagne non seulement d'anesthésie des parties qu'ils animent, mais quelquefois de troubles de nutrition, infiltration des parties molles, de plaques livides de la peau, de ramollissement des gencives, de chute des dents, le glaucôme, l'ophthalmie neuroparalytique. Par exemple l'ataxie locomotrice qui détermine quelquefois, comme l'a démontré surtout M. Pierret, des troubles sensitifs de la face, en raison de lésions des noyaux moteurs du bulbe, nous montre dans certaines circonstances quelques-uns de ces troubles, et en particulier la chute des dents. La névralgie du trijumeau détermine quelquefois des éruptions d'herper zoster, des inflammations subaiguës du périoste, etc.

La portion motrice du trijumeau anime les muscles masticateurs, d'où le nom de *nerf masticateur* que l'on donne souvent à la portion motrice du maxillaire inférieur. Il donne des filets au masséter, au temporal, aux ptérygoïdiens, au mylohyoïdien, et au ventre antérieur du digastrique. Les rameaux qui vont au péristaphylin externe et au muscle interne du marteau, viennent en réalité du petit pétreux du facial.

La paralysie de la branche motrice du trijumeau détermine des troubles de la mastication. Si elle existe d'un seul côté, la mastication est impossible de ce côté, et le mouvement latéral de la mâchoire vers le côté sain ne peut plus se faire, à cause de la paralysie des muscles ptérygoïdiens. Quand la paralysie est double, comme dans certains cas de paralysie bulbaire, il

peut se faire que la mâchoire reste pendante, et ce signe est d'un pronostic tout à fait fâcheux.

§ 6. — *Nerf de la sixième paire. — Nerf moteur oculaire externe.*

Le *nerf moteur oculaire externe* naît de la partie moyenne du plancher du quatrième ventricule, d'un noyau situé contre la ligne médiane, et qui donne aussi naissance à quelques fibres du facial (noyau facial supérieur). De là il traverse, dans toute son étendue, la partie supérieure du bulbe, et va émerger au-dessus de la pyramide, dans le sillon qui sépare le bulbe de la protubérance.

Il se porte en avant et en dehors, sous la protubérance, d'abord recouvert, puis enveloppé par le feuillet viscéral de l'arachnoïde. Il traverse la dure-mère au niveau de la suture sphéno-basilaire. Arrivé dans le sinus caverneux, il se place contre la paroi inférieure de cette cavité, en dedans et au-dessous du moteur oculaire commun. Il communique alors par deux ou trois filets avec le ganglion cervical supérieur, et s'anastomose avec la branche ophthalmique de Willis. A sa sortie du sinus caverneux, le nerf moteur oculaire externe se porte dans l'orbite par l'anneau de Zinn, au niveau de la partie la plus large de la fente sphénoïdale. Dans la cavité orbitaire, où il est d'abord accompagné de la branche inférieure du moteur oculaire commun et du nerf nasal, il se porte en avant et en dehors, vers le muscle droit externe qu'il aborde par sa face interne, et dans lequel il se ramifie. Nous avons déjà vu qu'il peut arriver que ce nerf fournisse la racine motrice du ganglion ophthalmique.

Le nerf moteur oculaire externe est exclusivement moteur,

et il n'anime qu'un seul muscle, le droit externe : c'est ce qui lui a valu le nom de *nerf abducteur*. La paralysie de ce nerf détermine l'impossibilité de porter l'œil en dehors ; la contracture consécutive du droit interne amène un strabisme convergent, avec diplopie latérale homonyme.

L'existence de fibres anastomotiques, unissant le noyau de la sixième paire au noyau de la troisième paire du côté opposé, constaté par MM. Duval chez le singe, pourrait rendre compte de la parésie du droit interne du côté opposé dans certaines paralysies de l'abducteur d'origine bulbaire. D'après les recherches anatomo-cliniques de M. Graux, il existerait, en effet, sur le plancher du quatrième ventricule, une région très limitée, au voisinage de l'eminentia teres, dont les altérations pathologiques se traduisent par cette association symptomatique. Elle rend compte des mouvements associés du droit externe d'un œil et du droit interne de l'œil opposé, tel qu'on les rencontre à l'état physiologique dans les mouvements de latéralité, ou à l'état pathologique dans la déviation conjuguée des yeux.

§ 7. — *Nerf de la septième paire. — Nerf facial.*

Le *nerf facial* a son origine apparente à la fossette latérale du bulbe et à la fossette sus-olivaire, au-dessous du bord inférieur de la protubérance, au-dessus du nerf auditif, dont il est séparé par le nerf intermédiaire de Wrisberg. Si on suit ces filets d'origine dans l'épaisseur du bulbe, on les voit se diriger en dedans sur un plan horizontal délimitant le bulbe et la protubérance. Vers le raphé médian, il se recourbe, suit un court trajet descendant parallèle à l'axe du bulbe (cette partie porte le nom de *fasciculus teres*), puis il se recourbe de nouveau en avant, jusqu'au *noyau inférieur* ou *noyau propre* du

facial, situé sur le prolongement de la corne antérieure. Dans l'anse qui a reçu le nom de *genou du facial*, et qui est formée par le double coude, en avant du fasciculus teres, se trouve le noyau de l'abducens, dont nous avons déjà parlé, et d'où part un faisceau de fibres radiculaires qui va rejoindre les fibres provenant du noyau inférieur du facial. Ce dernier noyau, *noyau supérieur*, est un *noyau commun* au moteur oculaire externe et au facial.

Le nerf intermédiaire de Wrisberg s'enfonce de chaque côté du bulbe dans les parties latérales du plancher du quatrième ventricule, vers le noyau gris qui est situé à l'extrémité supérieure de la colonne grise qui constitue le noyau du nerf glosso-pharyngien.

Les fibres radiculaires des nerfs faciaux s'entre-croisent sur la ligne médiane; aussi une section sur la ligne médiane du bulbe est-elle capable de déterminer une paralysie faciale double. Cette disposition permet de comprendre comment une lésion bulbo-protubérantielle, qui atteint les fibres du facial après l'entre-croisement et les fibres du faisceau pyramidal avant l'entre-croisement, détermine une *hémiplégie alterne*, c'est-à-dire une paralysie de la face, du côté correspondant à la lésion, et une paralysie des membres du côté opposé.

A partir de leur émergence, le facial, l'intermédiaire de Wrisberg et l'acoustique, se dirigent vers le conduit auditif; dans la nomenclature de Willis ces trois troncs constituaient la septième paire, dont le facial était la portion dure et l'acoustique la portion molle.

Parvenu dans le conduit auditif interne, le facial se place au-dessus et en avant de l'acoustique, dont il est séparé par l'intermédiaire, avec lequel il s'engage dans l'aqueduc de Fallope; et enfin il sort du crâne par le trou stylo-mastoïdien.

Le facial dans l'aqueduc de Fallope se dirige transversalement de dedans en dehors, perpendiculairement à l'axe du rocher, jusqu'au niveau de l'hiatus de Fallope, se coude en arrière et au-dessus de la fenêtre ovale, puis se coude de nouveau verticalement en bas. Le facial présente donc deux coudes, l'un antérieur, l'autre postérieur. C'est au niveau du coude antérieur que l'on voit le *ganglion géniculé*. L'angle antérieur de ce renflement triangulaire donne quatre ou cinq filets qui concourent à la formation du grand nerf pétreux superficiel ; son angle interne tourné vers le conduit auditif interne reçoit le nerf intermédiaire de Wrisberg; l'angle postéro-externe se prolonge avec le facial dans l'aqueduc de Fallope. Avant de s'infléchir en bas pour sortir par le trou stylo-mastoïdien, le facial est en rapport avec le bord supérieur de la paroi interne de la caisse du tympan. Dans cette partie de son trajet, il est accompagné par l'artère stylo-mastoïdienne. Les fractures du rocher, qui amènent une hémorrhagie de cette artère, entraînent souvent en même temps une paralysie du facial, et cette paralysie est une paralysie complète, comme celles qui résultent d'une lésion quelconque de la portion intra-crânienne de ce nerf.

Dans l'aqueduc de Fallope le facial fournit les rameaux suivants :

1° Le *nerf grand pétreux superficiel* qui part du ganglion géniculé, traverse l'hiatus, se place sur la face antérieure du rocher, reçoit le nerf grand pétreux profond interne du rameau de Jacobson du glosso-pharyngien, passe sous le ganglion de Gasser, et traverse la membrane cartilagineuse du trou déchiré antérieur. Il s'unit au filet carotidien du grand sympathique pour former le nerf vidien, qui traverse la base de l'apophyse ptérygoïde, dans un canal spécial, et aboutit au ganglion de Meckel. Suivant Longet, il ne ferait que traverser ce ganglion

pour aller former le nerf palatin postérieur, destiné au palato-staphylin, et au péristaphylin interne.

2° Le *petit nerf pétreux superficiel* va de l'angle antérieur du ganglion géniculé au ganglion otique. Il sort de l'aqueduc de Fallope par un petit orifice placé en avant et en dehors de l'hiatus, suit une petite gouttière parallèle à celle du grand pétreux, sort par un orifice situé entre le trou ovale et le trou petit rond et va former la racine motrice du ganglion otique, après avoir reçu le petit pétreux profond d'Arnold, venu du rameau de Jacobson. Les fibres du petit pétreux ressortent du ganglion otique pour aller animer le muscle interne du marteau et le péristaphylin externe.

3° Le *nerf du muscle de l'étrier* est un petit filet qui naît de la portion verticale du facial, au niveau de la base du rocher, et va s'épanouir dans le muscle dont il porte le nom.

4° Un peu avant sa sortie du trou stylo-mastoïdien, le facial donne naissance à la *corde du tympan*, qui se porte dans l'oreille moyenne, après avoir remonté un peu dans l'aqueduc de Fallope. Ce filet pénètre dans la caisse du tympan par une ouverture particulière, située sur la paroi postérieure de cette cavité, en dedans de l'encadrement de la membrane tympanique, et se place sous sa muqueuse. Il traverse ainsi la caisse, de haut en bas et d'arrière en avant, au niveau de son tiers supérieur, en formant une courbe à concavité inférieure, dont le sommet est situé entre le manche du marteau et la longue branche de l'enclume. La corde du tympan, après avoir passé sur le tendon réfléchi du muscle interne du marteau, sort du crâne par un conduit particulier situé en dedans de la scissure de Glaser, à la base de l'apophyse styloïde, et se réunit au lingual, près du bord postérieur du muscle ptérygoïdien interne. Pour Longet, elle ne fait que s'accoler au lingual et, au niveau de la glande sous-maxillaire, se divise en deux branches, dont l'une est destinée à cette glande, et l'autre continue son trajet avec le

lingual (faits de dégénérescence wallérienne à l'appui). D'après Cusco et Cl. Bernard, la corde du tympan viendrait, non du facial, mais du nerf de Wrisberg.

5° Un *rameau anastomotique destiné au pneumogastrique*, ou *rameau de la fosse jugulaire*, naît du facial à peu près au même niveau que la corde du tympan. Il se rend dans la fosse jugulaire, en contournant la veine, et se jette, après s'être accolé à un rameau du nerf vague venu en sens inverse, dans le ganglion jugulaire.

Après sa sortie du trou stylo-mastoïdien le facial fournit :

6° L'*anastomose avec le glosso-pharyngien ;* c'est un petit filet inconstant qui naît comme le précédent, tantôt au-dessus tantôt au-dessous du trou stylo-mastoïdien, se dirige en bas et en dedans entre l'apophyse styloïde et la jugulaire interne, et s'anastomose avec le glosso-pharyngien, un peu au-dessous du ganglion d'Andersch.

7° Le *nerf auriculaire postérieur* (*Fig.* 182, 24) contourne l'apophyse mastoïde en passant de sa face antérieure sur sa face externe; puis il monte en arrière, vers la base de l'apophyse, et se divise en rameaux ascendants, destinés aux muscles auriculaires postérieur et supérieur, et en filets transverses qui se rendent dans le muscle occipital. Il reçoit une anastomose de la branche auriculaire du plexus cervical.

8° Le *nerf stylo-hyoïdien* se porte en bas, en avant et en dedans et se rend au muscle stylo-hyoïdien.

9° Le *nerf mastoïdien postérieur* ou nerf du *digastrique* a une origine commune avec le précédent, et se jette dans le ventre postérieur du digastrique. Quelquefois il donne un filet anastomotique au nerf du digastrique qui vient du glosso-pharyngien.

10° Le *nerf des muscles stylo-glosse* et *glosso-staphylin* naît quelquefois dans l'aqueduc de Fallope ; il passe en dehors

du stylo-pharyngien, puis se dirige entre l'amygdale et le pilier

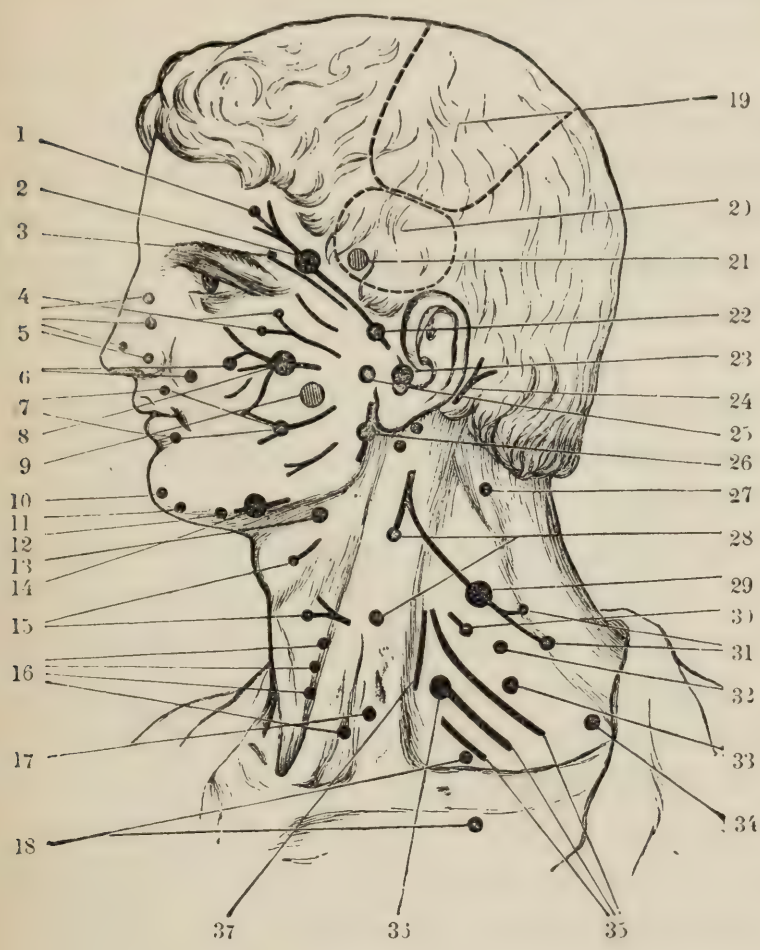

Fig. 182. *Points électro-moteurs de la face et du cou* (d'après Erb.); — 1, muscle frontal; — 2, branche supérieure du nerf facial (rameaux ascendants); 3, muscle sourcilier; — 4, muscle orbiculaire palpébral; — 5, muscles du nez; — 6, muscle zygomatique; — 7, muscle orbiculaire des lèvres; — 8 et 24, branche moyenne du facial (rameaux sous-orbitaires); — 9, muscle masséter; — 10, muscle de la houppe du menton; — 11, muscle carré du menton; — 12, muscle triangulaire du menton; — 13, nerf hypoglosse; — 14, branche inférieure du facial; — 15, muscles sus-hyoïdiens: — 16, muscles hyoïdiens; — 17, muscles sous-hyoïdiens; — 18, nerf thoracique antérieur; — 10, région des circonvolutions centrales; — 20, troisième circonvolution frontale et insula; 21, muscle temporal; — 22, branche temporo-faciale; 23, tronc du nerf facial; — 24, nerf auriculaire postérieur: — 25, branche faciale moyenne (rameaux sous-orbitaires); — 26, branche faciale inférieure; — 27, muscle splénius; — 28, muscle sterno-cléido-mastoïdien; — 29, nerf accessoire de Willis; — 30, muscle angulaire de l'omoplate; — 31, muscle trapèze; — 32, nerf scapulaire postérieur; — 33, nerf axillaire; — 34, nerf thoracique long; — 35, plexus brachial; — 36, point super-claviculaire, point d'Erb (deltoïde, biceps, brachial antérieur, long supinateur); — 37, nerf phrénique.

antérieur, et s'anastomose avec le glosso-pharyngien sous la muqueuse de la langue.

Après avoir reçu une anastomose de la branche auriculo-temporale du trijumeau, le facial se porte obliquement en bas et en avant, dans l'épaisseur de la parotide (*Fig.* 182, 23) où il se divise en deux *branches terminales* qui sont fréquemment coupées dans les opérations qui se pratiquent sur la glande.

1° La *branche supérieure* ou *temporo-faciale* (*Fig.* 182, 22), souvent subdivisée dès son origine, se dirige en bas et en avant, en formant une courbe à concavité supérieure, et se divise en un grand nombre de rameaux souvent anastomosés entre eux, et dont les principaux sont : *a*) des *rameaux ascendants*, *temporaux* et *frontaux* (*Fig.* 182, 2), destinés aux muscles de la région temporale et du front, et qui croisent les rameaux du frontal externe de l'ophthalmique de Willis avec lesquels ils s'anastomosent ; *b*) des *rameaux orbitaires*, palpébraux supérieurs, moyens et inférieurs, pour l'orbiculaire des paupières ; *c*) des *rameaux sous-orbitaires* (*Fig.* 182, 8), dont les uns, *superficiels*, viendraient, d'après Longet, de l'anastomose de l'auriculo-temporal du trijumeau, et sont destinés à la peau, et dont les autres, *profonds*, vont, en s'entre-croisant avec les filets du nerf sous-orbitaire de l'ophthalmique de Willis, se rendre aux muscles de la partie supérieure de la face.

2° La *branche inférieure* ou *cervico-faciale* (*Fig.* 182, 14 et 26), moins volumineuse que la précédente, se dirige en bas et en avant, dans l'épaisseur de la parotide jusqu'à l'angle de la mâchoire inférieure, où elle se divise en plusieurs rameaux : *a*) des *rameaux buccaux*, qui vont au buccinateur, et s'anastomosent avec le buccal de la cinquième paire ; *b*) des

rameaux mentonniers, qui vont aux muscles de la lèvre inférieure, et forment, avec les nerfs mentonniers du trijumeau, le plexus mentonnier; *c*) des *rameaux cervicaux* qui vont au peaucier et s'anastomosent avec la branche cervicale tranverse du plexus cervical.

Le nerf facial est un nerf moteur et exclusivement moteur à son origine ; il doit sa sensibilité aux anastomoses qu'il reçoit des nerfs sensitifs et notamment du trijumeau.

C'est par excellence le nerf de l'expression ; c'est pour cela que les anciens l'avaient nommé le *petit sympathique*. C'est Magendie qui le premier a bien établi que le nerf facial est le nerf moteur de la face : aujourd'hui cette démonstration peut être faite non seulement par les faits expérimentaux, mais encore par les faits anatomo-cliniques.

Dans son trajet intra-crânien, le facial fournit, avons-nous dit, le nerf grand pétreux, qui anime les muscles du voile du palais, le petit pétreux qui donne le mouvement au muscle interne du marteau et au péristaphylin externe, le rameau du muscle de l'étrier, et enfin la corde du tympan qui tient sous sa dépendance l'appareil vaso-moteur de la partie antérieure de la langue et des glandes salivaires. Le nerf intermédiaire de Wrisberg, dont Bischoff et Cusco avaient voulu faire une racine sensitive du ganglion géniculé, est en réalité une racine motrice : et il paraît fournir un grand nombre de filets aux rameaux collatéraux intra-crâniens du facial : Longet l'appelait *nerf moteur tympanique*, pensant qu'il innervait directement le muscle de l'étrier, et indirectement, par l'intermédiaire du petit pétreux, le muscle interne du marteau. Les expériences de Cl. Bernard indiquent plutôt que l'intermédiaire de Wrisberg est une racine vaso-motrice, et qu'il serait l'origine de la corde du tympan.

Après sa sortie du crâne, il fournit soit par ses branches collatérales, soit par ses branches terminales, des rameaux pour le styloglosse et le glosso-staphylin ; il anime en outre le ventre postérieur du digastrique et le stylo-hyoïdien ; il tient donc sous sa dépendance les mouvements d'élévation du larynx et de la base de la langue, en même temps que les mouvements latéraux de cet organe.

Enfin principalement par ses rameaux terminaux, il anime les muscles peauciers du crâne, de la face et du cou.

Non seulement le facial préside directement aux mouvements de l'expression faciale, mais il joue un rôle considérable dans le fonctionnement des organes des sens et des appareils de nutrition.

Par ses rameaux profonds (nerfs des muscles du voile du palais, du péristaphylin externe, du stylo-glosse et du glosso-staphylin) il influe sur la déglutition, et aussi sur l'exercice de la parole ; il préside à la sécrétion salivaire (corde du tympan) : il influe donc encore sur la digestion buccale et sur la fonction du goût. La branche terminale qui anime le buccinateur joue un rôle considérable dans la mastication, en permettant de ramener les aliments sous les arcades dentaires.

Dans son trajet intra-crânien, le nerf facial envoie encore à l'oreille, par le grand pétreux, le nerf du muscle interne du marteau et directement le nerf du muscle de l'étrier ; il préside à l'accommodation auditive, en adaptant la tension de la membrane du tympan à l'intensité des sons. Par ses branches terminales, il anime les muscles du pavillon de l'oreille, qui chez l'homme n'ont pas de fonction, mais qui jouent un rôle important chez les animaux, dont le pavillon, muni de poils qui constituent de véritables multiplicateurs de l'excitation, est d'une grande mobilité et peut être dirigé dans le sens le plus favorable.

Le facial influe sur l'olfaction, autant par ses rameaux profonds (muscles du voile du palais) que par ses rameaux super-

ficiels (muscles des narines); et en outre, chez les animaux qui respirent exclusivement par les narines, il joue un rôle considérable dans la respiration. Chez ces animaux, la paralysie du facial entraîne en effet l'affaissement des narines, et par conséquent apporte un obstacle à l'accès de l'air dans les voies aériennes.

Le facial préside à l'occlusion des paupières et au clignement, et aussi à la circulation lacrymale, non seulement par son action sur l'orbiculaire des paupières, mais aussi par le muscle de Horner qui amène les points lacrymaux dans la direction convenable.

La paralysie du nerf facial se traduit par la paralysie de tous les muscles de la face, sauf les muscles masticateurs qui sont animés par le trijumeau. Les mouvements mimiques sont abolis; les rides elles-mêmes s'affaissent. Quand la paralysie est double l'expression faciale est nulle; lorsqu'elle existe d'un seul côté, le visage est asymétrique. L'œil ne se ferme plus; les larmes ne sont plus dirigées dans leurs voies naturelles d'écoulement, et débordent sur la joue; cependant l'épiphora est moindre que dans les cas d'obstruction des voies lacrymales; la paralysie du facial paraît entraîner un certain trouble de la sécrétion lacrymale. A la longue, l'ouverture constante de l'œil peut amener des altérations de la conjonctive et de la cornée, pouvant aller jusqu'à l'ulcération. Ces troubles trophiques sont beaucoup moins fréquents, et surtout moins importants que ceux que l'on observe dans les cas de lésions du trijumeau. L'aile du nez se déprime à chaque mouvement d'inspiration. En raison de la paralysie des lèvres, le malade ne peut plus ni siffler, ni souffler; la commissure labiale est entraînée en haut et en dehors du côté sain : le rire est asymétrique. Le buccinateur ayant perdu sa fonction, la joue se ballonne à chaque

expiration, et se laisse soulever par les aliments qu'elle est incapable de ramener sous les arcades dentaires.

Ces troubles sont caractéristiques de la paralysie périphérique du nerf facial, c'est-à-dire de celle qui est due à la lésion du tronc nerveux après sa sortie du trou stylo-mastoïdien, comme celle qui résulte du traumatisme dans l'application du forceps, de la section du nerf dans les opérations sur la parotide, etc.

Nous avons vu que le nerf auriculo-occipital émerge du facial un peu au-dessus de sa sortie du canal de Fallope ; une lésion de cette région pourrait se reconnaître à la paralysie des muscles de l'oreille chez un sujet normalement apte à les produire, comme le malade de O. Berger.

Les paralysies dues aux lésions du facial dans le canal de Fallope se caractérisent par des altérations de la sécrétion salivaire et du goût (corde du tympan), la déviation de la luette (grand pétreux) et du voile du palais, la déviation de la langue (stylo-hyoïdien), la difficulté de la déglutition, de la parole (grand pétreux), les altérations de l'ouïe, dysacousie par accommodation (petit pétreux).

Les paralysies d'origine intra-crâniennes, produites par les lésions du nerf, depuis son émergence jusqu'au conduit auditif interne, ne diffèrent pas des précédentes.

Les paralysies d'origine cérébrale diffèrent des paralysies d'origine périphérique en ce qu'elles sont moins complètes ; l'orbiculaire des paupières est en général respecté. C'est là un point intéressant et qui semble indiquer que les origines cérébrales du facial sont dissociées. Les fibres du facial inférieur semblent provenir de la région de l'écorce voisine du siège de la fonction du langage articulé, à la partie inférieure de la frontale ascendante, tandis que les fibres du facial supérieur prendraient naissance plus en arrière dans la région du lobule pariétal inférieur. Cette dernière localisation n'est pourtant pas encore suf-

fisamment établie ; dans un cas de traumatismes ayant déterminé une depression du crâne dans cette région, j'ai observé (1) un spasme de l'orbiculaire et des zygomatiques du côté opposé ; mais l'autopsie manque. D'autres faits, notamment celui de M. Grasset, qui a trait à une paralysie limitée dans un cas de méningite tuberculeuse, ne sont pas à l'abri de toute critique.

Un autre caractère distingue encore les paralysies d'origine cérébrale, c'est la persistance de mouvements réflexes.

§ 8. — *Nerf de la huitième paire. — Nerf auditif.*

Le nerf auditif ou portion molle de la septième paire de Willis a son origne apparente en dedans du pédoncule cérébelleux inférieur, en dehors du facial. Une partie des filets qui constituent le tronc du nerf auditif contournent le pédoncule cérébelleux pour aller s'épanouir sur le plancher du quatrième ventricule sous forme de tractus blancs comme sous le nom de *barbes du calamus scriptorius*. Ces fibres ont leur origine réelle dans les couches les plus superficielles et dans les parties externes de la substance grise du plancher du quatrième ventricule. Outre cette racine superficielle, le nerf auditif a une racine profonde que l'on voit pénétrer dans l'épaisseur de la partie supérieure du bulbe, entre le corps restiforme et le faisceau intermédiaire.

Krause reconnaît au nerf auditif quatre racines qui ont chacune un noyau d'origine : 1° Le noyau latéral des racines postérieures se trouve entre les racines supérieures et inférieures, immédiatement après leur sortie du corps restiforme ; 2° le noyau médian des racines postérieures se trouve sur le plancher du quatrième ventricule, au niveau des striés médullaires; 3° le noyau médian des racines antérieures est dans la partie

1. *Bull. de la Soc. de Biologie, 1876.*

interne du corps restiforme; 4o le noyau latéral des racines antérieures est dans la protubérance au niveau de l'émergence de ces racines. Ces dernières fibres forment un faisceau qui se porte sous la partie externe du plancher du quatrième ventricule, se met en connexion avec le corps restiforme dont il suit le trajet pour se rendre au cervelet.

A partir de son origine apparente, le nerf auditif accompagné du facial et de l'intermédiaire de Wrisberg se porte dans le conduit auditif interne. L'acoustique situé au-dessous des deux autres nerfs forme une gouttière au facial, dont il est séparé par le nerf de Wrisberg. Les trois nerfs contenus dans un conduit trop grand pour les recevoir sont entourés, dans un espace de plusieurs millimètres, d'une double gaîne arachnoïdienne, dans dans laquelle pénètre le liquide céphalo-rachidien.

Entre son émergence et le conduit auditif interne, le nerf auditif donne naissance à des tubes déliés, contribuant à former le nerf intermédiaire de Wrisberg qui quelquefois émerge en totalité du tronc du nerf auditif.

Le tronc du nerf auditif se compose de deux parties distinctes, bien étudiées par M. Erlitzky, une supérieure et postérieure, et une antérieure et inférieure. La première, qui correspond au nerf vestibulaire, a une structure qui ne diffère pas de celle des nerfs moteurs crâniens ; la seconde, qui correspond au nerf cochléaire, a une constitution plus particulière. Elle se compose de tubes très grêles dans un bon nombre desquels le cylindre d'axe ne se colore pas par le carmin; ils ne possèdent qu'une gaîne de myéline très mince, pas de gaîne de Schwann, ni d'étranglements ; on y voit des renflements à la formation desquels concourent et le cylindre d'axe et la gaîne.

Dans le faisceau vestibulaire existent des îlots de substance

grise, contenant des cellules ganglionnaires, d'où prennent naissance les fibres destinées à former le nerf de Wrisberg. Si on admet que le nerf de Wrisberg se relie définitivement au ganglion géniculé du facial (Schwalbe), on peut en déduire les relations intimes qui existent entre le facial et l'auditif.

Après avoir traversé les trous de la lame criblée qui forment le fond du conduit auditif interne, l'auditif pénètre dans l'oreille interne, où il se divise en deux branches :

1° Une *branche antérieure* ou *limacienne*, d'où partent des filets limaciens, dont les uns s'étalent à la surface de la columelle et s'anastomosent en rayonnant sur le premier tour de la lame spirale ; les autres, après avoir pénétré dans la columelle, en sortent au niveau du second tour de spire par les trous de l'axe ; enfin un troisième groupe se distribue de la même manière au troisième tour de spire. Les filets les plus longs sont les inférieurs qui se rendent à la spire la plus étendue.

2° La *branche postérieure* ou *vestibulaire* se divise en deux rameaux, dont l'un plus considérable se porte vers l'utricule et les ampoules des canaux semi-circulaires supérieur et horizontal ; un second, moyen par son volume, se rend au saccule ; et enfin le troisième, plus petit et inférieur, est destiné à l'ampoule du canal semi-circulaire vertical postérieur.

Le nerf auditif est un nerf de sensibilité spéciale, dont l'excitation ne donne lieu qu'à des sensations auditives. La destruction de son tronc ou de ses racines amène nécessairement une altération de l'ouïe ; quant aux lésions de son centre cérébral qui paraît siéger, comme nous l'avons vu, dans la région de la circonvolution temporo-sphénoïdale supérieure, elle déterminent quelquefois un trouble spécial de la faculté signatrice, désigné sous le nom de surdité verbale : c'est-à-

dire que le sujet qui entend encore les sons ne différencie plus les sons articulés, et a perdu la mémoire auditive des mots.

Les lésions expérimentales du nerf auditif donnent lieu, chez les animaux, à des troubles de l'équilibre, dus probablement à une sensation vertigineuse analogue à celle qui est éprouvée par les malades atteints d'otite avec vertige de Ménière. Le rôle de l'excitation du nerf auditif dans ce vertige est bien indiqué par ce fait que, lorsque les sujets sont devenus complètement sourds, le vertige disparaît, et par cette autre circonstance que le complexus symptomatique qui constitue le vertige de Ménière se retrouve dans des maladies où l'appareil nerveux est seul en cause, comme dans l'ataxie locomotrice.

Les expériences de M. Cyon ont montré que les troubles de l'équilibre sont dus aux lésions de la portion vestibulaire du nerf et cette portion est désignée sous le nom de *nerf de l'espace.*

Le fonctionnement régulier du nerf auditif nécessite l'intégrité des filets du facial qui président à l'accommodation tympanique.

§ 9. — *Nerf de la neuvième paire. — Nerf glosso-pharyngien.*

L'origine apparente du glosso-pharyngien se présente sous la forme d'une série de fibres radiculaires qui naissent dans le sillon qui sépare le faisceau intermédiaire du bulbe du pédoncule cérébelleux inférieur, au-dessous du nerf acoustique, immédiatement au-dessus du pneumogastrique. L'origine réelle de sa portion sensitive se trouve dans un noyau gris situé sur les côtés du plancher du quatrième ventricule,

et qui se trouve sur le prolongement des cornes postérieures de la moelle.

Après avoir donné naissance aux fibres radiculaires du glosso-pharyngien, ce noyau gris se continue encore en haut et il en part des fibres qui vont émerger entre l'acoustique et le facial, c'est-à-dire former le nerf intermédiaire de Wrisberg; c'est ce qui a permis à M. Duval de considérer le nerf intermédiaire de Wrisberg comme une racine erratique du glosso-pharyngien, allant par l'intermédiaire du facial se rendre aussi à la langue. Ce n'est pas le seul exemple qu'on puisse citer de fibres nerveuses qui, parties d'un point commun, se rendent à un même organe par des chemins différents. Quant à l'origine réelle de ses fibres motrices, elle est située dans un noyau situé sur les parties antéro-latérales du bulbe, sur le prolongement de la tête de la corne antérieure de la moelle.

Après leur émergence, les fibres du glosso-pharyngien se réunissent en un tronc qui se dirige horizontalement en dehors et en avant, vers le trou déchiré postérieur.

Il chemine parallèlement au pneumogastrique et au spinal; et au-dessus d'eux, il décrit une courbe à concavité inférieure. L'arachnoïde, qui le recouvre dans son trajet intra-crânien, lui forme une gaîne qui lui est commune avec les deux nerfs qui l'accompagnent. Il sort verticalement du trou déchiré postérieur par un canal ostéo-fibreux qui lui est propre, situé en avant du pneumogastrique et du spinal. C'est dans ce canal que le glosso-pharyngien présente le renflement ganglionnaire dit ganglion pétreux, ou ganglion d'Andersch.

De la partie interne et antérieure de ce ganglion, on voit partir un petit rameau connu sous le nom de rameau d'Andersch ou rameau de Jacobson, qui pénètre dans un canal particulier, situé sur la crête qui sépare la fosse jugulaire du canal carotidien, en dehors de l'aqueduc de Fallope. Ce rameau se dirige en arrière et en haut, jusque dans la caisse du tympan. Arrivé

sur le promontoire, il se loge dans un sillon spécial et se divise en six filets : 1° le filet de la fenêtre ronde; 2° le filet de la fenêtre ovale; 3° un filet qui s'anastomose avec le plexus carotidien; 4° un filet qui se rend à la muqueuse de la trompe d'Eustache; 5° le *petit pétreux profond externe* qui se dirige en haut, puis horizontalement, et s'anastomose avec le petit pétreux superficiel pour se rendre ensuite au ganglion otique; 6° le *petit pétreux profond externe* qui s'anastomose avec le grand nerf pétreux superficiel, pour se rendre avec lui au ganglion de Meckel. Au niveau de ce ganglion d'Andersch, le nerf de la neuvième paire s'anastomose : 1° avec le facial, par un filet qui passe entre l'apophyse styloïde et la jugulaire interne; 2° avec le pneumogastrique; 3° avec les filets cardiaques du grand sympathique.

Après sa sortie du trou déchiré postérieur, le glosso-pharyngien se dirige en bas, en dedans et en avant de la carotide interne, en arrière des muscles du bouquet de Riolan; il passe entre le stylo-pharyngien et le stylo-glosse, puis entre les piliers du voile du palais, en dehors de l'amygdale, et enfin arrive à la partie supérieure de la base de la langue, à laquelle il est destiné.

Depuis sa sortie du trou déchire postérieur jusqu'à sa division terminale, il fournit : 1° le *rameau du digastrique et du stylo-hyoïdien*, qui naît immédiatement au-dessous du trou déchiré, contourne le muscle stylo-hyoïdien, auquel il fournit un filet, et se porte dans le ventre postérieur du digastrique, en s'anastomosant avec le filet du facial; — 2° le *rameau du stylo-glosse* qui s'anastomose avec le filet du facial destiné au même muscle; — 3° des *filets carotidiens* qui, au nombre de deux ou trois, se dirigent vers l'artère carotide; les uns vont au ganglion cervical supérieur, les autres vont au nerf cardiaque superficiel ; — 4° des *rameaux pharyngiens* ou *tonsillaires*, variables par leur nombre, formant, avec

les filets du grand sympathique, du pneumogastrique et du spinal, le *plexus pharyngien*, qui fournit aux muscles et à la muqueuse du pharynx, aux amygdales et à la muqueuse des piliers du voile du palais.

Les *branches terminales* du glosso-pharyngien, les *rameaux linguaux*, au nombre de trois, s'engagent sous la muqueuse de la base de la langue, dans laquelle ils se divisent surtout en arrière du V lingual. Les rameaux les plus externes s'avancent un peu plus sur les côtés de la langue.

Le nerf glosso-pharyngien perd rapidement son excitabilité ; il résulte de cette particularité que les expériences de vivisection qui ont été faites sur lui ne peuvent pas conduire à des conclusions péremptoires. Les expériences de Longet et celles de M. Jolyet montrent que son excitation avant son entrée dans le trou déchiré postérieur, ne donne lieu à aucun mouvement ; mais on doit cependant admettre après Müller et Debron, avec M. Chauveau, que c'est un nerf à la fois moteur et sensitif, comme d'ailleurs la position de ses noyaux d'origine permettait de le supposer. Et il faut ajouter qu'il est doué de deux sortes de sensibilités : d'une sensibilité spéciale, sensibilité gustative, et d'une sensibilité qui se rapproche de la sensibilité générale, mais qui en diffère cependant.

Les fibres non gustatives du glosso-pharyngien se distribuent à la muqueuse du pharynx, des piliers du voile du palais, de la caisse du tympan et de la trompe d'Eustache. Ils donnent à ces parties non pas une sensibilité tactile analogue à celle des nerfs cutanés, mais une sensibilité réflexe, déterminant des mouvements de déglutition, et pouvant s'accompagner d'une sensation désagréable particulière qui a fait donner à ce nerf le nom de *nerf nauséeux*. L'influence du glosso-pharyngien sur la déglutition est bien mise en évidence par les expé-

riences de Waller et de Prévost qui ont provoqué des mouvements de déglutition en excitant son bout central. Les excitations périphériques de ce nerf excitent en outre la sécrétion salivaire; cette action sur la sécrétion favorise en même temps la déglutition et la fonction du goût.

Les fibres qui président à la gustation sont celles qui se rendent à la partie postérieure de la langue.

Quant aux fibres motrices du glosso-pharyngien, elles sont destinées à des muscles qui concourent soit directement, soit indirectement à la déglutition. En excitant ses racines, M. Chauveau a vu des contractions se manifester dans le constricteur supérieur du pharynx et dans le voile du palais.

§ 10. — *Nerf de la dixième paire. — Nerf pneumogastrique.*

Le *nerf pneumogastrique* ou *nerf vague* naît des côtés du bulbe, par une série de racines, qui émergent du sillon latéral, au-dessous de celles du glosso-pharyngien. Son origine réelle est comparable à celle du nerf de la neuvième paire : il naît en effet de deux noyaux : l'un, sensitif, situé sur les côtés du plancher du quatrième ventricule, sur le prolongement de la base de la corne grise postérieure de la moelle; l'autre, moteur, est constitué par de petites masses grises à limites indécises, situées sous le faisceau intermédiaire du bulbe, sur le prolongement de la tête de la corne antérieure de la moelle.

Le pneumogastrique, situé entre le glosso-pharyngien et le spinal, se dirige vers le trou déchiré postérieur, où il s'engage dans le même canal que le spinal qui s'est placé derrière lui, tandis que le glosso-pharyngien s'est placé en avant en raison

de la courbe à convexité inférieure que les trois nerfs ont décrite parallèlement.

Au niveau du trou déchiré postérieur, le pneumogastrique présente un renflement, désigné sous le nom de *ganglion jugulaire*, et qui a été comparé à celui des racines postérieures des nerfs spinaux.

Le *ganglion jugulaire* reçoit : 1° une *anastomose du spinal ;* 2° il est uni au facial par une autre anastomose qui pour les uns partirait du ganglion et pour les autres viendrait de la septième paire ; 3° enfin, il offre une anastomose avec le ganglion cervical supérieur.

A la base du crâne, à sa sortie du trou déchiré postérieur, le pneumogastrique, situé en arrière du glosso-pharyngien et de la carotide interne, offre un second renflement d'aspect réticulé, désigné par Willis sous le nom de *plexus ganglifforme*, et par Fallope, sous le nom de *ganglion olivaire*.

Ce ganglion s'anastomose : 1° avec le spinal, qui à sa sortie du trou déchiré se divise en deux branches, dont l'interne, moins volumineuse, paraît se jeter tout entière dans le ganglion plexiforme ; mais une partie seulement se confond avec le pneumogastrique, tandis que l'autre ne fait que s'accoler à lui, pour aller former les nerfs pharyngiens et le laryngé inférieur ; 2° avec le grand hypoglosse, qui, au moment où il contourne le ganglion, lui envoie quelques filets très courts ; 3° avec le ganglion cervical supérieur du grand sympathique ; 4° avec l'anse anastomotique des deux nerfs cervicaux.

De l'extrémité inférieure du ganglion plexiforme, le pneumogastrique se dirige verticalement le long de la région cervicale, où il présente des rapports importants. Il est séparé du rachis par les muscles prévertébraux, placé en dehors du pharynx et de l'œsophage, entre la carotide primitive qui est en dehors et la jugulaire interne qui est en dedans. Il est situé en arrière des vaisseaux, dans la même gaine que l'artère, et

pourrait être compris dans la ligature, si la dénudation n'était pas faite avec soin. Le grand sympathique est en arrière et en dehors, appliqué contre la colonne vertébrale par l'aponévrose cervicale profonde.

Dans la région cervicale, le pneumogastrique fournit des branches importantes :

1° Le *rameau pharyngien* est fourni partie par le pneumogastrique, partie par l'anastomose du spinal. Il naît du plexus gangliforme, et descend en arrière, puis en dehors de la carotide interne, donne quelques rameaux au plexus carotidien, s'anastomose avec le glosso-pharyngien, et avec des filets du ganglion cervical supérieur, forme, avec ces deux anastomoses, le plexus pharyngien, et se distribue enfin aux muscles constricteurs supérieur et moyen, et à la muqueuse du pharynx.

2° Le *nerf laryngé supérieur*, dont l'origine est tout à fait indépendante du rameau anastomotique du spinal, naît en dedans et en avant du plexus gangliforme. Il se dirige en bas, en avant et en dedans, derrière les carotides, sur les côtés du pharynx, vers la membrane thyro-hyoïdienne, qu'il traverse de dehors en dedans, en passant sous le muscle thyro-hyoïdien et le constricteur inférieur du pharynx, et il se termine dans la muqueuse du larynx. Avant de traverser la membrane thyro-hyoïdienne, il donne naissance au *laryngé externe*, rameau long et grêle, qui se dirige en bas sur la face externe du constricteur inférieur du pharynx auquel il fournit, passe sous le corps thyroïde, et se divise en deux branches, dont l'une se ramifie dans le muscle crico-thyroïdien, et l'autre traverse la membrane crico-thyroïdienne, et va se perdre dans la muqueuse du ventricule et de la partie sous-glottique du larynx. Le nerf laryngé supérieur, après avoir traversé la membrane thyro-hyoïdienne, prend le nom de *nerf laryngé interne*. Arrivé au repli aryténo-épiglottique, il se ramifie en plusieurs

filets : les uns, *antérieurs*, se dirigent vers l'épiglotte, aux replis glosso-épiglottiques et à la base de la langue ; les autres, *transversaux*, vont à la muqueuse du larynx, des cordes vocales et des replis aryténo-épiglottiques ; d'autres enfin, *descendants*, se portent à la muqueuse pharyngienne qui recouvre la région postérieure du larynx, traversent le muscle aryténoïdien, sans lui donner aucun filet, et se terminent dans la muqueuse laryngée de la même région. Un de ces filets descend sous la muqueuse qui recouvre le muscle crico-aryténoïdien postérieur, se place entre le cartilage thyroïde et les muscles thyro-aryténoïdien et crico-aryténoïdien latéral, et, avec un filet ascendant du laryngé inférieur, forme une anse anastomotique connue sous le nom d'anastomose de Galien.

3° Dans sa portion cervicale, le pneumogastrique émet à une hauteur variable un, deux ou trois filets constituant le *nerf cardiaque supérieur*, et suivant la carotide primitive et l'aorte, pour se jeter dans le plexus cardiaque. Dans cette région le pneumogastrique reçoit quelquefois une anastomose venue du ganglion cervical moyen ; mais le plus souvent ce filet se jette directement dans un des filets cardiaques.

Dans le thorax, les rapports du pneumogastrique diffèrent à droite et à gauche.

1° Du côté droit, il pénètre entre l'artère et la veine sous-clavière, derrière le tronc veineux brachio-céphalique et la veine cave supérieure. Après s'être placé entre la trachée et l'œsophage, il se ramifie derrière le hile du poumon, en formant une sorte de plexus, d'où partent deux branches aussi plexiformes qui suivent le côté droit de l'œsophage, et finissent par se réunir en un cordon unique qui pénètre dans l'abdomen, par le même orifice que l'œsophage et derrière ce conduit.
2° Du côté gauche, il descend dans le thorax entre la carotide primitive et la sous-clavière, derrière la crosse de l'aorte;

ensuite il présente la même disposition et les mêmes rapports que du côté droit, sauf qu'il passe en avant de l'œsophage pour pénétrer dans l'abdomen.

Dans le thorax, le pneumogastrique fournit des branches importantes :

1° *Des rameaux cardiaques* qui constituent le nerf cardiaque moyen. Ces filets prennent ordinairement naissance au niveau de la première côte, et se dirigent en avant de la carotide et de l'aorte à gauche, ou du tronc brachio-céphalique à droite, pour se jeter dans le plexus cardiaque, en se réunissant au nerf cardiaque supérieur.

2° Le *nerf laryngé inférieur* ou *nerf récurrent* naît, à droite, en avant de l'artère sous-clavière, et à gauche en avant de la crosse de l'aorte. Il contourne ces vaisseaux d'avant en arrière, puis de bas en haut, en formant une anse qui les embrasse ; puis il se dirige en haut, présentant ainsi un trajet récurrent qui lui a fait donner son nom, et se place dans le sillon qui sépare la trachée de l'œsophage. Il remonte jusqu'au bord inférieur du constricteur inférieur du pharynx, auquel il donne quelques rameaux ; et, arrivé au niveau de l'articulation crico-thyroïdienne, il se ramifie dans les muscles du larynx. Un peu au-dessous de son origine, le laryngé inférieur fournit : *a*) des *rameaux cardiaques*, qui se réunissent aux rameaux cardiaques du grand sympathique, pour former le *nerf cardiaque inférieur*, ordinairement plus considérable à gauche qu'à droite, et qui se jette, comme les précédents, dans le plexus cardiaque. Plus haut, il donne : *b*) des *filets œsophagiens*, plus nombreux à gauche qu'à droite, et qui sont destinés à la membrane musculaire surtout ; *c*) des *filets trachéens ; d*) des *filets pharyngiens*, destinés, comme nous l'avons dit plus haut, au constricteur inférieur ; et enfin *e*) il se divise en *rameaux terminaux* ou *laryngiens*, destinés aux muscles intérieurs du larynx, au crico-aryténoïdien postérieur, à l'aryténoïdien, au

crico-aryténoïdien latéral et thyro-aryténoïdien. Le crico-thyroïdien seul est innervé par le laryngé externe, venu du laryngé supérieur. Le laryngé inférieur fournit en outre un filet sous-muqueux que nous avons déjà signalé, et qui forme avec une branche du laryngé supérieur l'anastomose de Galien.

3° Les *rameaux pulmonaires* du pneumogastrique naissent au niveau de l'origine des bronches; les uns passent en arrière du hile, et forment les *plexus pulmonaires postérieurs ;* les autres, plus grêles, passent en avant, et forment les *plexus pulmonaires antérieurs*. Les plexus pulmonaires reçoivent un grand nombre de filets du grand sympathique; le droit et le gauche s'anastomosent abondamment au point de paraître parfois confondus. Ces plexus fournissent des *filets œsophagiens* pour la partie moyenne de l'œsophage, des *filets péricardiques* pour la partie postéro-supérieure du péricarde, quelques *filets trachéaux* et des *filets bronchiques* qui suivent les divisions bronchiques jusqu'à leurs ramifications terminales.

4° Après s'être reconstitué au-dessous des plexus pulmonaires, le pneumogastrique donne des filets qui longent l'œsophage, en formant un *plexus œsophagien* à mailles elliptiques et verticales, qui donne de nombreux filets à la tunique musculaire de l'œsophage et à sa muqueuse.

Dans *l'abdomen*, les deux pneumogastriques, après avoir traversé le diaphragme, le droit en arrière, le gauche en avant de l'œsophage, offrent une distribution très différente :

Le pneumogastrique gauche, placé en avant du cardia, se distribue à la grosse tubérosité, à la face antérieure de l'estomac, à sa petite courbure. Quelques filets vont vers le pylore, se portent dans le sillon transverse du foie, où ils contribuent à former le *plexus hépatique*, donnant des filets qui pénètrent dans le foie en suivant les ramifications de la veine porte.

Le pneumogastrique droit, situé derrière le cardia, fournit à

la face postérieure de l'estomac, et va se jeter dans le *plexus solaire*, en formant l'*anse mémorable de Wrisberg*.

Les rameaux gastriques des deux nerfs vagues sont destinés à la fois à la membrane muqueuse et à la membrane musculeuse.

Bischoff et Longet pensaient que le pneumogastrique ne contenait que des fibres sensitives; mais il est avéré, depuis les expériences de Cl. Bernard, de M. Vulpian, etc., que c'est un nerf mixte dès son origine ; nous avons vu déjà qu'il possède un noyau moteur : un certain nombre d'éléments du même ordre lui sont fournis par ses anastomoses, notamment par le nerf spinal.

Le pneumogastrique, *nerf vague*, *moyen sympathique* ou *trisplanchnique*, se distribue non seulement au cœur, au poumon et à l'estomac, mais encore au foie et à l'intestin par l'intermédiaire du plexus solaire.

Le pneumogastrique considéré comme nerf sensible diffère des nerfs de la sensibilité générale, en ce qu'il n'est doué que d'une sensibilité obtuse, qui ne donne lieu qu'à des mouvements réflexes non seulement involontaires, mais inconscients.

Le pneumogastrique influe sur la respiration, sur la circulation, sur la digestion ; et, avec le grand sympathique, il tient sous sa dépendance la sécrétion d'un certain nombre d'appareils glandulaires annexés aux organes respiratoires et digestifs.

Legallois et Flourens ont établi qu'il existe, au niveau de la substance grise du quatrième ventricule, un point désigné sous le nom de *nœud vital*, dont la lésion détermine la cessation brusque de la respiration et l'arrêt du cœur. Ce centre est

situé au-dessus du noyau de l'hypoglosse. Aussi, dans la *paralysie labio-glosso-laryngée*, dans laquelle les muscles de la langue et des lèvres sont primitivement atteints, en raison de l'atrophie du noyau bulbaire de l'hypoglosse, la progression ascendante de la lésion finit-elle par déterminer des troubles respiratoires et circulatoires, des accès de suffocation et des syncopes, auxquels le malade succombe.

On attribue généralement la première inspiration du fœtus à l'irritation du centre respiratoire par l'acide carbonique accumulé dans le sang en conséquence de la suspension de la respiration placentaire ; mais une autre cause intervient, c'est l'excitation de la sensibilité cutanée qui résulte du changement de milieu. Pour peu qu'elle soit intense, une excitation sensitive ou sensorielle quelconque a pour effet de déterminer une tension générale des muscles ; or les muscles inspirateurs ont une action prédominante qui doit nécessairement amener la dilatation du thorax et l'appel d'air.

Quoi qu'il en soit les mouvements respiratoires sont considérés comme des actes réflexes, dont le centre est situé dans les noyaux gris dont nous venons de parler, actes réflexes qui nécessitent la mise en jeu de nerfs sensitifs et de nerfs moteurs. Lorsqu'on excite le bout central du pneumogastrique sectionné, les mouvements respiratoires s'exagèrent en fréquence et en étendue.

Il existe donc, dans le pneumogastrique, des filets sensitifs dont l'excitation joue un rôle dans le réflexe respiratoire. Mais tandis que l'excitation du pneumogastrique lui-même détermine la mort en état d'inspiration forcée, l'excitation du bout central du laryngé supérieur détermine, au contraire, la mort en état d'expiration forcée ; aussi a-t-on considéré le nerf laryngé supérieur comme le nerf modérateur centripète de la respiration. La coqueluche, dont les quintes sont constituées par des séries d'expirations saccadées, a pu être re-

gardée comme une névrose du laryngé supérieur; les crises laryngées du tabès ataxique offrent quelque analogie avec les quintes de la coqueluche.

Cependant le pneumogastrique n'est pas, comme nous l'avons déjà dit, la seule voie centripète par où arrivent les incitations des mouvements respiratoires. En effet, lorsque les fonctions cutanées sont abolies sur une grande étendue, soit par des brûlures étendues, soit par l'application de substances imperméables, la respiration se ralentit peu à peu, nécessite l'intervention de la volonté, et si le malade oublie de vouloir respirer, le ralentissement s'accentue, la température s'abaisse, et la mort s'ensuit; d'autre part, on peut par des excitations cutanées, frictions, affusions froides, etc., exciter les mouvements respiratoires. La sensibilité cutanée joue donc un rôle dans le réflexe respiratoire; mais les nerfs cutanés et le pneumogastrique ne sont pas capables de se suppléer; la suppression de la fonction de l'un ou des autres suffit pour amener l'arrêt de la respiration.

Quant aux phénomènes moteurs qui résultent du réflexe respiratoire, ils sont sous la dépendance de nerfs venus soit du spinal, soit des plexus cervical et brachial, et en particulier du nerf phrénique. Nous y reviendrons.

L'action du pneumogastrique sur le cœur a été étudiée par Cl. Bernard, Budge et Weber, qui ont montré que l'irritation du pneumogastrique ou de son bout périphérique détermine un ralentissement des mouvements du cœur. D'après Arloing et Tripier le pneumogastrique droit paraît avoir plus d'action sur le cœur que le pneumogastrique gauche, qui agirait d'une manière prépondérante sur le poumon. M. Cyon a établi que, comme l'avait indiqué Von Bezold, il excite des filets d'origine médullaire, nés au même niveau que les rameaux du ganglion cervical inférieur, qui ont sur le cœur une action accélératrice; mais M. Schiff paraît avoir établi qu'il existe aussi dans le

pneumogastrique des fibres accélératrices qui viendraient de l'accessoire de Willis, et se sépareraient du nerf vague avec le laryngé supérieur.

L'action du pneumogastrique sur la digestion n'est pas moins importante.

Nous avons vu qu'un rameau du laryngé supérieur se rend à la muqueuse de la base de la langue. Ce rameau paraît être le point de départ du réflexe qui amène l'occlusion de la glotte lorsque le bol alimentaire se présente à l'isthme du gosier. Le pneumogastrique fournit à l'œsophage des rameaux qui président à la sensibilité obtuse et à la motilité de ce conduit. Il donne également la motilité à l'estomac. Il paraît aussi présider aux mouvements de l'intestin ; cependant Onimus et Legros ont vu qu'en électrisant le pneumogastrique avec des courants interrompus on arrête les mouvements de l'intestin, qui reste en état complet de relâchement.

La sécrétion du suc gastrique est sous la dépendance de la sensibilité spéciale du pneumogastrique; elle ne se produit que lorsque ce sont des substances alimentaires qui sont introduites dans l'estomac (*Théorie des peptogènes* de M. Schiff).

Le pneumogastrique paraît agir aussi sur la sécrétion du pancréas ; on a remarqué qu'elle s'arrêtait après la section.

Lorsque l'on pratique une piqûre sur le plancher du quatrième ventricule, entre les racines des nerfs acoustiques et celles des pneumogastriques, on détermine de la glycosurie ; la piqûre faite un peu plus haut produit de la glycosurie et de la polyurie; un peu plus haut encore, elle produit une albuminurie. Toutefois la glycosurie expérimentale ne dépend pas du pneumogastrique, mais du grand sympathique : en effet, si on lie sur une grenouille les filets sympathiques qui vont au foie, le diabète n'est plus produit, ni par la piqûre du quatrième ventricule, ni par l'électrisation de la moelle.

Les mouvements auxquels préside le pneumogastrique ne sont pas volontaires. Ceux du larynx sont bien sous la dépendance de la volonté, mais nous verrons que la physiologie expérimentale démontre que le laryngé inférieur, qui préside aux mouvements de l'appareil phonateur et qui paraît venir du pneumogastrique, est en réalité une branche du spinal.

Le pneumogastrique anime les muscles des bronches et de l'estomac et de l'œsophage. Il joue, par conséquent, un rôle dans l'asthme, dans le spasme de l'œsophage, dans le vomissement, dans le mérycisme. M. Buzzard, ayant remarqué que les crises gastriques coïncident fréquemment avec les arthropathies, en a conclu qu'il existe un centre trophique des articulations au voisinage du noyau du pneumogastrique.

§ 11. — *Nerf de la onzième paire. — Nerf spinal.*

Le *nerf spinal*, appelé aussi *accessoire de Willis,* parce qu'il a été considéré comme ne faisant qu'une seule paire avec le pneumogastrique, offre des racines bulbaires et des racines spinales. Les racines bulbaires font suite à celles du pneumogastrique, entre le cordon intermédiaire et le corps restiforme ; elles proviennent, comme les racines du pneumogastrique et du glosso-pharyngien, d'un noyau sensitif faisant suite à la base de la corne postérieure, et d'un noyau moteur faisant suite à la tête de la corne antérieure. Les racines spinales, au nombre de six à huit, émergent entre l'insertion spinale des ligaments dentelés et les racines postérieures des nerfs rachidiens ; la dernière naît à peu près au niveau de la cinquième paire cervicale. Ces racines semblent provenir de la corne antérieure de la moelle. D'après ces origines on voit déjà que le spinal est un nerf mixte, comme le pneumogastrique et le glosso-pharyngien.

Les racines médullaires remontent entre les ligaments dentelés et les racines postérieures, en se réunissant pour former un cordon qui entre par le trou occipital dans la cavité du crâne, où il se réunit avec le faisceau des racines bulbaires, pour former un tronc unique.

Le spinal, ainsi constitué, décrit une courbe parallèle et inférieure à celle des nerfs pneumogastrique et glosso-pharyngien, et sort du trou déchiré postérieur en arrière du nerf vague, en avant de la veine jugulaire interne.

Au niveau du trou déchiré, il fournit quelques filets au ganglion jugulaire du pneumogastrique.

Sitôt après sa sortie du crâne, le nerf spinal se divise en deux branches : 1° une *branche interne* ou *anastomotique* qui se jette dans le pneumogastrique. Quelques-uns de ces filets sont seulement accolés au nerf vague et s'en séparent bientôt pour former les rameaux pharyngiens. Le reste de la branche interne s'unit beaucoup plus intimement au pneumogastrique, et ce n'est que grâce aux expériences de vivisection qu'on a pu reconnaître que le laryngé externe du laryngé supérieur et le nerf laryngé inférieur sont fournis, en réalité, par le spinal qui donne ainsi au pneumogastrique la plupart de ses filets moteurs volontaires ; 2° une *branche externe* ou *musculaire*, qui se porte obliquement en bas, entre la carotide et la jugulaire internes, puis entre la jugulaire et l'artère occipitale, en dedans du muscle stylo-hyoïdien et du ventre postérieur du digastrique.

Elle se dirige ensuite en arrière et en dehors, le long de l'extrémité inférieure de la parotide, jusqu'au niveau du tiers supérieur du muscle sterno-cléido-mastoïdien, au-dessous duquel elle est placée, et auquel elle fournit de nombreux rameaux qui s'anastomosent avec d'autres filets venus de la deuxième et de la troisième paires cervicales. La branche

externe du spinal descend ensuite dans le triangle sus-claviculaire, et va se terminer dans le trapèze qu'elle aborde par sa face profonde. Comme ceux du sterno-mastoïdien, les filets spinaux du trapèze s'anastomosent avec d'autres filets venus des quatrième et cinquième paires cervicales.

Aussi bien par sa branche externe que par sa branche interne, le nerf spinal concourt à la phonation. La branche externe qui anime le sterno-cléido-mastoïdien et le trapèze lutte contre l'expiration et maintient la dilatation du thorax; c'est dans ce sens qu'il faut comprendre que le spinal est l'antagoniste du pneumogastrique. La branche externe soumet à la volonté l'expiration sonore; elle manque chez les animaux qui, comme les oiseaux, ont un thorax fixe. La branche interne est le nerf vocal par excellence; elle anime tous les muscles propres du larynx. Le nerf spinal fait complètement défaut chez les animaux qui n'ont pas de larynx, comme les poissons.

C'est dans le domaine de la branche interne du spinal que siègent les lésions atrophiques dans le syndrome désigné sous le nom de paralysie labio-glosso-laryngée.

Le spasme de la glotte paraît dû à une affection centrale et il s'accompagne fréquemment d'autres symptômes tels que convulsions générales, contracture des extrémités. Cependant les muscles du larynx peuvent être affectés isolément d'un spasme choréique, qui constitue la chorée du larynx.

Les muscles animés par la branche externe peuvent aussi être atteints dans l'atrophie musculaire progressive; ils peuvent être paralysés en conséquence des compressions de cette branche nerveuse. Cette même branche externe peut être atteinte d'hyperkinésie (Jaccoud), se traduisant par un spasme tonique ou clonique du sterno-cléido-mastoïdien, et

du trapèze. (Duchenne de Boulogne, Desnos, Féré (1), Gautiez (2).

On a désigné sous le nom de *tic de Salaam* une convulsion bilatérale limitée soi-disant au spinal, et consistant principalement en une élévation des épaules et un abaissement synchrone du menton, rappelant le salut des Orientaux ; mais il s'agit d'une convulsion partielle qui appartient à l'épilepsie, et ne peut être considérée comme bornée au spinal (3).

§ 12. — *Nerf de la douzième paire. — Nerf grand hypoglosse.*

Le grand hypoglosse a son origine réelle dans une colonne grise placée contre l'extrémité inférieure du raphé du quatrième ventricule, sur le prolongement de la base de la corne antérieure de la moelle. De là ses fibres se portent en avant, entre l'olive et le noyau juxta-olivaire interne, pour aller émerger, sous forme de fibres radiculaires, au nombre de dix ou douze, à la partie antérieure du bulbe, dans le sillon qui sépare l'olive de la pyramide antérieure. Ces fibres radiculaires convergent vers le trou condylien antérieur, et c'est sous forme d'un tronc unique qu'elles pénètrent dans cet orifice.

A sa sortie du trou condylien antérieur, le grand hypoglosse, placé au-devant des muscles prévertébraux, descend verticalement entre la carotide et la veine jugulaire internes. Il est situé d'abord en arrière des trois nerfs, glosso-pharyngien, pneumogastrique et spinal, qui sortent du crâne par le trou déchiré postérieur. Il se porte en dehors du ganglion plexi-

1. Ch. Féré. — *Crampe fonctionnelle du cou* (*Revue de médecine*, 1883).
2. Gautiez. — *Contribution à l'étude des spasmes du cou* (*Thèse*. 1883).
3. Ch. Féré. — *Le tic de Salaam* (*Progrès médical*, 1883).

forme du pneumogastrique, passe entre ce ganglion et la branche externe du spinal, se dirige en bas et en avant vers la grande corne de l'os hyoïde, glissant entre la carotide et la jugulaire internes, et en avant de la carotide externe. Dans ce parcours, il est recouvert par les muscles styloïdiens et le ventre postérieur du digastrique. A ce niveau, il devient superficiel et n'est plus séparé des téguments que par le muscle sterno-cléido-mastoïdien. Vers la grande corne de l'os hyoïde, l'hypoglosse se porte directement en avant, sur le côté de la langue, en passant sur la partie inférieure de la face externe du muscle hyoglosse, puis entre le mylo-hyoïdien et le génioglosse, dans lequel il se termine.

Dans son trajet l'hypoglosse présente plusieurs anastomoses : 1° Avec le pneumogastrique au niveau du ganglion plexiforme ; 2° avec le ganglion cervical supérieur du grand sympathique ; 3° avec l'anse des deux premiers nerfs cervicaux, qui envoient plusieurs filets à l'hypoglosse, au niveau du ganglion plexiforme.

Le grand hypoglosse fournit des branches collatérales qui sont :

1° La *branche descendante*, qui se sépare du tronc du nerf au moment où il croise la carotide et prend une direction transversale. Elle paraît provenir des anastomoses que les deux premières paires cervicales envoient à l'hypoglosse. Elle se porte obliquement en bas et en avant, en croisant la partie supérieure de la carotide externe ; puis, arrivée au bord externe du corps thyroïde, elle se recourbe en formant une anse à concavité supérieure et s'anastomose avec une branche descendante interne du plexus cervical, avec laquelle elle forme une anse complète. De la convexité de cette anse partent des

rameaux destinés aux muscles omo-hyoïdien, sterno-hyoïdien, sterno-thyroïdien.

2° Le *nerf du thyro-hyoïdien* qui naît au niveau du bord postérieur du muscle hyoglosse. Le muscle thyro-hyoïdien est le seul des muscles sous-hyoïdiens qui soit animé directement par le facial.

3° Le *nerf du génio-hyoïdien* qui naît au moment où l'hypoglosse croise le muscle hyoglosse.

4° Les *nerfs de l'hyoglosse et du styloglosse*, qui sont constitués par des filets très grêles, fournis par l'hypoglosse au moment où ce nerf pénètre dans l'épaisseur du génioglosse. Les rameaux destinés au styloglosse offrent un trajet rétrograde, et peuvent être suivis jusque près de l'apophyse styloïde. Quelques-uns de ces filets s'anastomosent avec le nerf lingual, mais ils n'ont aucune connexion soit avec le glosso-pharyngien, soit avec le facial.

Les branches terminales de l'hypoglosse s'épuisent dans le génio-glosse et dans les muscles propres de la langue.

La distribution du nerf grand hypoglosse peut faire prévoir que c'est un nerf spécialement moteur. Cependant il présente quelquefois une racine postérieure avec un petit ganglion ; il jouit d'ailleurs d'une sensibilité recurrente qu'il doit à ses anastomoses avec les nerfs cervicaux. Lorsque l'hypoglosse est coupé sur un animal, la langue pend entre les dents et est mordue, sans que l'animal qui est resté sensible à la douleur puisse la retirer de dessous les arcades dentaires. La motilité de la langue est sous la dépendance des branches terminales de l'hypoglosse ; ses branches collatérales animent les muscles sous-hyoïdiens.

On a décrit quelques cas de spasmes des muscles animés

par l'hypoglosse (Fleury, Vallin) ; mais ces convulsions dépendent plutôt en général d'un état névropathique que d'une lésion locale du nerf. Quant à la paralysie de l'hypoglosse, elle fait partie de l'hémiplégie vulgaire. La diplégie de l'hypoglosse, avec atrophie de la langue, constitue un des symptômes de la paralysie labio-glosso-laryngée, et elle est due à l'atrophie des cellules motrices du noyau bulbaire de ce muscle.

CHAPITRE III

NERFS SPINAUX

§ 1. — *Origine des nerfs spinaux.*

Lorsque nous avons décrit les fibres des cordons blancs de la moelle épinière, nous n'avons considéré que les fibres qui unissent la substance grise des cornes antérieures à d'autres points des mêmes cornes ou aux centres nerveux situés au-dessus; il s'y rencontre cependant d'autres groupes de fibres, transversales ou obliques, qui croisent les fibres longitudinales. Ces fibres partent des régions voisines de l'extrémité des cornes antérieures et postérieures, sur toute la longueur de la moelle, et constituent les *racines* antérieures et postérieures des nerfs rachidiens.

Les fibres des racines antérieures émergent de la corne antérieure, à la fois en dedans, en avant et en dehors de la tête de cette corne, et elles se dirigent vers le sillon collatéral antérieur. Ce sont les racines motrices; elles n'entrent en communication avec les fibres pyramidales que par l'intermédiaire des grandes cellules de la corne antérieure.

Il faut noter en outre que les racines antérieures contiennent encore quelques fibres qui seraient en connexion avec les cornes postérieures, et d'autres qui s'infléchiraient pour gagner les cordons latéraux et, d'après Kölliker, monteraient directement vers le cerveau.

Les racines postérieures des nerfs rachidiens, ou racines sensitives, se portent du sillon collatéral postérieur au sommet des cornes postérieures. On peut les diviser en deux groupes : un externe et un interne. Les *fibres radiculaires externes* pénètrent transversalement la substance gélatineuse de Rolando ; puis, après un trajet ascendant, entrent dans la corne postérieure. Les *fibres radiculaires internes* pénètrent entre la substance gélatineuse de Rolando et le cordon postérieur, s'avancent directement jusque vers le col de la corne postérieure et, après un trajet ascendant plus ou moins long, se mettent en rapport les unes avec les éléments de la corne grise, les autres avec les éléments de la colonne de Clarke. Quant aux fibres du grand sympathique, elles se rencontrent en plus grand nombre, mêlées aux racines antérieures (Waller Schiff, Cl. Bernard, etc.), mais quelques-unes aussi font partie des racines postérieures (Vulpian).

Ainsi, les racines postérieures émergent du sillon collatéral postérieur; les racines antérieures sortent par le soi-disant sillon collatéral antérieur. A partir du sillon d'émergence, les fibres radiculaires antérieures et postérieures convergent les unes vers les autres, par groupes, tout en restant séparées ; de sorte que le faisceau des fibres antérieures soit séparé du faisceau des fibres postérieures par le ligament dentelé. Les faisceaux radiculaires antérieurs et postérieurs, en raison de la convergence de leurs fibres, offrent la forme d'un triangle, dont la base répond à la moelle, et le sommet au trou de conjugaison. Il existe, de chaque côté, autant de ces faisceaux géminés qu'il y a de trous de conjugaison ; or, en comptant les trous sacrés et l'espace compris entre l'occipital et l'arc postérieur de l'atlas, il y a trente et un orifices : huit pour la région cervicale, douze pour la région dorsale, cinq pour la région lombaire, et six pour la région sacrée.

Dans le même faisceau les racines antérieures offrent entre

elles des anastomoses fréquentes, et il en est de même des racines postérieures ; mais les racines postérieures et antérieures ne s'anastomosent pas entre elles : leur réunion par faisceaux constitue les *paires nerveuses rachidiennes.*

Dans le canal rachidien, les paires nerveuses offrent quelquefois des anastomoses entre elles; c'est ainsi qu'on voit quelques racines d'un faisceau l'abandonner pour aller se réunir à un faisceau inférieur. La direction des paires diffère un peu suivant la région où on les considère ; la première paire cervicale va un peu obliquement de bas en haut; la seconde est horizontale ; les paires suivantes sont d'autant plus obliques en bas et en dehors qu'elles sont plus inférieures. C'est un point important à se rappeler pour le diagnostic du siège des lesions qui déterminent une paralysie spinale ou radiculaire. Tandis que les paires cervicales inférieures sortent du rachis une vertèbre au-dessous de leur émergence médullaire, il y a pour les paires dorsales, une différence de deux ou trois vertèbres ; pour les paires lombaires et sacrées, la différence est encore plus considérable, puisque la moelle se termine au niveau de la deuxième vertèbre lombaire.

Les deux racines de chaque paire sont comprises jusqu'au trou de conjugaison dans une gaine de l'arachnoïde, et, dans le trou, la dure-mère leur forme un canal fibreux. C'est dans ce canal que la racine postérieure, qui n'est pas encore réunie à la racine antérieure, offre un renflement désigné sous le nom de *ganglion spinal* ou *ganglion intervertébral.* Lorsque la racine postérieure s'est reconstituée à la sortie du ganglion, elle se réunit à la racine antérieure qui, elle, n'a aucune connexion avec le ganglion. Il faut noter que le ganglion intervertébral d'après les récentes recherches de M. Mathias Duval se développe isolément, et que la racine postérieure est une dépendance de ce ganglion qui s'étend progressivement vers la

moelle, avec laquelle elle finit par se mettre en connexion. Ce mode de développement est de nature à expliquer comment la racine postérieure a son centre trophique dans le ganglion, tandis que la racine antérieure, qui se développe par un bourgeonnement de la moelle, a son centre trophique dans les cornes antérieures.

La structure du ganglion intervertébral mérite au moins une mention succincte. Les ganglions spinaux contiennent des cellules nerveuses. Robin et Wagner ont montré que chez les poissons ces cellules étaient bipolaires; Vulpian, Kölliker, Schwalbe, reconnurent que chez les mammifères elles sont unipolaires; les uns admettant que leur prolongement unique se rendait à la périphérie, les autres qu'il se dirigeait vers le centre. La signification physiologique de ces cellules échappait complètement à l'esprit avec cette donnée anatomique. M. Ranvier a montré que les tubes nerveux de la racine sensitive traversent le ganglion, mais que, sur un point de leur trajet intraganglionnaire, qui correspond à un étranglement, elles émettent une branche latérale (tube nerveux en T) qui se rend à une cellule nerveuse ganglionnaire. Ainsi donc, le prolongement unique de la cellule se divise en deux branches, l'une se rend à la périphérie, l'autre se dirige vers le centre : la cellule unipolaire des ganglions des mammifères peut être ainsi rapprochée de la cellule bipolaire des ganglions des poissons.

Magendie a démontré que les deux racines ont des fonctions distinctes ; les racines antérieures sont des conducteurs centrifuges et composées de filets moteurs; les racines postérieures sont des conducteurs centripètes et composées de filets sensitifs. Lorsque la racine antérieure est sectionnée, l'excitation de son bout central ne produit aucun effet, tandis que l'excita-

tion du bout périphérique détermine des mouvements dans la zone de distribution de cette racine. Lorsqu'au contraire on sectionne une racine postérieure et qu'on excite le bout périphérique, la réaction est nulle; si on excite le bout central, on provoque de la douleur. Les racines antérieures ne sont pourtant pas toujours insensibles; elles possèdent une sensibilité d'emprunt due à des fibres venues des racines postérieures (*sensibilité récurrente*).

La pathologie fournit le corollaire des indications de la physiologie expérimentale. Lorsque les cornes antérieures de la moelle sont altérées, soit dans la paralysie infantile, soit dans l'atrophie musculaire progressive, les racines antérieures sont atrophiées.

En dehors du ganglion, les fibres des racines antérieures et postérieures sont intimement unies, et chacun des troncs ainsi formés constitue avec le tronc analogue du côté opposé une paire nerveuse. A sa sortie du trou de conjugaison, chaque nerf rachidien se divise en deux branches, l'une antérieure et l'autre postérieure, à la composition desquelles les racines antérieures et postérieures prennent une part égale. Chacune de ces branches constitue donc un nerf mixte.

Les branches antérieures, plus volumineuses en général, concourent à former les paires qui fournissent les nerfs des membres : la variété de leur mode de distribution nécessite une description étendue. Les branches postérieures, au contraire, offrent une plus grande uniformité, et se prêtent mieux à une description d'ensemble. Quelques-unes cependant méritent d'être étudiées à part.

§ 2. — *Branches postérieures des nerfs rachidiens.*

Les branches postérieures des deux premiers nerfs cervicaux sont en général désignées sous le nom de *nerfs sous-occipitaux.*

La *branche postérieure du premier nerf cervical,* le *petit nerf sous-occipital,* émerge du canal rachidien par l'espace compris entre l'occipital et l'arc postérieur de l'atlas, en arrière des apophyses articulaires, en dedans de l'artère vertébrale. Ce nerf est plus volumineux que la branche antérieure de la première paire. Après la sortie du canal rachidien, il se porte en arrière, en dehors du muscle grand droit postérieur; et arrivé dans le triangle formé par ce dernier muscle et le grand et le petit oblique, il se divise en *branches internes* pour le grand et le petit droits postérieurs de la tête, et en *branches externes* pour les grand et petit obliques. Un filet inférieur contourne le grand oblique, pour aller s'anastomoser avec la branche postérieure de la deuxième paire. Le petit nerf sous-occipital se distribue en somme exclusivement aux muscles.

La *branche postérieure de la deuxième paire* ou *grand nerf occipital d'Arnold,* encore plus volumineuse que la première, émerge entre l'arc postérieur de l'atlas et la lame de l'axis. Elle porte en arrière, entre le grand complexus et le grand oblique, dont elle croise le bord inférieur. A ce niveau, elle se divise en deux branches, dont l'une s'anastomose avec le filet inférieur de la première paire, et se jette dans le splénius, et l'autre désignée sous le nom de *nerf occipital interne*, fournit un rameau anastomotique à la troisième paire; puis se dirige en haut et en dedans, à travers la partie

supérieure du grand complexus et du trapèze, auxquels il fournit. Puis elle se divise en branches terminales qui sont exclusivement cutanées et se répandent dans la partie postérieure du cuir chevelu, en suivent les rameaux de l'artère occipitale. Un de ces filets s'anastomose avec un rameau mastoïdien du plexus cervical. C'est surtout à la compression du grand nerf sous-occipital, au niveau de sa sortie du canal rachidien, que sont dues les douleurs pseudo-névralgiques si intenses que l'on observe dans la région occipito-pariétale chez les sujets atteints du *mal de Pott sous-occipital.*

La *branche postérieure de la troisième paire*, moins considérable que la seconde, émerge entre l'apophyse transverse de l'axis et celle de la troisième vertèbre cervicale. Elle donne une anastomose au grand nerf sous-occipital, et après s'être portée en dedans, entre le grand complexus et le transversaire épineux, elle se divise en deux branches : l'une, ascendante, traverse le trapèze, et se distribue à la peau de la région occipitale, près de la ligne médiane ; l'autre, *descendante*, se porte à la peau de la nuque. La troisième paire entre aussi en jeu dans la douleur occipitale du mal de Pott.

Les *branches postérieures des cinq derniers nerfs cervicaux* sont d'autant moins volumineuses qu'elles sont plus inférieures. A leur sortie du trou de conjugaison, elles se portent en bas, en arrière et en dedans, entre le grand complexus et le transversaire épineux auxquels elles fournissent, ainsi qu'au splénius et au trapèze. Enfin elles se distribuent à la peau des parties moyenne et inférieure de la nuque et de la partie supérieure du dos, dans le voisinage de la ligne médiane.

Les *branches postérieures des douze nerfs dorsaux* ne diffèrent que par leur distribution musculaire. Elles se portent

en arrière, dans les intervalles qui séparent les apophyses transverses, et se divisent dans les gouttières vertébrales en deux filets, l'un interne, l'autre externe. 1° Les *filets internes*, dont les supérieurs sont les plus volumineux, se dirigent en arrière, entre le long dorsal et le transversaire épineux, auxquels ils fournissent; puis ils se portent en dehors à travers le long dorsal, et enfin se terminent dans la peau du dos près de la ligne médiane. 2° Les *filets externes* qui, à l'inverse des précédents, sont plus volumineux à mesure qu'ils deviennent plus inférieurs se dirigent horizontalement en arrière, entre le muscle sacro-lombaire et le long dorsal, auxquels ils donnent quelques rameaux en les traversant. Après avoir laissé quelques filets dans les muscles superficiels de la région dorsale, ils se jettent dans la peau du dos et des régions latérales du thorax et de l'abdomen. Les dernières paires dorsales envoient des filets jusque dans la peau de la partie supérieure de la région fessière.

Les *branches postérieures des nerfs lombaires*, après avoir traversé l'espace compris entre les apophyses transverses, et fourni quelques rameaux aux muscles inter-transversaires, se divisent en *rameaux internes*, qui vont à la peau de la région lombaire près de la ligne médiane, et en *rameaux externes*, qui vont à la peau de la région latérale des lombes et à la région fessière.

Les *branches postérieures des nerfs sacrés* sont très ténues; elles forment des anastomoses en arcades, et se divisent en filets musculaires qui vont à la masse sacro-lombaire et au grand fessier, et en filets cutanés qui se rendent à la peau de la région sacrée.

§ 3. — *Branches antérieures des nerfs spinaux.*

La plupart des branches antérieures des nerfs spinaux se groupent pour former des plexus ; c'est ainsi que les quatre premières branches cervicales se réunissent pour constituer le *plexus cervical;* les quatre dernières cervicales avec une partie du premier nerf dorsal forment le *plexus brachial*, les branches antérieures des paires lombaires forment le *plexus lombaire*, et les branches antérieures des paires sacrées forment le *plexus sacré*. Les nerfs dorsaux sont les seuls qui restent isolés dans l'espace intercostal correspondant.

L'étude des plexus nerveux formés par les paires spinales, et qui donnent naissance aux nerfs des membres, a de tout temps préoccupé les anatomistes, avant même que la pathologie des nerfs fût assez avancée pour pouvoir profiter de la solution d'un problème dont on comprend mieux aujourd'hui tout l'intérêt (1).

Si l'on examine avec soin certaines névralgies soi-disant localisées aux nerfs qui leur donnent leur nom, on arrive bien vite à se convaincre que, dans bon nombre de cas, le nerf incriminé n'est point exclusivement le siège de la douleur (2). Cela est surtout vrai pour les nerfs des membres, où l'on voit souvent la douleur envahir une partie du domaine de plusieurs nerfs, tandis qu'aucun n'est pris dans toute l'étendue de sa distribution. Certaines paralysies traumatiques du membre supérieur en particulier ne peuvent non plus s'expliquer par une lésion d'un seul tronc nerveux. Faut-il chercher la lésion dans une

1. Ch. Féré, *Étude anatomique et critique sur les plexus des nerfs spinaux* (*Arch. de neurologie*), mai 1883.
2. Quermonne, *Pathogénie des névralgies* (*Thèse*, 1884).

paire nerveuse à son passage dans le trou de conjugaison à son émergence médullaire, ou encore dans un groupe cellulaire des cornes antérieures de la moelle? Plusieurs cas de paralysie localisées, comme ceux de Duchenne, de Erb, etc. (1), survenus souvent à la suite de traumatismes ayant pu atteindre plus ou moins directement la colonne vertébrale, peuvent être attribués à une lésion siégeant au niveau de l'émergence d'une paire nerveuse.

D'autre part, un certain nombre de névralgies, principalement du membre supérieur, s'accompagnent de douleurs rachidiennes plus ou moins limitées, mais quelquefois sans rapport avec l'origine du nerf qui est le siège principal de la douleur. C'est ainsi qu'une névralgie portant d'une manière prédominante sur le médian peut s'accompagner, par exemple, d'une douleur rachidienne plus ou moins diffuse, mais plus accentuée à la partie inférieure de la région dorsale. Dans ces cas, ne pourrait-on pas attribuer les troubles fonctionnels à une affection plus ou moins passagère de la moelle ou des méninges, prédominant au niveau des noyaux d'origine de certaines fibres nerveuses ou au niveau de leur émergence? Une paire nerveuse peut donc être affectée soit dans le canal méningien, soit au niveau du trou de conjugaison, et cette lésion peut en imposer pour une lésion d'un tronc nerveux périphérique; ce sont des faits qui ont été mis hors de doute par l'examen anatomique : on voit des sciatiques doubles déterminées par la compression au niveau des trous de conjugaison dans le cancer vertébral, ou par les exsudats méningiens dans la paralysie générale des aliénés.

Si on peut soupçonner l'origine centrale ou médullaire de quelques névralgies d'apparence périphérique, le même doute peut s'élever à propos de la paralysie saturnine du membre

1. Secrétan, *Contribution à l'étude des paralysies radiculaires du plexus brachial* (*Thèse*, 1885). — Mlle Klumpke (*Revue de médecine*, 1885).

supérieur par exemple, qui occupe un certain nombre de muscles, toujours les mêmes, sans que le domaine d'un tronc nerveux soit tout entier ou exclusivement pris. En raison du mode d'évolution des troubles fonctionnels et de la symétrie de la paralysie, il paraît plus légitime d'admettre une lésion symétrique des cornes antérieures de la moelle qu'une double altération des paires nerveuses.

Mais, à défaut d'autopsies, l'origine de ces névralgies et de ces paralysies complexes ne peut être déterminée qu'autant qu'on aura pu préciser la relation qui existe entre chaque tronc nerveux et les paires rachidiennes, c'est-à-dire qu'autant qu'on aura dissocié anatomiquement ou physiologiquement les plexus. Le rôle des nerfs et des paires nerveuses étant connu, il deviendrait plus facile de limiter ce qui appartient aux lésions intra-rachidiennes.

Trois ordres de faits tirés de la pathologie, de la physiologie expérimentale, de l'anatomie, peuvent être invoqués pour arriver à la solution de la question.

a) Les expériences de MM. Ferrier et Yeo, de MM. Bert et Marcacci, que nous avons examinées ailleurs, ne nous ont pas paru de nature à éclairer la question d'une manière complète ; elles sont insuffisantes pour établir que chez l'homme l'excitation des différentes racines des plexus brachial et crural détermine des mouvements synergiques et coordonnés pour un mouvement adapté, que l'excitation ou la destruction d'une paire nerveuse détermine la contraction ou la paralysie de groupes musculaires agissant synergiquement.

b) Si, maintenant, nous considérons la question au point de vue de l'*anatomie*, nous dirons tout de suite qu'on ne peut pas admettre un seul instant que chez l'homme les paires nerveuses aient toujours une même constitution, identique chez les divers individus, ou symétrique chez le même sujet, et qu'elles

donnent toujours une même proportion de fibres aux mêmes troncs nerveux.

Quand on examine la moelle, il est facile de se convaincre que les racines soit antérieures, soit postérieures, qui constituent une paire nerveuse, sont souvent en nombre différent, et de volume variable des deux côtés. De plus, les paires nerveuses ont un volume relatif très variable suivant les sujets. Il résulte même des recherches de M. Adamkiewicz que, la plupart du temps, il manque une ou plusieurs paires nerveuses, principalement dans la région dorsale. En outre, tous les anatomistes notent que certains nerfs qui naissent directement d'un plexus partent tantôt d'une paire, tantôt d'une autre ; il n'est pas douteux, par exemple, que les nerfs de l'angulaire et du rhomboïde naissent tantôt de la quatrième, tantôt de la cinquième paire cervicale. Ces raisons nous paraissent déjà de nature à faire croire à priori que, chez l'homme au moins, les conducteurs de l'excitation des mouvements synergiques ne sont point constamment groupés dans les paires nerveuses, et qu'au contraire leur mode de combinaison est variable au moment de leur passage dans le trou de conjugaison.

La description anatomique des plexus, telle qu'elle est donnée dans les livres classiques, ne peut rien pour la solution de la question. Scarpa, Prochaska, Sœmmering, Haller, Klint, Kronenberg, Walsh, Kahan, etc., ont cherché à dissocier le plexus brachial pour déterminer l'origine des troncs nerveux du membre supérieur. Schmidt s'est livré à des recherches analogues sur le plexus lombaire. Quant au plexus lombo-sacré, il n'avait jusqu'à nous tenté personne, que nous sachions (1). Ces recherches laborieuses ne peuvent guère servir à résoudre la question de savoir si, chez l'homme, il existe une systématisation fonctionnelle dans chaque paire nerveuse.

1. *Note sur un point de l'anatomie du nerf sciatique* (*Bull. soc. anat.*, 1879, p. 110).

Le seul point qui soit établi par ces dissections, c'est que chaque paire nerveuse fournit à plusieurs nerfs, dans des proportions variables, et que chaque nerf reçoit de plusieurs paires nerveuses un nombre de filets variable suivant les sujets. On peut se faire une idée de ces variétés individuelles en examinant comparativement les résultats fournis aux divers anatomistes qui se sont occupés de la question, notamment en ce qui concerne le plexus brachial, et que l'on trouvera résumés dans le tableau suivant (p. 399).

Les différences de combinaison sont nombreuses. On remarquera toutefois que les discordances ne sont pas fondamentales ; toutes les dissections s'accordent sur plusieurs points. Certains nerfs, comme le musculo-cutané et l'axillaire, par exemple, se trouvent toujours naître des paires supérieures, tandis que d'autres, comme le cubital, le brachial cutané interne et son accessoire, prennent toujours naissance dans les paires inférieures, sans qu'il y ait jamais d'interversion : mais les filets d'origine de chaque nerf peuvent occuper une plus ou moins grande étendue en hauteur, le même nerf recevant tantôt de deux ou trois paires superposées, tantôt de trois ou quatre. Nous avons représenté dans la *figure* 183 l'origine la plus ordinaire des principaux nerfs fournis par le plexus cervical et brachial, en nous basant surtout sur nos propres dissections.

Au niveau de la fusion de la racine sensitive et de la racine motrice, les fibres présentent une combinaison inextricable, et il est en général impossible de dire dans quel ordre de superposition naissent les fibres qui en partent pour constituer les troncs nerveux. Cependant nous avons trouvé sur un sujet l'axillaire naissant exclusivement de la cinquième paire cervicale, tandis que le musculo-cutané, fourni presque en entier par la sixième, ne recevait que quelques filets de la partie inférieure de la cinquième. Dans un autre cas, le musculo-

cutané était exclusivement fourni par la sixième. On peut donc

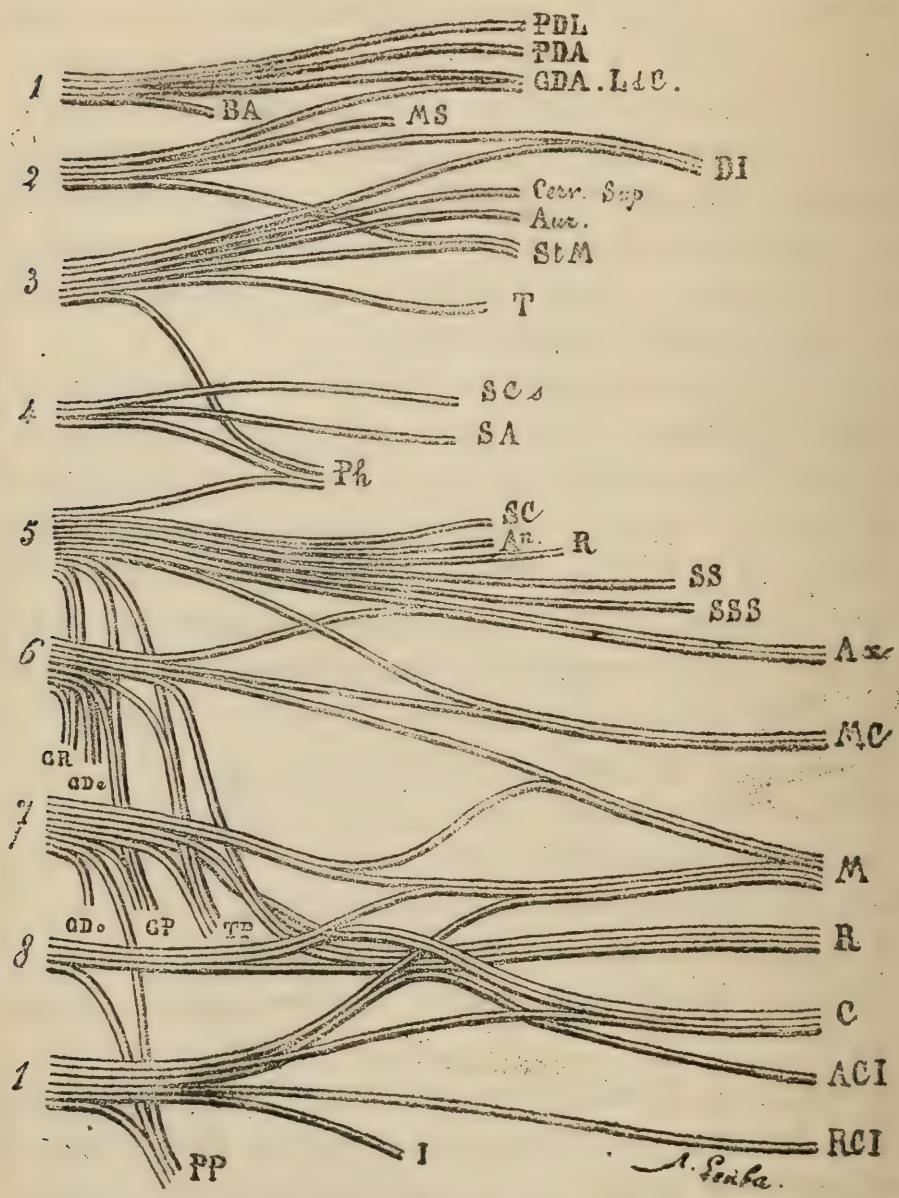

Fig. 183. — *Schéma des principales branches nerveuses fourniespar les huit paires cervicales et la première paire dorsale.*

1, 2, 3, 4, 5, 6, 7, 8, 1. Les huit paires cervicales et la première paire dorsale. — P D L, nerf du petit droit latéral; — P D A, nerf du petit droit antérieur; — G D A, L D C, nerf du grand droit antérieur et du long du cou, fourni par la première et la seconde paire cervicale ; — B A, branches anastomotiques à l'hypoglosse, au pneumogastrique, au ganglion cervical supérieur ; — M S, branche mastoïdienne superficielle ; — D I, branche descendante interne fournie par les deuxième et troisième paires ; — *Cerv. sup.*, branche cervicale superficielle ou transverse ; — *Aur.*, branche auriculaire ; — S t M, branche sterno-mastoïdienne, fournie par les deuxième et troisième

DISTRIBUTION DES PAIRES NERVEUSES QUI CONSTITUENT LE PLEXUS BRACHIAL

AUTEURS	SUS-SCAPULAIRE	MUSCULO-CUTANÉ	AXILLAIRE	RADIAL	MÉDIAN	CUBITAL	BRACHIAL CUTANÉ INTERNE	ACCESSOIRE du BRACHIAL CUTANÉ interne.
Scarpa . . .	5 *c* (2 fois). 5 et 6 *c* (1 fois).	5, 6, 7 *c* (2 fois). 5, 6 *c* (1 fois).	5, 6 *c*. 5, 6, 7 *c*. 5, 6, 7, 8 *c* et 1 *d*.	6, 7, 8 *c* (1 fois). 5, 6, 7, 8 *c* et 1 *d*. (2 fois)	5, 6, 7, 8 *c* et 1 *d*.	7, 8, *c* et 1 *d* (2 f.) 5, 6, 7, 8 *c* et 1 *d* (1 fois).	8 *c* et 1 *d* (2 f.) 1 *d* (1 fois),	
Prochaska .	5 *c* (2 fois).	5, 6, 7, *c*. 5, 7, *c*.	5, 6, 7, 8 *c* et 1 *d*.	5, 6, 7. 8 *c* et 1 d.	5, 6, 7, 8 *c* et 1 d.	7, 8 *c* et 1 *d*.		
Sœmmering.	5, 6, *c*.	5, 6, 7 *c*.	5. 6, 7. 8 *c* et 1 *d*.	5, 6, 7. 8 *c* et 1 *d*.	5, 6, 7, 8 *c* et 1 *d*.	7, 8 *c* et 1 *d*.		
Haller. . . .	5 *c*	5, 6, *c*.		6, 7, 8 *c* et 1 *d*.	6, 7, 8 *c* et 1 *d*.	8 *c* et 1 *d*.		
Klint		5, 6, 7 *c*.	5, 6, 7, 8 *c* (1 fois).	5, 6, 7, 8 *c* et 1 *d*.	5, 6, 7 *c* et 1 *d*.			
Kronenberg.	5 *c* (2 fois). 5, 6 *c* (7 fois).	5, 6 *c* (1 fois). 5, 6, 7 *c* (8 fois).	5, 6. *c* (3 fois). 5, 6, 7 *c* (5 fois). 5, 6, 7, 8 *c* et 1 *d* (1 fois).	5, 6, 7, 8 *c* (6 f.) 5, 6, 7, 8 *c* et 1 *d*. 7, 8 *c* (1 fois) 5, 6, 7, 8 *c* et 1 *d* (1 fois). 6, 7 *c* (1 fois).	5, 6. 7. 8 *c* (3 f.) 7, 8 *c* et 1 *d* (1 f.) 5, 6, 7, 8 *c* et 1 *d* (5 fois).	5. 6, 7, 8 *c* (2 f.) 7, 8, *c* et 1 *d* (1 f.) 8. *c* et 1 *d* (1 f.) 5, 6, 7, 8 *c* et 1 *d* (1 fois).	8 *c* et 1 *d* (6 f.) 8 *c* (1 fois). 1 *d* (2 fois).	
Walsh . . .		4 5, 6 *c* (1 fois). 5, 6 *c* (50 fois). 5, 6, 7 *c* (23 fois).	5, 6 *c* (63 fois). 5, 6, 7 *c* (10 f.) 7, 8 *c* (1 fois).	5, 6, 7, 8 *c* (67 f.) 5, 6, 7, 8 *c* et 1 *d* (1 fois).	5, 6, 7, 8 *c* (66 f.) 6, 7, 8 *c* et 1 *d*. (8 fois).			7 *c* (1 fois). 8 *c* et 1 *d*. 1 *d* (62 fois).
Kahan . . .	5 *c*. 5 et 6 *c*.	5, 6, 7 *c*.	5, 6 *c*. 5, 6, 7 *c*.	5. 6, 7, 8 *c* 6, 7, *c* (2 fois).	5. 6, 7, 8 *c* et 1 *d*. 5. 6, 7, 8 *c* (5 f.)	7, 8 *c* et 1 *d*.	8 *c* et 1 *d*.	1 *d*.
Féré	5 *c*.	5, 6 *c* (15 fois). 6 *c* (1 fois),	5 *c* (1 fois). 5, 6 *c* (15 fois).	6, 7, 8 *c* (13 f.) 5, 6, 7, 8 *c* (1 f.)	6, 7, 8 *c* et 1 *d* (11 fois).	7, 8 *c* et 1 *d*.	8 *c* et 1 *d* (6 f.) 1 d (10 fois).	1

paires ; — T, branche du trapèze ; — S C *s*, branche sus-claviculaire ; — S A, branche sus-acromiale ; — Ph, phrénique ; — S C, nerf du sous-clavier ; — A n, nerf de l'angulaire ; — R, nerf du rhomboïde ; — S S, sus-scapulaire ; — S S S, sous-scapulaire supérieur ; — A x, axillaire fourni par les cinquième et sixième paires ; — M C, musculo-cutané fourni par les mêmes paires ; — M, médian fourni par les sixième, septième, huitième paires cervicales et la première dorsale ; — G R, nerf du grand rond fourni par les cinquième et sixième paires cervicales ; — G D *e*, nerf du grand dentelé ; — G D *o*, nerf du grand dorsal ; — G P, grand pectoral ; — T P, thoracique postérieur ; — R, radial fourni par les sixième, septième et huitième paires cervicales ; — C, Cubital fourni par les septième et huitième cervicales et la première dorsale ; — A C I, accessoire du cutané interne ; — R C I, brachial cutané interne ; — I, intercostal ; — P P, petit pectoral.

supposer que l'origine médullaire du musculo-cutané est inférieure à celle de l'axillaire.

Les remarques que nous avons faites relativement aux variétés de distribution des paires nerveuses du plexus brachial aux nerfs qui en émanent, nous pourrions les répéter pour les paires lombaires et sacrées : les faisceaux qui se rendent aux différents nerfs offrent des volumes très différents suivant les sujets, mais il existe pour les origines de chaque nerf un ordre de superposition, qui ne paraît pas souffrir d'exception.

Nous avons représenté, dans la *figure* 184, les origines des principaux nerfs qui prennent naissance dans les paires lombaires et sacrées.

Les données qui précèdent ne font qu'indiquer approximativement sur quel segment de la moelle tel nerf prend son origine ; elles montrent que les fibres qui constituent chaque nerf sont fournies en proportions variables par chaque racine. Elles ne sont pas de nature à faire admettre qu'il existe un groupement systématique dans les trous de conjugaison ; des fibres nerveuses se rendent aux muscles, à la peau qui les recouvre et aux articulations qu'ils meuvent (Hilton) ; mais il est vraisemblable qu'il existe ailleurs. Toutefois, il est bon de remarquer que certains muscles, dont l'action se fait sentir dans divers mouvements coordonnés, comme le petit pectoral, le grandpectoral, le grand dentelé, etc. (*Fig.* 183, PP, GP, GDe), reçoivent des fibres de plusieurs paires : cette circonstance

pourrait faire présumer que la multiplicité des sources d'innervation est en rapport avec la multiplicité des fonctions.

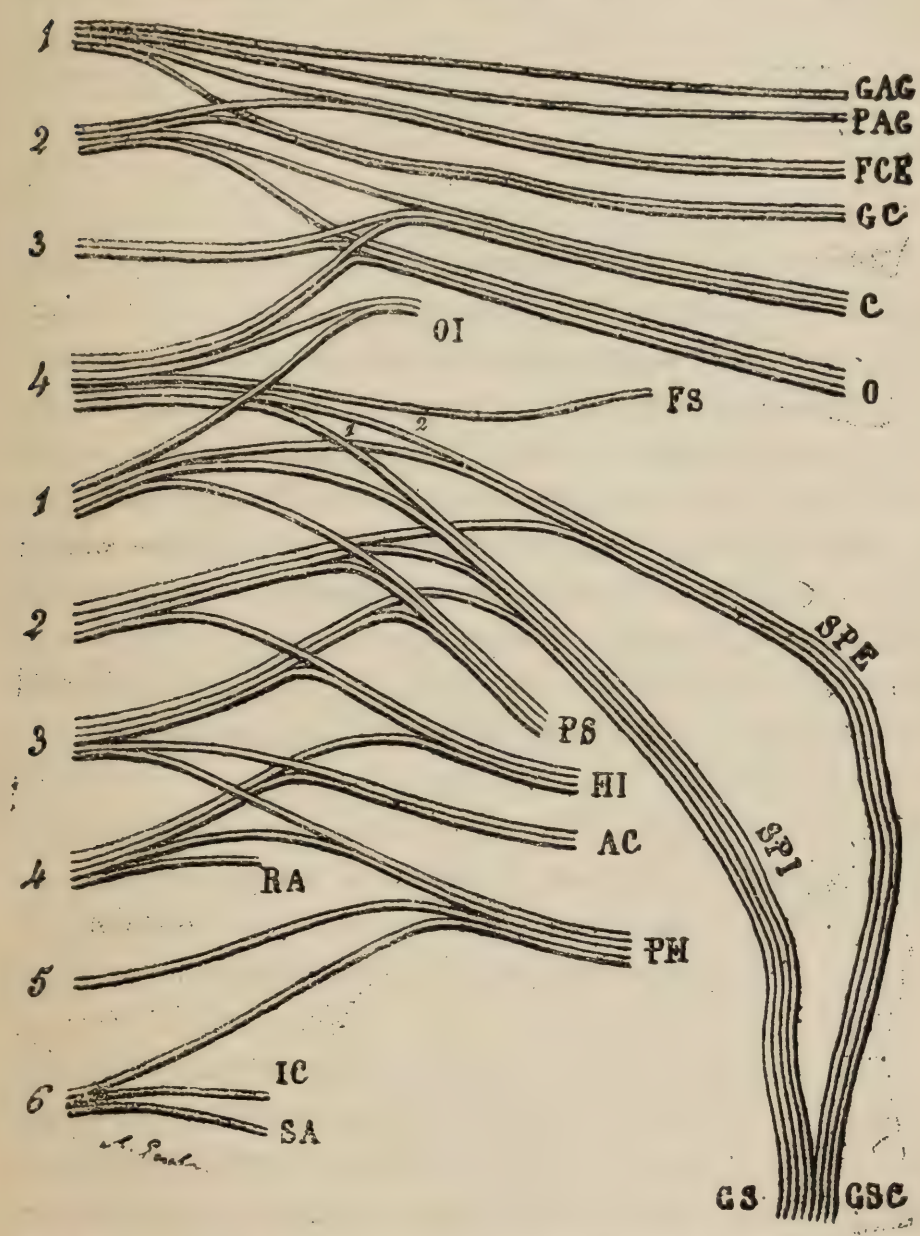

Fig. 184. — *Schéma des principales branches nerveuses fournies par les paires lombaires et sacrées.*

1, 2, 3, (4-5), 1, 2, 3, 4 5, 6. Les cinq paires lombaires et les cinq paires sacrées. (On a réuni à la quatrième lombaire la cinquième qui fournit exclusivement au lombo-sacré, 1, 2, pour montrer qu'il est impossible de dissocier ce nerf jusqu'à ses origines.) — G A G, grande abdomino-génitale ; — P A G, petite abdomino-génitale : — F C E, fémorale cutanée externe ; — G C, génito-crurale;

— C, crural fourni par les deuxième, troisième et quatrième paires lombaires ; — O, obturateur fourni par les mêmes paires ; — O I, obturateur interne ; — F S, fessier supérieur ; — 1, 2, les deux faisceaux du lombo-sacré allant, l'un au sciatique poplité externe, S P E (fourni par les quatrième et cinquième paires lombaires et les première et deuxième sacrées), l'autre au sciatique poplité interne S P I (fourni par les quatrième et cinquième paires lombaires et les première, deuxième et troisième paires sacrées), qui constituent par leur réunion le grand sciatique G S C ; — P S, petit sciatique fourni par les trois premières paires sacrées ; — H I, honteux interne ; — A C, anal cutané ; — P H, nerfs du plexus hypogastrique ; — R A, releveur de l'anus ; — I C, ischio-coccygien ; — S A, sphincter anal.

On peut se demander si le groupement systématique, que les variétés anatomiques démontrent ne pas exister dans les paires nerveuses, n'existe pas, au contraire, dans la moelle ; mais ce groupement dans la moelle ne peut être établi que par d'autres méthodes de recherches. La dissection des plexus peut être d'une grande utilité, mais elle doit être comprise autrement : il ne s'agit plus de chercher à quel nerf se distribue telle paire nerveuse ou de quelles paires nerveuses tel nerf tire son origine ; il faudrait, étant donné un nerf musculaire, celui du long supinateur par exemple, le dissocier de la périphérie vers le centre, dans tout son trajet le long du tronc nerveux dont il émane, et le suivre à travers le plexus jusqu'à la paire nerveuse. En répétant cette opération pour chaque nerf musculaire, on arriverait à s'assurer si les origines de ces divers filets nerveux sont toujours, à leur origine, superposés régulièrement, soit dans la même racine, soit dans les racines successives. C'est cette méthode que nous avons essayé de mettre en pratique.

Certains troncs nerveux sont bien nettement constitués par des cordons secondaires qui ne sont qu'accolés et facilement dissociables ; cela est facile à constater, notamment sur le nerf sciatique. Mais les filets musculaires sont-ils isolables dans toute leur longueur ? C'est un point qui avait déjà fait le sujet des recherches de Krause, d'où il résulte qu'il existe dans les troncs nerveux eux-mêmes de véritables plexus à peu près inextricables, dans lesquels les filets musculaires cutanés, arti-

culaires, s'anastomosent d'une façon complexe, de sorte qu'il est en général impossible de suivre un filet nerveux de son extrémité périphérique à la paire nerveuse qui lui donne naissance.

Nous avons cherché à contrôler ces résultats ; mais au lieu de faire nos dissections sur des sujets adultes, comme cela a toujours été fait pour l'étude des nerfs et des plexus, nous nous sommes servi de nouveau-nés et de fœtus, chez lesquels les troncs nerveux, sans aucune préparation préalable, se prêtent beaucoup mieux aux dissociations, en raison de la densité plus faible du tissu conjonctif. A la suite de dissections multipliées, nous avons obtenu des préparations [1] tout à fait confirmatives des recherches de Krause. Si on suit un nerf musculaire par exemple, on voit que, dès qu'il contient plusieurs filets, ces filets se confondent pour se séparer bientôt, puis se réunissent en formant de nouvelles combinaisons absolument inextricables ; et quand on considère à la loupe un tronc nerveux bien dépouillé de sa gaine conjonctive, on le voit constitué par un lacis de fibres fusionnées, à mailles allongées, tout à fait comparable à ceux que forment les vaisseaux dans un plexus veineux : il faut renoncer à suivre un filet nerveux dans cette intrication. Cependant il faut dire qu'il existe quelquefois des anomalies dans lesquelles la dissociation est toute faite ; et ce sont ces faits qui pourront, en se multipliant, contribuer à donner la solution de la question qui nous occupe. Ainsi, sur un sujet, nous avons trouvé un tronc commun fourni par le nerf du long supinateur et la branche superficielle du radial simplement accolé au tronc de ce nerf, se laissant nettement dissocier dans le plexus brachial jusqu'à la sixième paire cervicale,

1. La dissection est facilitée par la série de préparations suivantes : 1° Hydrotomie sous pression uniforme pendant vingt-quatre heures ; 2° hydrotomie avec trois litres (pour un nouveau-né) d'éther ou de sulfure de carbone ; 3° après vingt-quatre heures, hydrotomie avec dix litres d'une solution d'acide nitrique au dixième ; 4° macération dans une solution étendue d'acide nitrique.

qui ne fournissait rien de plus au nerf radial. Cette disposition est capable de faire comprendre comment le long supinateur peut échapper au sort commun à la plupart des muscles animés par le radial dans la paralysie saturnine, par exemple, ou comment il peut être seul atteint dans d'autres circonstances. Mais ces anomalies sont rares, et on ne peut guère compter sur elles pour obtenir une solution prompte de la question.

Sur quelques sujets, le médian ne recevait rien de la sixième paire, mais une forte anastomose du musculo-cutané venant de cette paire. Les anomalies de ce genre sont de nature à faire admettre, comme la superposition systématique des racines des différents nerfs, que les filets nerveux naissent de la moelle dans un ordre constant ; à partir de son origine spinale, un filet nerveux peut sortir, soit par un trou de conjugaison, soit par celui qui est au-dessus ou par celui qui est au-dessous, s'anastomoser de différentes façons dans un plexus, mais il finit toujours par arriver à la même destination. En somme, dans le trajet des fibres nerveuses, il ne paraît y avoir que deux points constants : le point de départ de la moelle et le point d'arrivée à la périphérie.

c) La systématisation de l'innervation musculaire dans la moelle pourrait encore être éclairée par l'étude des lésions médullaires dans certains cas d'arrêt de développement limité des membres ; mais dans les faits observés jusqu'à présent (Troisier, Edinger), il s'agissait d'arrêts de développement considérables avec atrophie de plusieurs racines et des cornes grises dans une étendue correspondante.

Les lésions limitées de la moelle dans des cas de paralysie infantile, où des muscles seuls ou des petits groupes de muscles sont pris isolément, seraient surtout utiles pour établir ces localisations médullaires ; mais cette étude topographique n'est pas même ébauchée.

En résumé : 1° Si des expériences faites sur les animaux permettent d'admettre chez eux l'existence d'un groupement systématique des fibres nerveuses incitatrices des mouvements combinés dans les paires nerveuses, ces résultats qui équivaudraient à une *dissociation physiologique des plexus* n'ont point été obtenus chez l'homme. Il n'est point vraisemblable que cette systématisation puisse être établie par l'anatomie. Sans tenir compte de l'impossibilité de la dissociation des plexus par les seuls procédés de dissection actuelle, il est bien démontré que les paires nerveuses n'ont pas toujours une constitution identique.

M. Erb a montré que, l'excitation électrique d'un point particulier de la région sus-claviculaire (*Fig.* 182, 36) correspondant à l'émergence des cinquième et sixième paires cervicales entre les scolènes, au niveau de l'apophyse transverse de la sixième vertèbre cervicale, on fait contracter simultanément les muscles, deltoïde, biceps, brachial antérieur et long supinateur. La simple excitation mécanique du même point peut déterminer, chez certains sujets hyperexcitables, en particulier chez bon nombre d'hystériques, hypnotiques ou non, la contraction des mêmes muscles. Il faut noter toutefois que cette association fonctionnelle peut présenter des variations individuelles assez nombreuses; c'est ainsi que chez certains sujets, sous l'influence de la même excitation, on voit se produire aussi des mouvements du grand pectoral, du grand dentelé, du grand dorsal, etc.

De même, dans la *paralysie radiculaire supérieure* (Duchenne, Erb), si le plus souvent le deltoïde, le biceps, le brachial antérieur et le long supinateur sont seuls atteints, il est possible de voir d'autres muscles paralysés ou un de ceux-ci rester indemne.

2° Si une systématisation existe dans la moelle, elle ne peut être établie que par l'étude de la localisation des amyotro-

phies limitées et des lésions médullaires qui leur correspondent.

Mais laissons ces considérations générales et revenons à la description anatomique.

§ 4. — *Plexus cervical.*

Il est constitué, avons-nous dit, par les branches antérieures des quatre premiers nerfs cervicaux.

La *première branche antérieure cervicale*, très petite, beaucoup moins volumineuse que la branche postérieure qui constitue le petit nerf sous-occipital, émerge entre l'occipital et l'arc postérieur de l'atlas, en arrière de l'artère vertébrale, contourne l'apophyse transverse de l'atlas, en décrivant une concavité postéro-interne ; et, après avoir fourni quelques rameaux au ganglion cervical supérieur et aux muscles droits antérieur et latéral, elle se réunit à la seconde paire.

La *seconde branche antérieure cervicale*, déjà plus volumineuse, mais moins considérable aussi que le grand nerf sous-occipital qui lui correspond, sort du canal rachidien, entre l'apophyse transverse de l'atlas et celle de l'axis. Après avoir donné un filet ascendant qui s'anastomose avec la première paire, elle fournit un rameau descendant qui, avec un autre filet de la troisième paire, concourt à former la *branche descendante interne,* et enfin elle se réunit à la troisième paire. Cette branche donne encore quelques filets anastomotiques pour le ganglion cervical supérieur, pour le pneumogastrique et l'hypoglosse, et des filets musculaires qui vont au long du cou.

La *troisième branche cervicale antérieure* plus volumineuse se divise en deux rameaux qui concourent à former le plexus cervical superficiel. Son rameau supérieur s'anastomose avec la deuxième paire, avec le ganglion cervical supérieur et avec le spinal; son rameau inférieur avec la quatrième paire.

La *quatrième branche cervicale antérieure* qui offre à son émergence la même disposition que les précédentes fournit le nerf phrénique, une branche qui concourt à former le plexus cervical, une anastomose à la troisième paire, et pour la cinquième paire un autre filet anastomotique, qui établit une communication entre le plexus cervical et le plexus brachial.

Ce sont les anastomoses en arcades formées par ces quatre branches qui constituent le *plexus cervical*, situé en dehors des quatre premières vertèbres cervicales, en avant du scaléne postérieur et de l'angulaire de l'omoplate, en arrière et en dehors de la jugulaire et de la carotide internes, du pneumogastrique et du ganglion cervical supérieur, derrière le bord postérieur du sterno-cléido-mastoïdien.

Le plexus cervical fournit des branches superficielles, qui constituent le *plexus cervical superficiel*, et des branches profondes, qui forment le *plexus cervical profond*.

A. Les *branches profondes* du plexus cervical peuvent être divisées en branches internes ascendantes et descendantes.

1° Les *branches internes* et *ascendantes* sont des filets musculaires très courts qui partent : *a*) de la première cervicale, et qui vont au droit latéral et au petit droit antérieur ; *b*) de l'anse de la première et de la seconde paire et vont au grand droit antérieur ; *c*) de la même anse qui vont au long du cou. La branche du *sterno-cléido-mastoïdien* provient de la

deuxième et de la troisième paire; elle pénètre dans la partie supérieure de ce muscle par la face profonde, et s'anastomose avec les filets qui lui sont fournis par le spinal.

2° Les *branches descendantes* sont : *a*) la *branche descendante interne*, qui naît de l'anastomose de la deuxième et de la troisième paire, descend le long de la veine jugulaire interne. A la partie moyenne du cou, elle se dirige en dedans, soit en avant de la jugulaire interne, soit entre cette veine et la carotide primitive, et s'anastomose en arcade avec la branche descendante de l'hypoglosse. De la convexité inférieure de cette arcade naissent des filets destinés aux muscles de la région sous-hyoïdienne. Un des filets de cette branche remonte jusque dans la base de la langue avec la branche descendante de l'hypoglosse.

b) Le *nerf phrénique* naît quelquefois de la quatrième paire seule ; mais ordinairement il est constitué par des filets venus des troisième, quatrième et cinquième paires cervicales ; il reçoit même quelquefois un filet de la sixième. Ainsi constitué, il se dirige en bas et en avant, au-devant du bord antérieur du scalène antérieur, et pénètre dans le thorax entre la veine et l'artère sous-clavières, en dehors du grand sympathique et du pneumogastrique. Au-dessus de la clavicule, le nerf phrénique est placé en arrière de l'interstice qui sépare les insertions inférieures du sterno-cléido-mastoïdien; dans la péricardite et dans la pleurésie diaphragmatique, la pression sur ce point détermine souvent une vive douleur. C'est en dehors du sterno-cléido-mastoïdien que se trouve le point d'élection pour son excitation électrique (*Fig.* 182, 37).

Dans le thorax, les rapports du nerf phrénique sont différents à droite et à gauche. A droite, il longe la veine cave supérieure, le tronc brachio-céphalique, la partie supérieure de la

veine azygos, passe en avant du hile du poumon, s'accole au péricarde, et se termine au diaphragme. A gauche, il est situé plus profondément, passe en avant de la crosse de l'aorte, le long du tronc veineux brachio-céphalique, va se placer en avant du hile du poumon, s'adosse au péricarde pour contourner la pointe du cœur, et enfin arrive au diaphragme.

Dans la région cervicale, le nerf phrénique donne une anastomose au grand sympathique, et quelques petits filets qui se joignent au nerf du muscle sous-clavier, et il reçoit une anastomose venue du ganglion cervical inférieur; et enfin il se divise en *filets antérieurs* destinés au péricarde et au centre phrénique, en *filets latéraux* qu'on peut suivre jusqu'aux insertions costales du diaphragme, et en *filets postérieurs* qui se terminent dans les piliers du diaphragme. Les deux nerfs phréniques s'anastomosent entre eux par des rameaux transversaux; d'autres filets concourent avec le grand sympathique à former les plexus diaphragmatiques; quelques-uns vont à la concavité des ganglions semi-lunaires; enfin, le nerf phrénique gauche envoie quelques rameaux au plexus surrénal correspondant. Les branches terminales ou diaphragmatiques du nerf phrénique peuvent être divisées en deux groupes; les *rameaux sous-pleuraux*, qui rampent à la face supérieure du muscle, et les rameaux *sous-péritonéaux*.

Le nerf phrénique est la voie centrifuge la plus importante du réflexe respiratoire; on peut par une section de la moelle au-dessous de l'origine de ce nerf paralyser tous les autres muscles qui concourent à la respiration, et on constate ainsi que le diaphragme pourrait suffire à lui seul. Le nerf phrénique peut être paralysé en conséquence de compressions exercées par des tumeurs de la région cervicale ou de lésions traumatiques; cette paralysie peut encore, comme l'a montré Duchenne (de Boulogne), résulter de l'intoxication saturnine.

L'hyperkinésie de ce nerf peut se traduire par des spasmes toniques ou cloniques.

Si le nerf phrénique est surtout un nerf moteur il paraît cependant doué d'une certaine sensibilité au moins à la douleur ; il est le siège de phénomènes douloureux dans la pleurésie diaphragmatique ; il peut même être atteint de névralgie (Peter), se traduisant par des points douloureux au niveau des apophyses épineuses des troisième, quatrième et cinquième vertèbres cervicales, au-dessus de la clavicule, aux attaches diaphragmatiques surtout en avant. Dans un cas de névralgie que j'ai eu occasion d'observer à la suite d'une péricardite guérie, la douleur s'était propagée dans le domaine des branches cervicale transverse, mastoïdienne et sus-claviculaire.

B. Les *branches superficielles* du plexus cervical naissent de la même manière que les précédentes ; mais, après s'être dirigées vers le bord postérieur du muscle sterno-cléido-mastoïdien, elles se distribuent aux téguments de la région latérale du cou et de la tête, et à la partie supérieure de la région antérieure du thorax.

1° La *branche antérieure, cervicale superficielle* ou *cervicale transverse*, naît de l'anse formée par l'anastomose de la deuxième et de la troisième paires ; après s'être dirigée en arrière sous le sterno-cléido-mastoïdien, elle se réfléchit sur le bord postérieur de ce muscle, monte en se dirigeant en avant, entre le sterno-cléido-mastoïdien et le peaucier. Après avoir croisé la jugulaire externe, elle se divise en deux rameaux : l'un, *ascendant*, perfore le peaucier, et se ramifie en s'entrecroisant avec les filets de la branche cervico-faciale de la septième paire, dans la peau de la joue et du menton ; l'autre, *descendant*, se dirige en bas et en dedans, traverse le peaucier, et se distribue aux téguments de la partie moyenne et

inférieure du cou. Un des filets de ce dernier rameau remonte le long de la jugulaire externe jusqu'à la région sus-hyoïdienne.

2° La *branche auriculaire* sort de la troisième paire avec la branche cervicale superficielle ; elle se porte en bas et en arrière, jusqu'à la partie moyenne du sterno-cléïdo-mastoïdien. Elle se recourbe sur le bord postérieur de ce muscle, puis sur la face antérieure, sous le peaucier ; elle donne alors des rameaux faciaux ou parotidiens qui, après avoir traversé la parotide d'arrière en avant, vont se ramifier dans la peau de la joue. Arrivée au voisinage de l'angle de la mâchoire, elle se divise en deux branches : l'une *externe*, tout à fait superficielle, pour la peau de la face externe du pavillon de l'oreille ; l'autre, *interne*, plus profonde, traverse la parotide et, après s'être anastomosée avec le rameau auriculaire du facial, se divise en deux filets, dont un, *postérieur* ou *mastoïdien*, se distribue à la peau de la région mastoïdienne, et un autre *antérieur* va à la peau de la partie postérieure du pavillon ; quelques fibres traversent le cartilage pour se rendre à la peau de la gouttière de l'hélix.

3° La *branche mastoïdienne*, ou *occipitale externe*, a la même origine que les précédentes ; elle se dirige en dehors, parallèlement au grand nerf sous-occipital, entre la peau et la partie supérieure du splénius. Au niveau de l'apophyse mastoïde, elle se divise en *rameaux antérieurs*, qui s'anastomosent avec les rameaux de la branche auriculaire et vont à la région de la tempe, et en *rameaux postérieurs*, qui passent sur le muscle occipital, et se ramifient dans la peau de la région latérale de l'occiput.

4° Les *branches sus-claviculaires* viennent de la quatrième paire cervicale. Elles se dirigent en bas et en arrière, contournent le bord postérieur du sterno-cléido-mastoïdien et, sur la partie inférieure de ce bord, se divisent en *filets internes* ou *sternaux*, *filets moyens* ou *sus-claviculaires*, et *filets*

externes ou *sus-acromiaux*, destinés à la peau qui recouvre la moitié supérieure du sternum, à celle qui recouvre la clavicule et la partie inférieure du grand pectoral, et aux téguments du moignon de l'épaule, en avant et en arrière.

En somme, le plexus cervical offre des branches profondes destinées aux muscles et des branches superficielles destinées à la peau. Il s'anastomose : 1° avec le pneumogastrique, par un filet qui part de la première arcade ; 2° avec le grand sympathique, qui reçoit deux filets pour les ganglions cervicaux supérieur et moyen; 3° avec le spinal, par les filets musculaires du sterno-cléido-mastoïdien et du trapèze ; 4° avec le grand hypoglosse, par la première arcade et par la branche descendante interne ; 5° et enfin avec le plexus brachial, par un rameau qui va de la quatrième à la cinquième paire.

§ 5. — *Plexus brachial.*

Le *plexus brachial* est constitué par un rameau de la quatrième paire cervicale, par les quatre dernières paires cervicales et une partie de la première dorsale. Nous avons vu plus haut que les différentes branches se combinent de telle façon que chacune d'elles concourt à la formation de plusieurs des nerfs périphériques qui constituent les branches terminales du plexus (*Fig.* 183). La description des connexions apparentes des branches dans le plexus ne peut être d'aucune utilité, d'autant plus qu'elles n'ont pas la fixité qu'on leur attribue. Contentons-nous de dire que les six branches nerveuses destinées à former le plexus brachial convergent les unes vers les autres en s'anastomosant, pour former un feutrage inextricable au scalpel et qui donne naissance aux nerfs du membre supérieur. Ce plexus, large à son extrémité supérieure, se rétrécit à sa

partie moyenne, pour s'élargir de nouveau à la périphérie. Il est aplati d'avant en arrière, s'étend obliquement en bas et en dehors, de la ligne des trous de conjugaison au creux axillaire. Il passe entre les scalènes, au-dessus de l'artère sous-clavière ; puis il se place entre la clavicule et le muscle sous-clavier en haut et en avant, et la première côte et le bord supérieur du grand dentelé en bas et en arrière, croisant les artères scapulaires postérieure et inférieure.

C'est au-dessous de la clavicule qu'il se rétrécit avant de s'élargir de nouveau par la divergence de ses branches terminales. Il est alors en rapport : en arrière avec les deux premières côtes et les premières digitations du grand dentelé, en dehors avec le tendon du sous-scapulaire et l'articulation de l'épaule, recouvert en avant par le petit pectoral et le grand pectoral. Ses rapports avec les vaisseaux sont particulièrement importants ; entre les scalènes, l'artère sous-clavière est placée au-dessous du plexus, au niveau de la clavicule, elle est en avant, et enfin dans le creux axillaire l'artère se trouve enlacée par les deux faisceaux d'origine du nerf médian. La veine sous-clavière est séparée du plexus d'abord par le scalène antérieur, puis par l'artère.

Les origines et les rapports du plexus brachial sont très importants à connaître pour l'intelligence des troubles dont l'innervation du membre supérieur peut être le siège. Les racines du plexus brachial peuvent être lésées au niveau de leur sortie du canal rachidien, soit par un traumatisme agissant directement sur elles, soit en conséquence de fractures ou de lésions inflammatoires ou néoplasiques de la colonne vertébrale. En raison de la distribution diffuse des fibres de chaque racine, les troubles névralgiques ou paralytiques offrent une topographie différente de celle qu'on observe lorsque le tronc d'un nerf périphérique est atteint.

Duchenne (de Boulogne) et M. Erb ont décrit une paralysie du bras qui comprend d'une manière prédominante le deltoïde, le biceps, le brachial antérieur et le long supinateur, et que l'on a pu attribuer à une lésion des cinquième et sixième paires cervicales; mes dissections m'ont montré en effet que ce sont bien ces paires qui innervent les muscles atteints. On peut remarquer toutefois que les filets de ces muscles ne sont pas les seuls qui soient fournis par ces deux paires. D'autres faits montrent qu'à la suite d'une paralysie totale du membre supérieur produite dans les mêmes circonstances, il peut arriver que le groupe de Erb reprenne ses fonctions : il reste alors une paralysie des muscles du bras et de l'avant-bras, avec une anesthésie comprenant la main, l'avant-bras et l'épaule. On désigne cette paralysie sous le nom de *paralysie radiculaire inférieure*, par opposition au type Duchenne-Erb, auquel on réserve le nom de *paralysie radiculaire supérieure*.

Un certain nombre de névralgies affectent la même distribution que la paralysie radiculaire inférieure et pourraient reconnaître, pour cause, une lésion localisée de même siège. J'ai observé un accès de névralgie dans lequel la douleur était localisée au trajet du nerf cubital et du premier intercostal; cette névralgie s'est accompagnée de mydriase avec saillie de l'œil du côté correspondant et qui ont disparu avec le phénomène douloureux. Cette observation concorde avec les faits de paralysie radiculaire inférieure du plexus brachial, dans laquelle on a observé du myosis avec rétraction du globe oculaire.

Les expériences de Mlle Klumpke montrent que, chez le chien, les troubles oculo-pupillaires sont dus à la lésion du rameau communiquant du premier nerf dorsal, rameau qui met le grand sympathique en rapport avec le centre cilio-spinal dilatateur de Büdge et Waller. L'enfoncement de l'œil déterminé par la paralysie du muscle orbitaire de Müller indique encore une lésion du sympathique.

Le plexus brachial lui-même peut être atteint dans le creux sus-claviculaire par des traumatismes ou par des néoplasmes. Au niveau de la clavicule, il peut être blessé par un des fragments de cet os fracturé. Enfin, au niveau du creux axillaire, il peut encore être atteint, soit par la tête de l'humérus luxé, soit par un fragment dans les cas de fracture de la partie supérieure de cet os. Les anévrysmes de la sous-clavière s'accompagnent très fréquemment de troubles nerveux dus à la compression du plexus qui a des rapports avec elle sur tout son parcours. Les paralysies ou les névralgies plexiques qui résultent de ces différentes causes ne peuvent guère être caractérisées que par la diffusion et par l'irrégularité de la distribution des phénomènes morbides.

Le plexus brachial fournit des branches collatérales et des branches terminales. Les *branches collatérales* peuvent être divisées en trois groupes, suivant qu'elles naissent au-dessus, au niveau ou au-dessous de la clavicule.

A. Les *branches collatérales qui naissent au-dessus de la clavicule* sont : 1° Le *nerf du sous-clavier*, qui naît souvent exclusivement de la cinquième paire (*Fig.* 183), pénètre dans le muscle par sa face profonde ; il fournit un filet qui part de son côté interne pour s'anastomoser avec le nerf phrénique. — 2° Les *nerfs de l'angulaire et du rhomboïde* naissent souvent de la cinquième paire et quelquefois de la quatrième, c'est-à-dire du plexus cervical. Ils sont destinés exclusivement à chacun des muscles dont ils portent le nom : quelquefois cependant le nerf de l'angulaire envoie un filet au muscle rhomboïde, et le nerf du rhomboïde envoie un filet au bord interne du trapèze. Les muscles angulaires de l'omoplate

rhomboïde sont quelquefois affectés ensemble ou isolément de spasme ou de paralysie. — 3° Le *nerf du grand dentelé, nerf respiratoire externe de Ch. Bell*, naît en général des cinquième et sixième paires cervicales. C'est un cordon très long, qui se dirige en bas et en dehors, en avant du scalène antérieur, en arrière du plexus brachial et des vaisseaux axillaires, gagne l'angle postérieur du creux de l'aisselle et se place entre le sous-scapulaire et le grand dentelé, donnant des filets à toutes les digitations de ce muscle. Le muscle grand dentelé est quelquefois affecté isolément de paralysie qui, lorsqu'elle se produit dans la période de développement, paraît jouer un rôle important dans la pathogénie des déviations de la colonne vertébrale. — 4° Le *nerf sus-scapulaire* naît de la cinquième paire cervicale, au niveau de sa réunion avec la sixième. Il se dirige en bas et en dehors avec l'artère et la veine sus-scapulaires, dont il se sépare pour passer dans l'échancrure du bord supérieur de l'omoplate; puis il se place entre le sus-épineux et le scapulum. Il se recourbe sur le bord antérieur de l'épine de l'omoplate, et se divise en deux rameaux qui vont, l'un à la partie supérieure, l'autre à la partie inférieure du sous-épineux. Au moment où il passe au-dessous du sus-épineux, il fournit des filets qui animent ce muscle. — 5° *Le nerf sous-scapulaire supérieur* naît aussi, en général, de la cinquième paire; il se porte dans la partie supérieure du muscle sous-scapulaire. La plupart des muscles qui s'insèrent à l'omoplate sont fournis par la cinquième paire cervicale.

B. *Branches qui naissent au niveau de la clavicule.*

Ce sont les *nerfs thoraciques*, au nombre de deux. — 1° Le *nerf du grand pectoral*, ou *grand nerf thoracique antérieur*, naît à la partie antérieure du plexus; fourni par les cinquième, sixième et septième paires, il descend au-devant de la veine sous-clavière, jusqu'à la face profonde du grand pecto-

ral dans lequel il s'épuise. — 2° Le *nerf du petit pectoral*, ou *petit nerf thoracique antérieur*, naît, plus bas que le précédent, des septième et huitième paires cervicales et de la première dorsale ; il descend en arrière de l'artère sous-clavière, et reçoit du nerf précédent une anastomose qui embrasse les vaisseaux sous-claviers ; puis se distribue pour la plus grande partie au petit pectoral, et envoie quelques filets au grand pectoral. La paralysie isolée du grand et du petit pectoral est fort rare.

C. Les *branches qui naissent au-dessous de la clavicule* sont :

1° Le *nerf circonflexe* ou *axillaire*, souvent considéré comme une des branches terminales du plexus cervical, naît en arrière de ce plexus de filets qui proviennent de la cinquième et de la sixième paire. C'est dans la partie moyenne du triangle sus-claviculaire que se trouve le point d'élection pour son excitation électrique (*Fig.* 182, 30). Il se porte en bas et en dehors, au-dessous du muscle sous-scapulaire qui le sépare de l'articulation scapulo-humérale. Après avoir contourné en arrière et en dehors le col chirurgical de l'humérus, il passe dans le quadrilatère formé en dehors par l'humérus, en dedans par la longue portion du triceps, en haut par le petit rond, en bas par le grand rond. Il se divise, au niveau du bord postérieur du deltoïde, en filets multiples qui pénètrent dans ce muscle ; quelques-uns même le traversent et arrivent jusqu'à la peau de l'épaule ; d'autres se portent à l'articulation scapulo-humérale. Dans son parcours, il fournit le *nerf du petit rond*, et le *rameau cutané de l'épaule*, qui, au niveau du bord postérieur du deltoïde, se porte en haut et en avant, et va se ramifier en filets ascendants, transverses et descendants dans la peau de la partie postérieure du moignon de l'épaule ; quelques-uns de ces filets s'anastomosent avec les rameaux perforants.

Le nerf axillaire est assez fréquemment lésé dans les luxations de l'articulation de l'épaule, et en particulier dans la variété sous-claviculaire ; il en résulte une paralysie du deltoïde, avec une anesthésie du moignon de l'épaule qui est le seul symptôme appréciable tant que le membre est maintenu dans l'immobilité. En conséquence de lésions inflammatoires de l'articulation scapulo-humérale, on voit quelquefois se développer une atrophie du deltoïde, atrophie réflexe qui peut peut-être s'expliquer par l'irritation directe des filets articulaires. Toutes les lésions des jointures peuvent déterminer des atrophies musculaires du même genre, et qui ont pour caractère commun de prédominer dans les muscles extenseurs de l'articulation atteinte (1).

2° Le *nerf sous-scapulaire inférieur* naît souvent de la cinquième paire, il est destiné exclusivement au muscle dont il porte le nom.

3° Le *nerf du grand dorsal* naît, en général, de la septième paire ; il se dirige en bas et en dehors, entre le sous-scapulaire et le grand dentelé, et va se ramifier dans le muscle grand dorsal.

4° Le *nerf du grand rond* naît ordinairement de la sixième paire, et se rend au muscle en s'accolant à la face profonde du sous-scapulaire.

Les *branches terminales du plexus brachial* sont au nombre de cinq : le brachial cutané interne, le musculo-cutané, le médian, le cubital et le radial.

1. Charcot, *Leçons sur les maladies du système nerveux*, 1882, t. III, — Guyon et Féré, *Note sur l'atrophie musculaire consécutive aux traumatismes de la hanche* (*Progrès médical*, 1881). etc.

1° *Nerf brachial cutané interne.*

Le *nerf brachial cutané interne* est le plus petit des nerfs du plexus brachial. Il naît de la partie la plus interne de ce plexus et provient de la première paire dorsale (R C I, *fig.* 183). Il se porte en bas, parallèlement au nerf cubital, croise la veine basilique, en se plaçant en avant d'elle et dans sa gaîne, en arrière de l'artère axillaire, en dedans du nerf médian. A la partie moyenne du bras, il traverse l'aponévrose, avec la veine basilique, et se divise en deux branches :

La *branche antérieure* ou cubitale, plus volumineuse, accompagne la veine basilique, passe sur la partie interne du pli du coude, et se divise en filets qui passent les uns en avant, les autres en arrière de la veine médiane basilique, et peuvent être atteints dans la saignée de cette veine. Des *filets internes* vont à la peau de la partie interne et postérieure de l'avant-bras, et peuvent être suivis jusqu'au carpe; des *filets externes* se distribuent à la peau de la partie antérieure de l'avant-bras et jusqu'à la paume de la main; ils s'anastomosent avec le musculo-cutané et une branche perforante du cubital.

La *branche postérieure* se dirige en bas, en avant de l'épitrochlée qu'elle contourne, puis se porte en arrière et en dedans, donne quelques filets à la peau de la région du coude, et se ramifie sous la peau de la partie postérieure de l'avant-bras, jusqu'au poignet.

Dans la première partie de son trajet, le brachial cutané interne s'anastomose dans l'aisselle avec le deuxième et quelquefois avec le troisième nerf intercostal, par une *petite branche cutanée* qui se ramifie dans la peau de la face interne du bras. La présence de filets intercostaux dans cette branche brachiale cutanée rend compte des douleurs que l'on observe

quelquefois dans cette région en conséquence de tumeurs cancéreuses du sein.

Le nerf brachial cutané interne s'anastomose en outre avec une branche désignée par Cruveilhier sous le nom d'*accessoire du brachial cutané interne*, et considérée tantôt comme une branche collatérale tantôt comme une branche terminale du plexus brachial. L'accessoire, qui paraît naître de la huitième paire cervicale, provient en réalité de la première dorsale (A C I *fig.* 183). C'est une branche longue et grêle, qui suit le bord inférieur du plexus jusque dans le creux axillaire, puis suit le trajet du brachial cutané à la face interne du bras, où elle s'épuise au voisinage du coude : cette branche s'anastomose aussi avec les deuxième et troisième nerfs intercostaux.

2° *Nerf musculo-cutané.*

Le *nerf musculo-cutané* naît de la partie externe du plexus brachial et provient des cinquième et sixième paires cervicales (M C, *fig.* 183). Il se porte vers le muscle coraco-brachial qu'il traverse obliquement de haut en bas et d'arrière en avant, ce qui lui a fait donner le nom de nerf perforant de Cassérius.

A sa sortie du muscle, où il est assez superficiel pour pouvoir être excité électriquement (*Fig.* 188, 15), il se place dans le sillon qui sépare le brachial antérieur du biceps ; au niveau du tendon de ce dernier muscle, il perfore l'aponévrose et devient sous-cutané. C'est alors qu'il se divise en deux rameaux, l'un interne, l'autre externe, qui passent le premier en avant, le second en arrière de la veine médiane céphalique, et peuvent être blessés dans la saignée de cette veine. Dans ce trajet le nerf musculo-cutané fournit les rameaux musculaires suivants : 1° deux filets au coraco-brachial, dont un, le supérieur, traverse le

muscle pour aller se jeter dans le biceps ; 2° d'autres filets pour la partie postérieure du biceps ; 3° enfin un rameau plus considérable pour le brachial antérieur. Un des filets du biceps va à la partie antérieure de l'articulation du coude ; un autre filet du musculo-cutané s'anastomose au milieu du bras avec le médian (V. p. 404).

Les branches terminales se distribuent de la manière suivante : La *branche externe* va à la peau de la face dorsale de l'avant-bras, et peut être suivie jusqu'au carpe, où elle s'anastomose avec un rameau perforant du nerf radial. La *branche interne*, plus considérable, se distribue à la peau de la moitié externe de la face antérieure de l'avant-bras, jusqu'au niveau de l'éminence thénar; elle s'anastomose

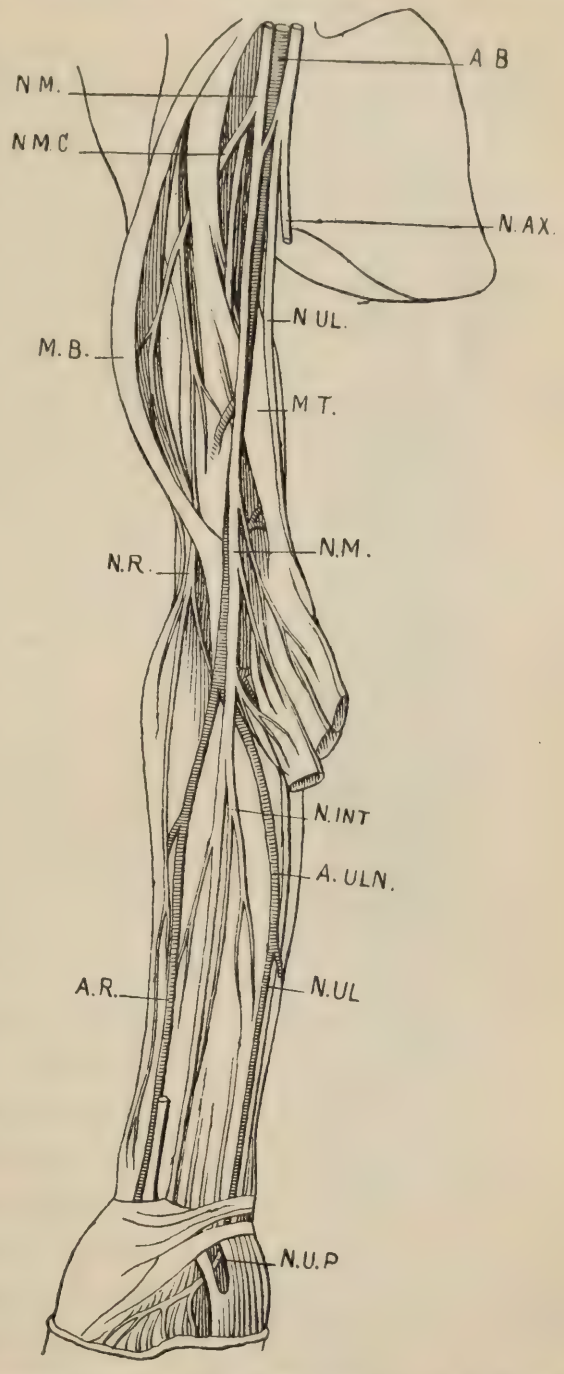

Fig. 185. — *Nerfs de la face antérieure du membre supérieur.* — A B, artère brachiale ; — N M, nerf médian ; — N M C, nerf musculo-cutané ; — N A X, nerf axillaire ; — N U L, nerf ulnaire ; — M B, muscle biceps ; — N R, nerf radial ; — N I N T, nerf interosseux ; — A U L N, artère ulnaire ; — A R, artère radiale ; — N U P, nerf ulnaire profond.

avec le brachial cutané interne, et envoie un rameau à l'articulation radio-carpienne.

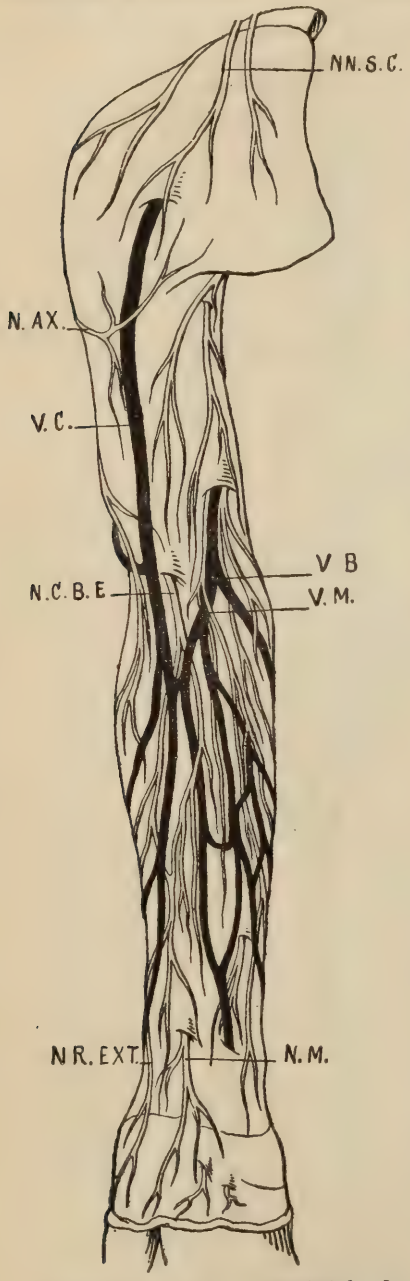

Fig. 186.—*Nerfs superficiels de la face antérieure du membre supérieur* (d'après Heitzmann). — N N S C, nerf sus-claviculaire ; — N A X, nerf axillaire ; — V C, veine céphalique ; — N C B E, nerf cutané brachial externe ; — V B, veine basilique ; — V M, veine médiane ; — N R E X T, nerf cutané radial externe.

Le nerf musculo-cutané est en somme musculaire dans la portion brachiale, et cutané dans la portion anti-brachiale. Dans la paralysie de ce nerf, on observe une anesthésie dont le siège peut se déduire de sa distribution ; en outre les muscles fléchisseurs propres de l'avant-bras sont impuissants ; la flexion se produit encore cependant par le long supinateur qui imprime au membre une attitude spéciale.

3° *Nerf médian.*

Le *nerf médian* provient des trois dernières paires cervicales et de la première paire dorsale (*Fig.* 183) ; il naît du plexus par deux racines, entre lesquelles passe l'artère axillaire. Il suit le bord du coraco-brachial au-devant de l'artère humérale, puis le bord interne du biceps qui le recouvre chez les sujets bien musclés, et arrive au pli du coude, où on le trouve en dedans du tendon de ce muscle sur les fibres du brachial antérieur. A la partie supérieure du bras, l'artère humérale est située en de-

dans du nerf; à la partie moyenne, le nerf la croise en passant au-devant d'elle; au niveau du pli du coude, le nerf passe en dedans, recouvert par l'expansion aponévrotique du biceps. Il se place entre les deux faisceaux d'insertion du rond pronateur, au-dessous duquel il pénètre pour arriver entre le fléchisseur superficiel et le fléchisseur profond dont il suit l'interstice. Au niveau du poignet, on le trouve vers le bord interne du tendon du grand palmaire; il s'engage en dehors du fléchisseur sublime, il passe sous le ligament antérieur du carpe au-devant des tendons des fléchisseurs des doigts. Arrivé dans la paume de la main, il s'élargit au-devant des tendons des fléchisseurs et de l'arcade palmaire superficielle, et se divise en deux branches qui donnent des ra-

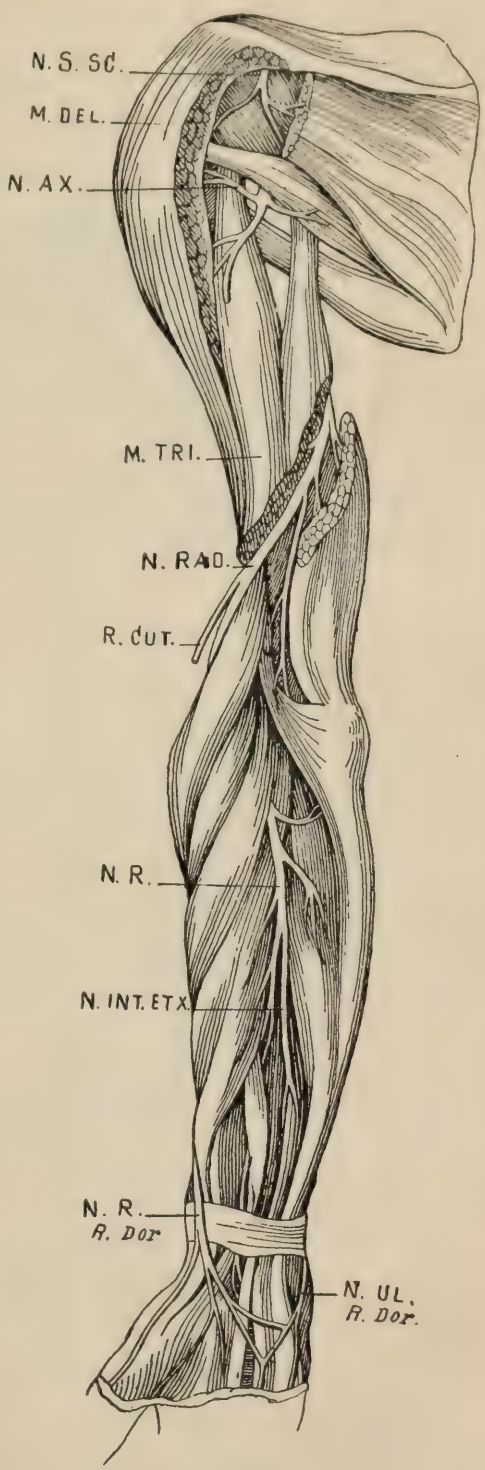

Fig. 187. — *Nerfs de la face postérieure du membre supérieur.* — N S C, nerf susscapulaire ; — N D E L, deltoïde ; — N A X, nerf axillaire ; — M T R I, muscle triceps ; — N R A D, nerf radial ; — R C, rameau cutané du radial ; — N I N T E X T, nerf interosseux externe ; — N R, R Dor, rameau dorsal du nerf radial ; — N U R Dor, nerf ulnaire dorsal.

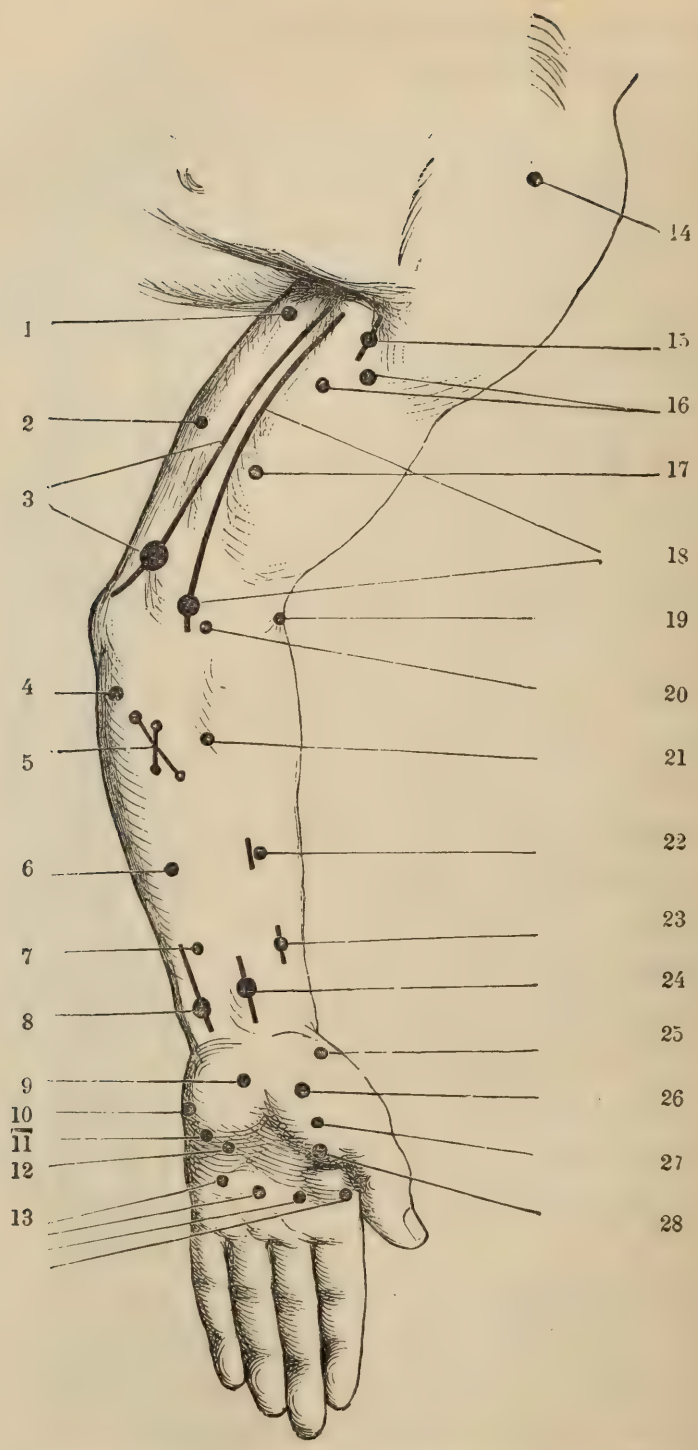

Fig. 188 (d'après Erb). — *Points d'élection pour l'excitation électrique de la face antérieure du membre supérieur.* — 1, longue portion du triceps; — 2, vaste interne; — 3, nerf cubital; — 4, muscles cubitaux; — 5, muscle fléchisseur commun profond des doigts; — 6, muscle fléchisseur des deuxième et troisième

doigts ; — 7, muscles fléchisseurs de l'index et de l'auriculaire ; — 8, nerf cubital ; — 9, muscle palmaire cutané ; — 10, muscle abducteur du petit doigt ; — 11, muscle court fléchisseur du petit doigt ; — 12, muscle opposant du petit doigt ; — 13, muscles lombricaux ; — 14, moitié antérieure du deltoïde ; — 15, nerf musculo-cutané ; — 16, biceps brachial ; — 17, brachial antérieur ; — 18, nerf médian ; — 19, long supinateur ; — 20, rond pronateur ; — 21, fléchisseur profond ; — 22, fléchisseur superficiel ; — 23, long fléchisseur du pouce ; — 24, nerf médian ; — 25, muscle court abducteur du pouce ; — 26, opposant du pouce ; — 27, court fléchisseur du pouce ; — 28, adducteur du pouce.

meaux aux muscles de la main et les nerfs collatéraux palmaires des doigts. Dans son trajet au bras et à l'avant-bras, le médian peut être excité électriquement (*Fig.* 188, 18, 24), ou mécaniquement chez quelques sujets hyperexcitables (*Fig* 189, M).

Au bras, le nerf médian ne présente qu'une anastomose avec le musculo-cutané, et qui paraît venir tantôt du musculo-cutané, tantôt du médian.

A l'avant-bras, il fournit de nombreuses *branches collatérales* : 1° Le *nerf du rond pronateur*, qui se sépare au niveau de l'épitrochlée, se porte à la partie supérieure de ce muscle, et envoie quelques filets à l'articulation du coude. — 2° Les *rameaux musculaires superficiels*, destinés à la partie inférieure du rond pronateur, au grand et au petit palmaires, au fléchisseur superficiel, se détachent au niveau de l'articulation du coude. — 3° Les *rameaux musculaires profonds* innervent le fléchisseur propre du pouce et les deux faisceaux externes du fléchisseur profond. — 4° Le *nerf interosseux*, ou du *carré pronateur*, naît au même niveau que les précédents, s'applique sur la face antérieure du ligament interosseux, descend avec l'artère interosseuse, entre le fléchisseur profond et le fléchisseur propre du pouce, auxquels il donne des filets, passe sous le carré pronateur auquel il fournit des rameaux qui pénètrent par sa face postérieure. Quelques filets traversent le ligament interosseux à sa partie inférieure, et vont à la partie postérieure de l'articulation radio-carpienne. — 5° Le *nerf cutané palmaire* naît du médian à deux ou trois

centimètres au-dessus du poignet ; il traverse l'aponévrose, passe en avant du ligament annulaire du carpe, et se divise en filets qui se ramifient dans la peau de l'éminence thénar et de la partie moyenne et supérieure de la paume de la main.

A la main, le médian se divise en deux *branches terminales* : l'une *interne*, l'autre *externe*. La branche interne se divise en deux rameaux, la branche externe en quatre, de sorte qu'il existe en tout six rameaux terminaux ; le plus externe va aux muscles de l'éminence thénar, les cinq autres forment les nerfs collatéraux palmaires des doigts. – 1° La *branche de l'éminence thénar* est la seule des branches terminales du médian qui soit exclusivement destinée aux muscles ; elle anime le court fléchisseur, le court abducteur et l'opposant du pouce. — 2° Le *nerf collatéral externe du pouce* se porte en

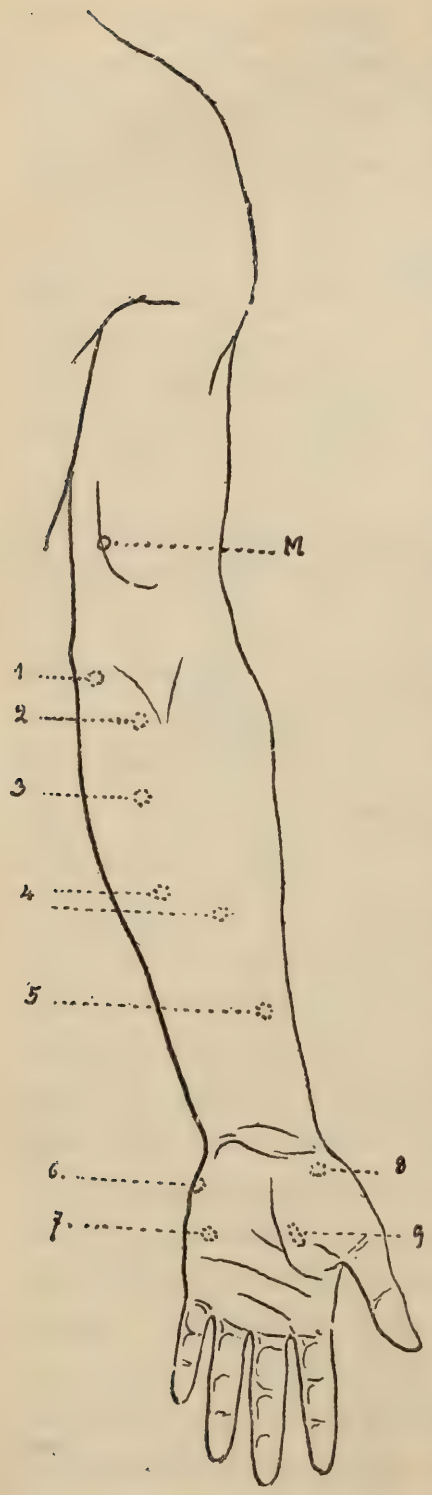

Fig. 189 (d'après MM. Charcot et Richer). *Quelques points moteurs de la face antérieure du bras, de l'avant-bras et de la main.* — M, nerf médian ; — 1, muscle rond pronateur ; — 2, grand palmaire ; — 3, petit palmaire ; — 4, fléchisseur des doigts ; — 5, fléchisseur propre du pouce ; — 6, court abducteur du petit doigt ; — 7, court fléchisseur du petit doigt ; — 8, court abducteur du pouce ; — 9, opposant du pouce.

bas et en dehors, au bord externe de la face antérieure du pouce et au niveau de la dernière phalange, se divise en un rameau dorsal qui se perd dans le derme sous-unguéal, et en un rameau palmaire qui se ramifie dans la peau de la pulpe. — 3° Le *nerf collatéral interne du pouce*, moins considérable que l'externe, se porte au-devant du premier espace interosseux, sur le côté interne du pouce, où il se termine aussi en un rameau dorsal et un rameau polmaire. — 4° Le *nerf collatéral externe de l'index* naît souvent d'un tronc commun avec le précédent. Il se dirige en avant du premier espace interosseux, en dehors du premier lombrical qu'il anime; il passe ensuite au côté externe de la face antérieure de l'index, à l'extrémité duquel il se termine comme les précédents. Au niveau de la première phalange, il donne un *rameau dorsal* qui s'anastomose avec le collatéral dorsal du radial. — 5° Le *tronc commun des collatéraux interne de l'index et externe du médius* se dirige en avant du deuxième espace interosseux en dehors du second lombrical qu'il anime, et se divise à la partie moyenne de l'espace en deux rameaux destinés l'un au côté interne de l'index, l'autre au côté externe du médius, et qui, au niveau de la phalangette, se divisent en deux filets qui se distribuent comme les précédents. — 6° Le *tronc commun des collatéraux interne du médius et externe de l'annulaire* passe en avant du troisième espace interosseux, anime le troisième lombrical, et se termine comme le précédent. En somme tous les nerfs collatéraux des doigts fournis par le médian ont une distribution à peu près identique ; il faut remarquer pourtant que ceux du médius et de l'annulaire fournissent souvent à la région dorsale.

L'excitation du médian donne lieu à la pronation avec flexion de la main sur l'avant-bras, flexion des doigts, complète pour l'index et le médius, incomplète pour l'annulaire et le petit

doigt, et opposition du pouce avec flexion de la phalange. (*Fig.* 190 et 191.)

Les lésions destructives du nerf médian entraînent la paralysie des muscles de la région antérieure de l'avant-bras, sauf le cubital antérieur et les deux faisceaux internes du fléchisseur profond qui sont animés par le radial; des muscles de

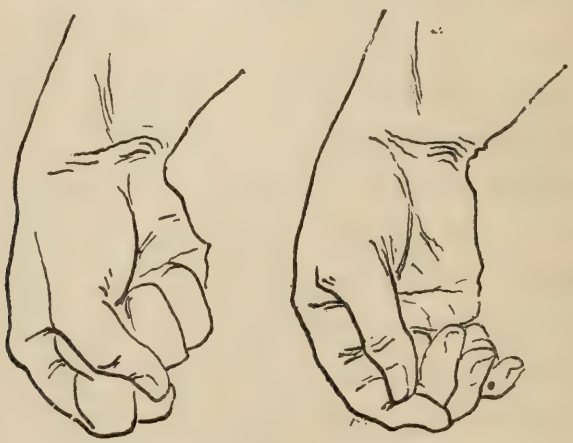

Fig. 190. *Fig.* 191.

Fig. 190 et 191 — *Griffe médiane* (d'après Charcot et Richer).

l'éminence thénar sauf l'adducteur, et enfin des deux premiers lombricaux; la flexion de la deuxième phalange sur la première ne se fait plus (fléchisseur superficiel), pas plus que celle de la troisième sur la seconde, sur l'indicateur et le médius (fléchisseur profond). La pronation de la main ne se fait plus qu'imparfaitement par le long supinateur; la flexion de la main sur l'avant-bras ne se fait plus que par le cubital antérieur qui produit surtout une adduction. L'opposition du pouce est impossible; ce doigt est attiré en dedans par l'adducteur qui l'applique contre l'index, et enfin, il regarde en avant comme les autres doigts.

Les troubles de la sensibilité sont variables; ils peuvent être nuls en raison de la variété des anastomoses du nerf médian, comme dans le cas de M. Richet.

4° *Nerf cubital.*

Le *nerf cubital* ou *ulnaire* naît des septième et huitième paires cervicales et de la première dorsale; il sort du plexus brachial par un tronc qui lui est commun avec le brachial cutané interne et la racine interne du nerf médian, auquel il est d'abord accolé. D'abord, situé en dedans de l'artère humérale, il l'abandonne, et se dirige en arrière, le long de l'aponévrose intermusculaire interne, sur le vaste interne, pénètre dans ce muscle, et continue à se porter en arrière, pour aller se placer, derrière le coude, dans la gouttière qui sépare l'épitrochlée de l'olécrâne, où il peut être excité mécaniquement (*Fig.* 192). Il change ensuite de direction pour se porter en avant, à la partie antérieure et interne de l'avant-

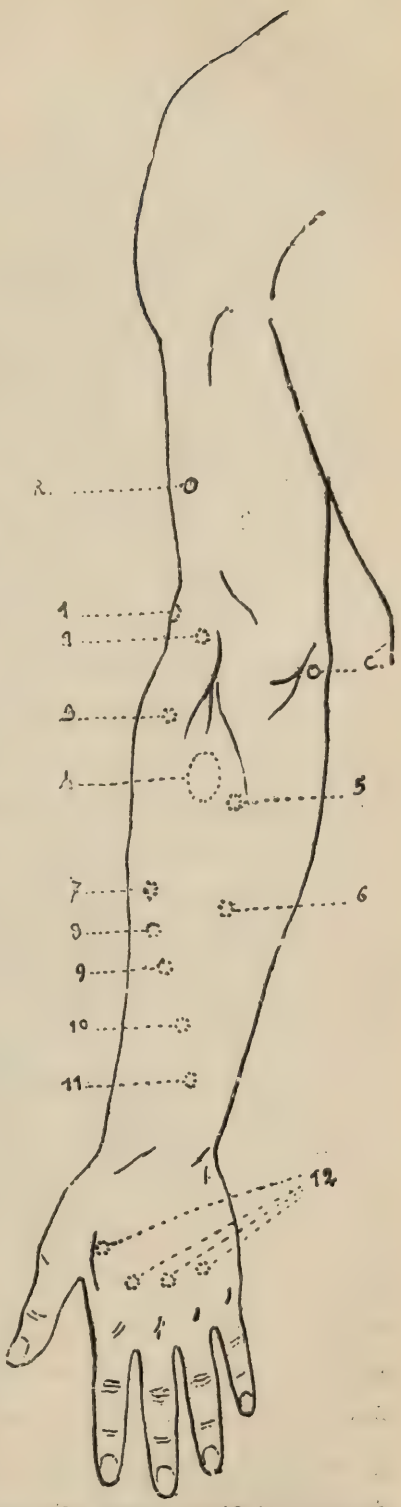

Fig. 192 (d'après MM. Charcot et Richer). — *Quelques points moteurs de la face postérieure du bras, de l'avant-bras et de la main.* — R, nerf radial ; — C, nerf cubital ; — 1, muscle long supinateur ; — 2, premier radial externe, — 3, deuxième radial externe ; — 4, extenseur des doigts ; — 5, cubital postérieur ; — 6, extenseur propre du petit doigt ; — 7, extenseur propre de l'index ; — 8, rameau commun à l'extenseur propre de l'index et au long abducteur du pouce ; — 9, long abducteur du pouce ; — 10, court extenseur du pouce ; — 11, long extenseur du pouce ; — 12, interosseux.

bras, où on le voit descendre entre le fléchisseur profond et le cubital antérieur, en dedans de l'artère cubitale jusqu'à la paume de la main, où il pénètre avec l'artère cubitale, par une gaîne particulière située en dedans de l'os pisiforme. Sitôt après avoir traversé le ligament annulaire, il se divise en deux branches.

Au bras, le cubital ne fournit aucune branche.

A l'avant-bras, il donne :

1° Des *filets articulaires* qui naissent dans la gouttière épitrochléenne, et vont à la partie interne de l'articulation du coude.

2° Le *nerf du fléchisseur profond des doigts* qui anime les deux faisceaux internes de ce muscle, tandis que les deux faisceaux externes sont animés par le médian.

3° Les *nerfs du cubital antérieur* qui pénètrent dans le muscle à différentes hauteurs.

4° Le *rameau de l'artère cubitale* qui longe cette artère, et donne un filet qui traverse l'aponévrose pour aller s'anastomoser avec un filet du brachial cutané interne.

5° La *branche dorsale interne de la main* forme un tronc assez considérable ; aussi est-elle quelquefois considérée comme une branche terminale. Elle se sépare du cubital un peu au-dessous de la partie moyenne de l'avant-bras, se porte en bas, en arrière et en dedans, se place entre le cubitus et le tendon du cubital antérieur dont elle croise la direction. Au niveau de l'articulation du poignet, elle donne une anastomose au cutané interne, et se divise en deux rameaux : l'un, *interne*, qui longe le bord interne du premier métatarsien et du petit doigt, et constitue le collatéral interne dorsal du petit doigt ; l'autre, *externe*, plus considérable, donne un filet externe qui s'anastomose avec un filet du radial, puis, après avoir longé le quatrième espace interosseux, se divise en deux rameaux qui se subdivisent pour former, d'après les anciens auteurs : *a*) le

collatéral externe du petit doigt; b) le *collatéral interne de l'annulaire; c)* le *collatéral externe* du même doigt ; *d)* et enfin le *collatéral dorsal externe du médius.* Mais les recherches anatomiques de M. Richelot, corroborées par un certain nombre de faits cliniques, montrent que, sur le dos de la main, le cubital ne fournit que les collatéraux dorsaux du petit doigt et un filet pour la partie interne de la face dorsale de la première phalange de l'annulaire.

On décrit deux *branches terminales* du nerf cubital, l'une superficielle, l'autre profonde :

1° La *branche palmaire superficielle* se divise en deux

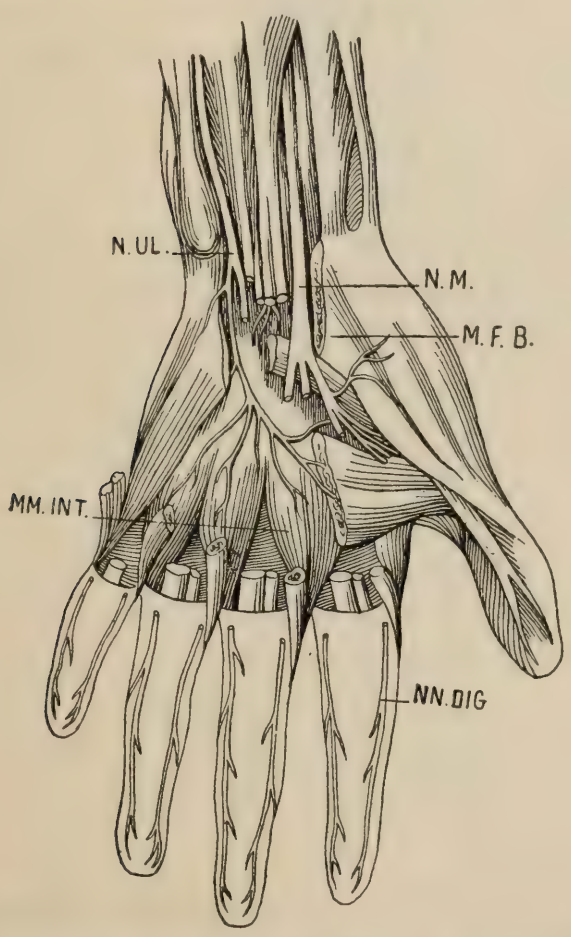

Fig. 193. *Nerfs profonds de la face palmaire de la main.* — N U L, nerf ulnaire ; — N M nerf médian ; — M F B, muscle court fléchisseur du pouce.

rameaux : l'un, *interne*, passe entre le court fléchisseur du petit doigt et le palmaire cutané auxquels il fournit, donne un filet à l'adducteur du petit doigt, et se termine par le *collatéral interne du petit doigt*. Le rameau *externe* s'anastomose avec le médian, et se divise en *collatéral externe du petit doigt*, et *collatéral interne de l'annulaire*.

2° La *branche palmaire profonde* peu considérable est exclusivement musculaire ; elle se porte en dehors, passant au-dessous du court fléchisseur du petit doigt, ou le traversant, et décrit une arcade à concavité supérieure, située un peu au-

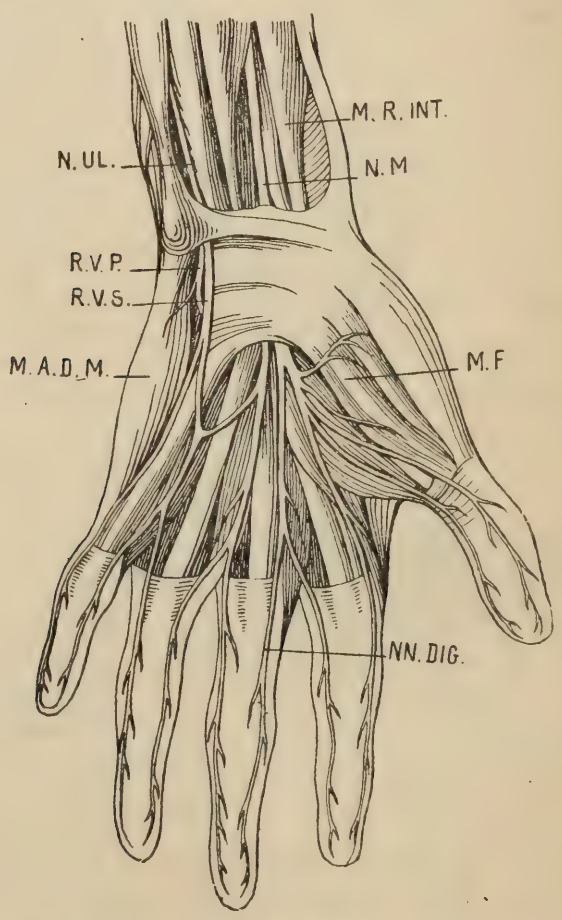

Fig. 194. — *Nerfs de la paume de la main.* — M R I N T, muscle radial interne ; — N U, nerf ulnaire ; — N M, nerf médian ; — R V P R V S, nerfs collatéraux superficiels profonds du petit doigt ; — M F, muscle court fléchisseur du pouce ; — M A D M, muscle adducteur du petit doigt ; — M N, nerfs collatéraux des doigts.

dessous de l'arcade artérielle profonde, entre les tendons des fléchisseurs et les muscles interosseux, et qui se termine au niveau de l'adducteur du pouce.

De la convexité inférieure de cette arcade partent : 1° des rameaux destinés aux muscles de l'éminence hypothénar et nommément aux muscles adducteurs, court fléchisseur et opposant du petit doigt; 2° des *filets descendants* qui vont aux deux interosseux palmaires internes, et aux deux lombricaux internes ; 3° des *filets perforants*, qui vont aux deux interosseux

Fig. 195.

Fig. 196.

Fig. 195 et 196 (d'après MM. Charcot et Richer). — *Griffe cubitale.*

externes palmaires et à tous les interosseux dorsaux, et s'anastomosent avec les collatéraux dorsaux ; 4° des *filets terminaux* qui se perdent dans le premier interosseux dorsal et dans l'adducteur du pouce.

En somme, le nerf cubital anime le cubital antérieur, les deux faisceaux internes du fléchisseur profond, les interosseux, les deux lombricaux, l'adducteur du pouce et tous les muscles de l'éminence hypothénar.

L'excitation mécanique du cubital chez certains sujets hyperexcitables détermine une attitude spéciale (*Fig.* 195), dans

laquelle le poignet est légèrement fléchi, et la main tout entière entraînée vers le bord cubital. Les deux derniers doigts sont fléchis, le pouce est dans l'adduction, exceptionnellement fléchi (*Fig.* 196), la phalangette dans l'extension, et l'articulation métacarpo-phalangienne dans la flexion.

Sa paralysie, qui résulte principalement de lésions traumatiques, se traduit par l'abolition des mouvements du petit doigt produits par l'abducteur, l'adducteur, le court fléchisseur et l'opposant; la flexion et l'adduction de la main sont affectées par la paralysie du cubital antérieur; la troisième phalange des deux derniers doigts ne peut plus être fléchie, à cause de l'impotence des deux faisceaux externes du fléchisseur profond; la paralysie des interosseux empêche la flexion de la première phalange et l'extension des deux dernières, l'abduction et l'adduction des doigts, et il en résulte une griffe spéciale : la première phalange est renversée en extension forcée, tandis que la deuxième est fléchie. Enfin, il y a impossibilité de rapprocher le premier métacarpien du second, et de porter le pouce en dedans, à cause de l'impuissance de l'adducteur du pouce. Quant aux troubles de la sensibilité, ils atteignent la partie interne de la paume et du dos de la main, tout le petit doigt et la moitié interne de l'annulaire.

5° *Nerf radial.*

Le *nerf radial* est la plus considérable des branches terminales du plexus brachial, de la partie postérieure duquel il émerge avec l'axillaire; il tire ses origines des sixième, septième et huitième paires cervicales. Il se dirige en bas, en arrière et en dehors, dans le creux de l'aisselle, où il est quelquefois contus par les béquilles (Hérard), passe derrière le cubital, et longe avec l'artère radiale profonde la gouttière radiale, qu'il suit dans

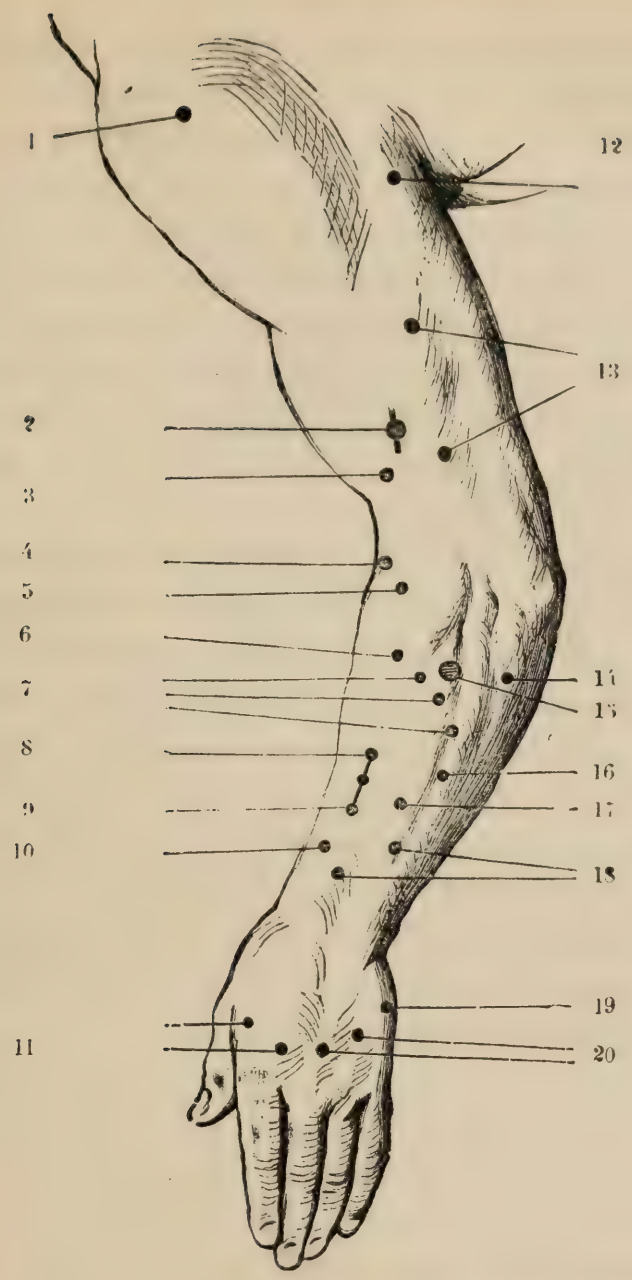

Fig. 197 (d'après Erb). — *Points d'élection électrique de la face postérieure du membre supérieur.* — 1, moitié postérieure du deltoïde; — 2, nerf radial; — 3, brachial antérieur; — 4, long supinateur; — premier radial externe: — 6, deuxième radial externe; — 7, extenseur commun des doigts; — 8, long extenseur de l'index; — 9, long abducteur du pouce; — 10, court extenseur du pouce; — 11, premier et deuxième interosseux; — 13, longue portion du triceps; — 13, vaste externe; — 14, cubital postérieur; — 12, court supinateur; — 16, extenseur du petit doigt; — 17, extenseur de l'index; — 18, long extenseur du pouce; — 19, abducteur du petit doigt; — 20, troisième et quatrième interosseux.

toute son étendue, recouvert par la longue portion et la portion interne du triceps. C'est dans cette gouttière qu'il se trouve facilement excité (*Fig.* 197, 2) et comprimé. Cette compression est une cause de paralysie radiale (Panas), au moins aussi souvent que le froid (Duchenne). C'est aussi à ce niveau qu'il peut arriver que le radial soit emprisonné dans un cal vicieux du radius. Le radial arrive ensuite à la partie externe du bras, puis à sa face antérieure, où il se place dans l'interstice du long supinateur et du brachial antérieur. Parvenu au niveau de l'articulation du coude, il se divise en deux branches terminales.

Dans la région brachiale, le nerf radial parcourt un trajet remarquable qui lui a valu le nom de nerf musculo-spiral, et dans lequel il fournit de nombreuses branches collatérales :

1° Le *petit rameau cutané radial interne* qui naît avant l'entrée du nerf dans la gouttière radiale et se rend à la peau de la partie postérieure du bras.

2° Les *nerfs du triceps*, qui ont la même origine, et sont destinés à la longue portion et à la portion interne du triceps.

3° Le *rameau cutané brachial externe*, souvent constitué par plusieurs rameaux distincts dès leur origine, naît au moment où le nerf sort de la gouttière radiale, traverse la portion interne du triceps, et se ramifie dans la peau de la partie externe et inférieure du bras et de la région externe et postérieure de l'avant-bras, jusqu'au voisinage du carpe.

4° Le *nerf de la portion externe du triceps*.

5° Le *nerf de l'anconé*.

A *l'avant-bras*, un peu au-dessous du pli du coude, le nerf radial fournit des rameaux pour le long supinateur et le premier radial externe. Puis il se divise en deux branches, l'une antérieure et superficielle, l'autre postérieure et profonde.

La *branche superficielle* se dirige en bas, dans la gaine du

long supinateur, en dehors de l'artère radiale. Arrivée au milieu de l'avant-bras, elle se porte en dehors, en passant sous le tendon du long supinateur; et après avoir traversé l'aponévrose et s'être anastomosée avec le musculo-cutané, elle reprend sa direction descendante. Parvenue au niveau de l'apophyse styloïde, elle se divise en un *filet externe* qui va, sur le côté externe du métacarpe et du pouce, former le collatéral externe dorsal du pouce, et en un *filet interne* plus important, qui se dirige en bas et en dedans, sur la face dorsale de la main. Ce dernier s'anastomose avec le rameau dorsal cutané du cubital, et se divise en: 1° *collatéral dorsal interne du pouce*; 2° *collatéral dorsal externe de l'index*; 3° *collatéral dorsal interne de l'index et externe du médius*.

La *branche profonde* est beaucoup plus importante. Après avoir fourni quelques filets à l'articulation du coude, elle se dirige obliquement en bas, en arrière et en dedans, pénètre dans l'épaisseur du court supinateur qu'elle anime; elle s'enroule avec ce muscle autour du radius: dans ce trajet elle fournit un filet au second radial externe. A sa sortie du court supinateur, elle se divise en deux rameaux: 1° l'un *superficiel* se ramifie dans les muscles superficiels de la région postérieure de l'avant-bras, fournissant des filets à l'extenseur commun des doigts, à l'extenseur propre du petit doigt et au cubital postérieur; 2° l'autre *profond* passe entre les muscles de la couche superficielle et ceux de la couche profonde, auxquels elle fournit: elle anime en effet le court et le long extenseur du pouce et l'extenseur propre de l'index; puis elle se termine par un filet très ténu qui traverse la gouttière de l'extenseur

Fig. 198 (d'après MM. Charcot et Richer). — *Griffe radiale*.

commun, et descend jusqu'aux articulations radio-carpienne, carpiennes et carpo-métacarpiennes, auxquelles il fournit.

L'excitation du radial produit la supination de l'avant-bras, avec extension du poignet, et extension des doigts portant sur les premières phalanges, les deux dernières restant un peu fléchies, et enfin l'extension du pouce dans une position intermédiaire à l'adduction et à l'abduction (*Fig.* 198).

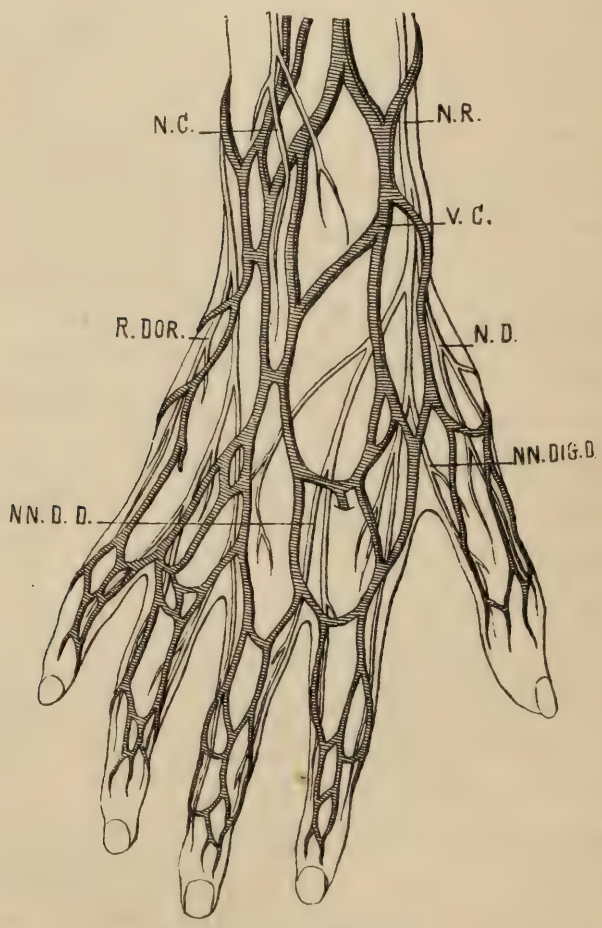

Fig. 199.— *Nerfs de la face dorsale de la main.* — N C. nerf cutané brachial interne ; — N R, rameau superficiel du nerf brachial ; — V C, veine céphalique ; — R D O R, rameau dorsal du cubital ; — N D, rameau dorsal du pouce ; — N N D D, rameaux digitaux du radial.

En somme, le radial est un nerf musculo-cutané. Comme nerf moteur, il préside à l'extension de l'avant-bras sur le

bras par le triceps et l'anconé, à l'extension de la main et des doigts par les extenseurs communs et propres et par le cubital postérieur, et à la supination par les supinateurs.

Sa paralysie qui peut se produire sous l'influence du froid (Duchenne) ou plus souvent d'une compression (Panas) résulte plus rarement de dilacérations traumatiques ou de sections. Elle se traduit par une abolition des mouvements d'extension de la main ; le poignet fléchi à angle droit ne peut être relevé ; ses mouvements de latéralité sont aussi rendus impossibles par l'inaction des radiaux et du cubital postérieur. Lorsque l'avant-bras est dans la demi-flexion et dans la demi-pronation, le grand supinateur est incapable de vaincre la résistance à la flexion. Lorsque l'avant-bras est étendu en pronation, la supination ne se produit pas sans l'intervention du biceps qui est à la fois fléchisseur et supinateur, parce que le court supinateur est impuissant. La paralysie de l'extenseur commun s'oppose à l'extension des phalanges. Les mouvements d'adduction ou d'abduction des doigts, lorsque la main est fléchie, sont impossibles ; mais ils se produisent lorsque la main est maintenue artificiellement dans l'extension parce que les interosseux ne sont pas atteints.

D'après la description classique des nerfs cutanés de la face palmaire de la main, le nerf médian donnerait les sept nerfs collatéraux les plus externes, c'est-à-dire qu'il animerait trois doigts et demi ; tandis que le cubital fournirait les trois collatéraux les plus internes, c'est-à-dire ne donnerait la sensibilité qu'au petit doigt et à la moitié interne de l'annulaire. A la face dorsale, le radial donnerait les cinq collatéraux les plus externes, et le cubital, les cinq internes, c'est-à-dire qu'ils animeraient chacun deux doigts et demi. Mais certains faits de lésions traumatiques des nerfs ont

montré qu'à la suite de la section d'un nerf la région qu'il est censé animer ne perd pas toujours sa sensibilité, ou la recouvre très rapidement. La régénération du nerf ne peut pas être plus mise en cause que sa réunion immédiate. On a voulu faire jouer un rôle à la sensibilité récurrente ; mais les recherches de M. Richelot ont établi que ces faits peuvent s'expliquer par la distribution complexe des nerfs de la main qui offrent d'ailleurs des variétés très considérables. Les recherches de M. Richelot (1) peuvent se résumer ainsi :

Le médian fournit les collatéraux palmaires du pouce, de l'index, du médius et de la moitié externe de l'annulaire. Il fournit en partie à la face dorsale de la première phalange du pouce, il donne à l'index et à la moitié externe de l'annulaire des collatéraux dorsaux qui n'animent pas toute la face dorsale des premières phalanges.

Le cubital donne par sa branche palmaire les collatéraux palmaires du petit doigt et de la moitié interne de l'annulaire, et le collatéral dorsal interne de l'annulaire. Par sa branche dorsale, il fournit les collatéraux dorsaux du petit doigt, un filet pour la face dorsale de la première phalange de l'annulaire, et une partie de la même phalange du médius.

Le radial fournit les collatéraux dorsaux du pouce, les filets de la face dorsale de la première phalange de l'index et d'une partie de la même phalange du médius.

La section du nerf cubital n'abolit la sensibilité que sur le petit doigt et la moitié interne du médius.

La section du radial produit une insensibilité dont le maximum occupe la face externe du dos de la main, la face dorsale de la première phalange du pouce, et s'arrête à la base de l'index et du médius.

1. *Note sur la distribution des nerfs collatéraux des doigts* (*Arch. de phys. norm. et path.* 1875, p. 177).

Il faut remarquer que c'est surtout sur le trajet des nerfs collatéraux palmaires que l'on rencontre les petits corps désignés sous le nom de *corpuscules de Pacini*. Ces corpuscules, du volume d'un grain de millet et par conséquent facilement visibles à l'œil nu, ont paru surtout en rapport avec la sensibilité à la pression ; toutefois on en trouve de semblables dans l'épiploon de certains animaux et particulièrement dans celui du chat. Ils sont constitués par une masse centrale granuleuse, au milieu de laquelle un cylindre-axe se termine en bouton, tandis que dans les corpuscules de Krause et de Meissner le même cylindre-axe forme des enroulements plus ou moins complexes.

§ 6. — *Branches antérieures des nerfs dorsaux.*

Les *branches antérieures des nerfs dorsaux* ou *nerfs intercostaux* sont au nombre de douze. A leur sortie du trou de conjugaison, ils fournissent deux filets au ganglion correspondant du grand sympathique ; puis ils se portent en dehors, dans l'espace intercostal, entre la plèvre et le muscle intercostal externe. Puis, au niveau de l'angle des côtes, ils se placent entre le muscle intercostal interne et le muscle intercostal externe ; ils se dirigent comme les vaisseaux intercostaux qu'ils accompagnent vers le bord inférieur de la côte qui est au-dessus, et cheminent dans la gouttière costale, jusqu'à la jonction de la côte avec son cartilage. C'est alors qu'ils traversent l'aponévrose pour aller se perdre dans la peau de la partie antérieure du thorax. Les abcès par congestion d'origine vertébrale suivent quelquefois le trajet des nerfs intercostaux pour venir faire saillie dans la région latérale du thorax.

Dans la première partie de leur parcours, les nerfs dorsaux donnent une branche importante, le *rameau perforant* ou

cutané qui, à la partie postérieure de l'espace intercostal, traverse le muscle intercostal externe, chemine entre ce muscle et le grand dentelé, et se divise en deux filets : 1° un *antérieur* qui se porte à la peau à travers le grand dentelé et le grand oblique, et 2° un *postérieur*, qui se dirige en arrière, à travers les mêmes muscles et le grand dorsal, et se ramifie aussi dans la peau. C'est principalement aux points d'émergence des rameaux perforants que siègent les points douloureux dans la névralgie intercostale qui est si fréquente surtout chez les femmes. Dans le reste de leur trajet, les nerfs intercostaux fournissent des rameaux musculaires aux muscles de l'espace correspondant ; quelques-uns de ces rameaux poussent des filets qui se portent en haut et en bas, sur la face interne de la côte supérieure et inférieure, et se distribuent aux deux espaces intercostaux voisins.

Si la plupart des nerfs intercostaux répondent à cette description générale, quelques-uns offrent des dispositions spéciales qui méritent d'être étudiées séparément.

Le *premier nerf intercostal*, beaucoup plus considérable que les autres, fournit une branche importante qui prend part à la formation du plexus brachial (*Fig.* 183) par une branche de bifurcation très volumineuse, tandis que la partie qui constitue le premier nerf intercostal proprement dit est très grêle, en raison du peu d'étendue du premier espace intercostal.

Le *second nerf intercostal* présente cette particularité qu'il croise la deuxième côte, pour se porter dans le deuxième espace intercostal. Elle est encore remarquable par le volume de son rameau perforant, qui émerge à la partie moyenne du deuxième espace, et se divise en deux rameaux qui traversent le creux de l'aisselle, et se portent en arrière et en dehors. L'un, *externe*, s'anastomose avec l'accessoire du brachial cutané

interne, et se ramifie dans la peau de la partie postéro-interne du bras, jusqu'au voisinage du coude. L'autre, *interne*, croise le bord externe du grand dorsal, et se porte aussi à la peau de la partie postérieure du bras. C'est à l'existence des rameaux brachiaux que sont dues les douleurs dans les bras que l'on observe si souvent chez les sujets atteints de cancer du sein.

Le *troisième nerf intercostal* est aussi remarquable par sa branche perforante qui fournit encore des rameaux à la partie supérieure postérieure et interne du bras.

Les *quatrième et cinquième nerfs intercostaux* donnent des rameaux postérieurs qui animent la peau de la région scapulaire ; une branche de leur rameau perforant va à la peau de la mamelle; et enfin, par leurs filets terminaux, ils fournissent au muscle triangulaire du sternum.

Les *sixième et septième nerfs intercostaux* donnent en avant des filets au grand droit et au grand oblique de l'abdomen.

Les *huitième, neuvième, dixième et onzième nerfs intercostaux*, au moment où le cartilage qu'ils suivent prend une direction ascendante, abandonnent ce cartilage en continuant leur direction transversale. Ils traversent sans leur fournir aucun rameau les insertions costales du diaphragme, se placent entre les muscles transverse et petit oblique de l'abdomen, auxquels ils donnent quelques filets, et ils arrivent au muscle droit, auquel ils fournissent aussi. Ils se terminent en rameaux cutanés qui émergent les uns en dehors, les autres en dedans du droit antérieur.

Le *douzième nerf dorsal* n'est plus un nerf intercostal à proprement parler, puisqu'il est situé au-dessous de la dernière côte, et sort du canal rachidien entre la douzième vertèbre dorsale et la première lombaire. Cheminant le long du bord inférieur de la douzième côte, en avant du muscle carré des lombes, il fournit une anastomose au premier nerf lombaire. Il traverse le muscle transverse au niveau de l'extrémité libre

de la côte, passe d'abord entre le transverse et le petit oblique, puis entre le petit oblique et le grand oblique, fournit des filets musculaires au transverse, aux deux obliques, au grand droit et au muscle pyramidal et se termine dans la peau au voisi-

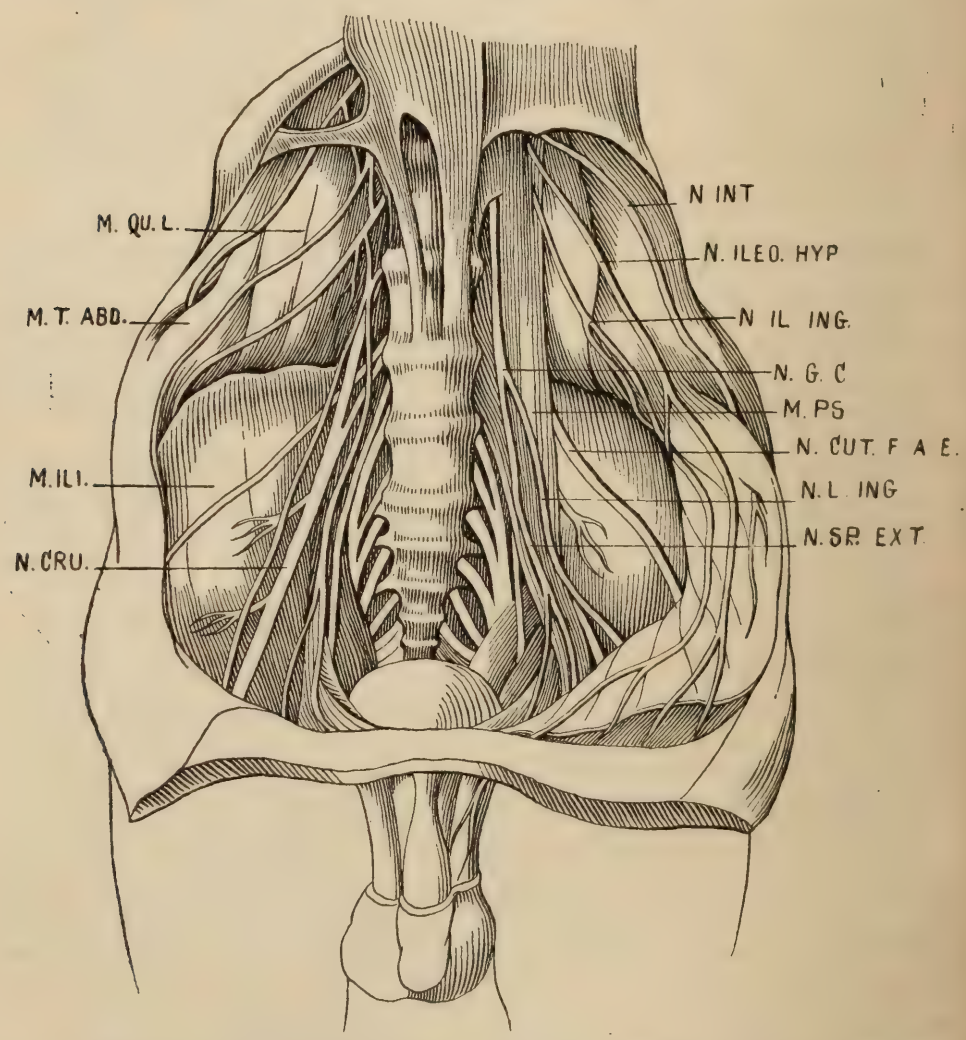

Fig. 200 (d'après Heitzmann). *Plexus lombaire.*—N I N T, douzième nerf intercostal ; — N E U L, muscle carré des lombes ; — N I L E O, H Y P, grand nerf abdomino-génital ; — N I L I N G, petit abdomino-génital ; — N G C, nerf génito-crural ; — M P S, muscle psoas ; — M T ARD, muscle transverse de l'abdomen ; — N C U T T A E, nerf cutané fémoral (externe) ; —N L I N G, nerf lombo-inguinal ; — N S P E X T, nerf spermatique externe ; — M L I, muscle iliaque ; — N C R U, nerf crural.

nage de la ligne médiane. Son rameau perforant, plus volumineux que celui des nerfs intercostaux, traverse, en leur aban-

donnant quelques rameaux, les muscles grand et petit obliques, puis se dirige en bas, et se divise en nombreux filets qui croisent la direction de la crête iliaque, et vont se distribuer à la peau de la région de la fesse.

Les nerfs intercostaux sont fréquemment comprimés au niveau des trous de conjugaison dans les différentes formes de mal vertébral, et cette compression détermine des pseudo-névralgies qui ont une grande valeur pour le diagnostic quand la déformation manque.

§ 7. — *Branches antérieures des nerfs lombaires.*

Les *branches antérieures des nerfs lombaires*, au nombre de cinq, augmentent de volume de haut en bas. 1° La *première branche*, la plus petite, se divise tout de suite en trois branches (*Fig.* 201) dont deux constituent la grande et la petite branche abdomino-génitale (CAG, PAG), et la troisième qui est double s'anastomose avec la deuxième branche ; 2° la *deuxième branche* fournit aussi trois rameaux, dont les deux supérieurs sont destinées aux branches fémoro-cutanée externe (FCE) et génito-crurale (CC), en s'unissant aux deux filets de la troisième branche de la paire précédente, et le troisième s'anastomose avec la troisième branche lombaire : il concourt à former le nerf crural et le nerf obturateur ; 3° la *troisième branche* se divise en deux rameaux qui s'anastomosent avec la deuxième et la quatrième paires ; 4° la *quatrième paire* fournit trois groupes de filets qui s'anastomosent avec les troisième et cinquième paires lombaires et avec la première sacrée ; 5° enfin la cinquième branche, la plus volumineuse, donne des filets qui s'anastomosent avec la quatrième paire et avec la première paire sacrée, pour former le nerf lombo-sacré. Toutes ces branches, à leur sortie du trou de conjugaison, fournissent

aux ganglions du sympathique lombaire des filets situés dans la gouttière du corps vertébral, sous les arcades fibreuses du psoas.

Les combinaisons anastomotiques des cinq paires lombaires constituent le *plexus lombaire*, situé sur les côtés des vertèbres lombaires, dans l'épaisseur du muscle psoas. Ce plexus fournit des branches collatérales et des branches terminales.

A. Les *branches collatérales* du plexus lombaire sont les deux branches abdomino-génitales, le nerf fémoro-cutané et le nerf génito-crural. Elles naissent de la partie supérieure du plexus, et il est assez facile d'isoler leurs origines.

1° La *grande branche abdomino-génitale* est fournie par le premier nerf lombaire. Elle se dirige en bas et en dehors, en traversant le psoas, et en passant entre la face antérieure du carré des lombes auquel elle fournit et le péritoine, puis entre le transverse et l'iliaque, auxquels elle donne aussi des rameaux. Après avoir reçu, au niveau de l'épine iliaque antérieure et supérieure, une anastomose de la petite abdomino-génitale, elle traverse le muscle transverse, puis le petit oblique, et se porte en dedans et en bas, parallèlement à l'arcade crurale, en glissant entre le petit oblique et le grand oblique, et se divise en deux rameaux : *a*) Un *rameau génital* ou *pubien*, qui pénètre dans le canal inguinal, se dirige en bas et en dedans, en suivant le cordon testiculaire ou le ligament rond, au-dessus desquels il est placé, et sort par l'anneau inguinal externe, pour se ramifier dans la peau de la région pubienne, du pli de l'aîne et des parties antéro-latérales du scrotum ou des grandes lèvres ; *b*) un *rameau abdominal* qui se porte en bas et en avant, parallèlement au douzième nerf dorsal, entre les deux obliques et, arrivé au bord externe du muscle grand droit, se divise en un filet cutané, et en un filet musculo-cutané qui fournit des filets au muscle droit et à la peau.

2° La *petite branche abdomino-génitale* nait aussi de la première branche lombaire. Elle traverse le psoas en avant de

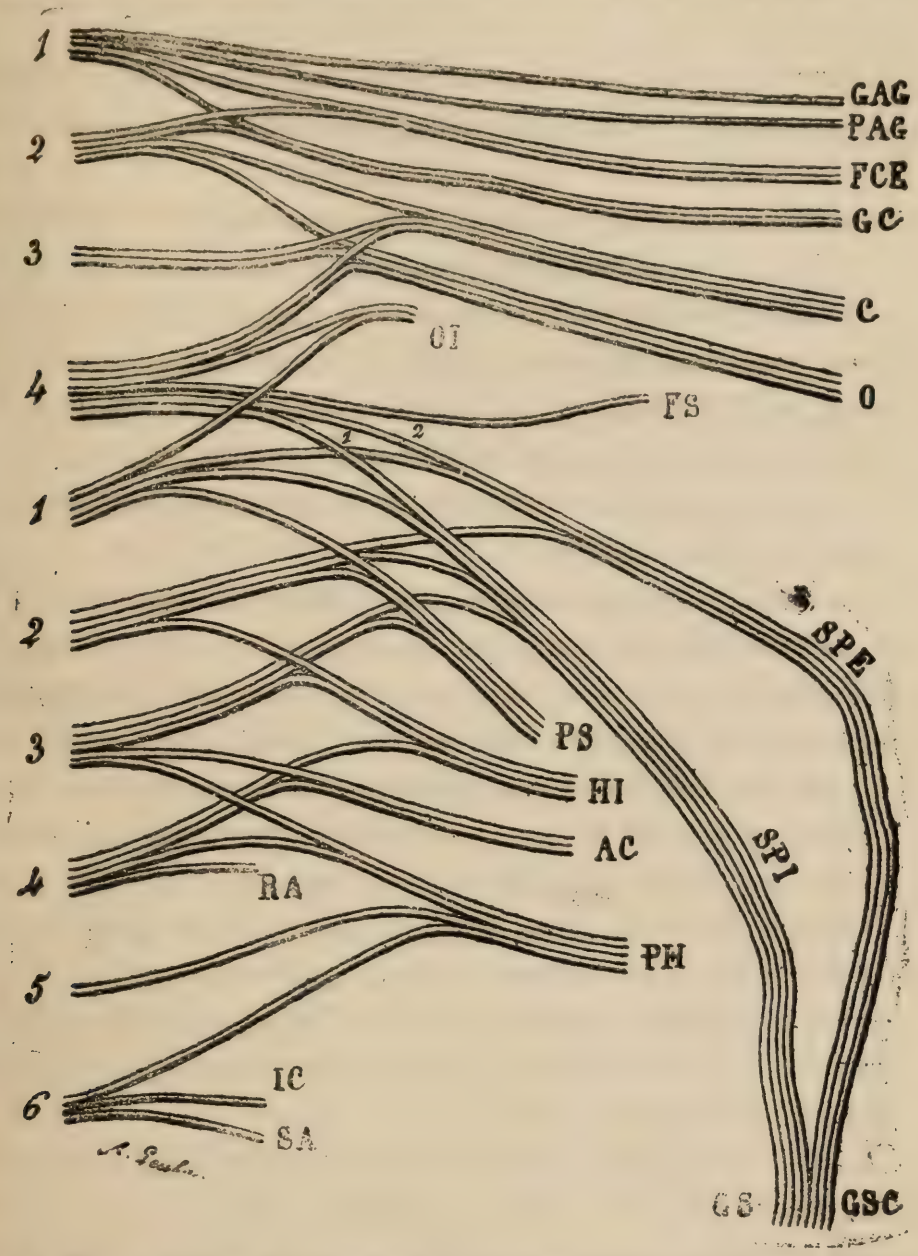

Fig 201. — *Schéma des principales branches nerveuses fournies par les paires lombaires et sacrées.*

1, 2, 3, (4-5), 1, 2, 3, 4 5, 6. Les cinq paires lombaires et les cinq paires sacrées. (On a réuni à la quatrième lombaire la cinquième qui fournit exclusivement au lombo-sacré, 1, 2, pour montrer qu'il est impossible de dissocier ce nerf jusqu'à ses origines.) — G A G, grande abdomino-génitale ; — P A G, petite abdomino-génitale ; — F C E, fémorale cutanée externe ; — G C, génito-crurale. — C, crural, fourni par les deuxième, troisième et quatrième paires lombaires ; —

O, obturateur, fourni par les mêmes paires; — O I, obturateur interne; — F S, fessier supérieur; — 1, 2, les deux faisceaux du lombo-sacré allant, l'un au sciatique poplité externe, S P E (fourni par les quatrième et cinquième paires lombaires et les première et deuxième sacrées), l'autre au sciatique poplité interne S P I (fourni par les quatrième et cinquième paires lombaires et les première, deuxième et troisième paires sacrées), qui constituent par leur réunion le grand sciatique G S C; — P S, petit sciatique fourni par les trois premières paires sacrées; — H I, honteux interne: A C, anal cutané; P H, nerfs du plexus hypogastrique; — R A, releveur de l'anus; — I C, ischio-coccygien; — S A, sphincter anal.

la précédente, se dirige entre le carré des lombes, le psoas et le péritoine, au-dessous de la grande abdomino-génitale, avec laquelle elle s'anastomose, jusque vers l'épine iliaque antérieure et supérieure. Elle fournit des filets aux muscles transverse et petit oblique ; enfin pénètre dans le canal inguinal, dont elle traverse souvent la paroi antérieure, pour aller se ramifier dans la peau du pli de l'aîne et de la partie supérieure du scrotum ou de la grande lèvre.

3° La *branche fémoro-cutanée* ou *inguinale externe* provient des deux premières paires lombaires, traverse obliquement le psoas, puis, séparée du péritoine par l'aponévrose iliaque, et reposant sur le muscle iliaque, elle se dirige en bas et en avant pour sortir du bassin au-dessous du ligament de Poupart, entre les deux épines iliaques antérieures, et se divise en deux rameaux : *a*) Un *rameau fessier*, postérieur, qui se dirige en dehors, en arrière et en bas, et se ramifie dans la peau de la partie postérieure de la fesse et de la cuisse ; *b*) un *rameau fémoral*, antérieur, qui se distribue à la peau de la région antéro-externe de la cuisse, et descend en dehors jusque vers l'articulation du genou.

4° La *branche génito-crurale* ou *inguinale cutanée interne* provient de la deuxième et de la troisième paire lombaire ; elle traverse le psoas, dont elle suit la face antérieure, en avant de l'artère iliaque externe, située entre l'aponévrose iliaque et le péritoine. Au niveau de l'orifice interne du canal crural, elle se divise en deux rameaux : *a*) Un rameau *interne* ou *génital*, qui s'engage dans le canal inguinal au-dessous du

cordon spermatique, donne des filets au petit oblique, au transverse et au crémaster, et sort de l'orifice cutané du canal, par son côté externe, pour aller se terminer dans la peau de la partie postérieure du scrotum ou de la grande lèvre ; *b*) un *rameau externe* ou *crural*, qui se place au-devant de l'artère fémorale pour traverser l'anneau crural, et sort de l'infundibulum crural à travers le fascia crébriforme, pour aller se ramifier dans la peau de la région antéro-supérieure de la cuisse.

Les branches collatérales du plexus lombaire et particulièrement les abdomino-génitales sont fréquemment le siège de névralgies dites réflexes, dans les affections du rein, de l'utérus ou des testicules. Dans la colique néphrétique, on observe fréquemment la rétraction des testicules par irritation réflexe de la branche génito-crurale qui fournit un crémaster.

Les *branches terminales* du plexus lombaire sont : le nerf crural, le nerf obturateur et le nerf lombo-sacré.

1° *Nerf crural.*

Le *nerf crural* est la plus volumineuse des branches du plexus lombaire : il naît en dehors du plexus et provient des deuxième, troisième et quatrième paires lombaires. Il traverse le psoas comme toutes les branches précédentes, puis se place dans la gouttière qui sépare le psoas du muscle iliaque sous l'aponévrose iliaque. Il passe sous l'arcade crurale, en restant dans la gaine du muscle, et séparé de l'artère iliaque fémorale par la bandelette iléo-pectinée ; au-dessus de l'arcade il fournit deux *branches collatérales :* l'une pour le psoas iliaque, l'autre pour le pectiné.

Arrivé dans la région crurale il s'aplatit et se divise en *branches terminales* qui sont :

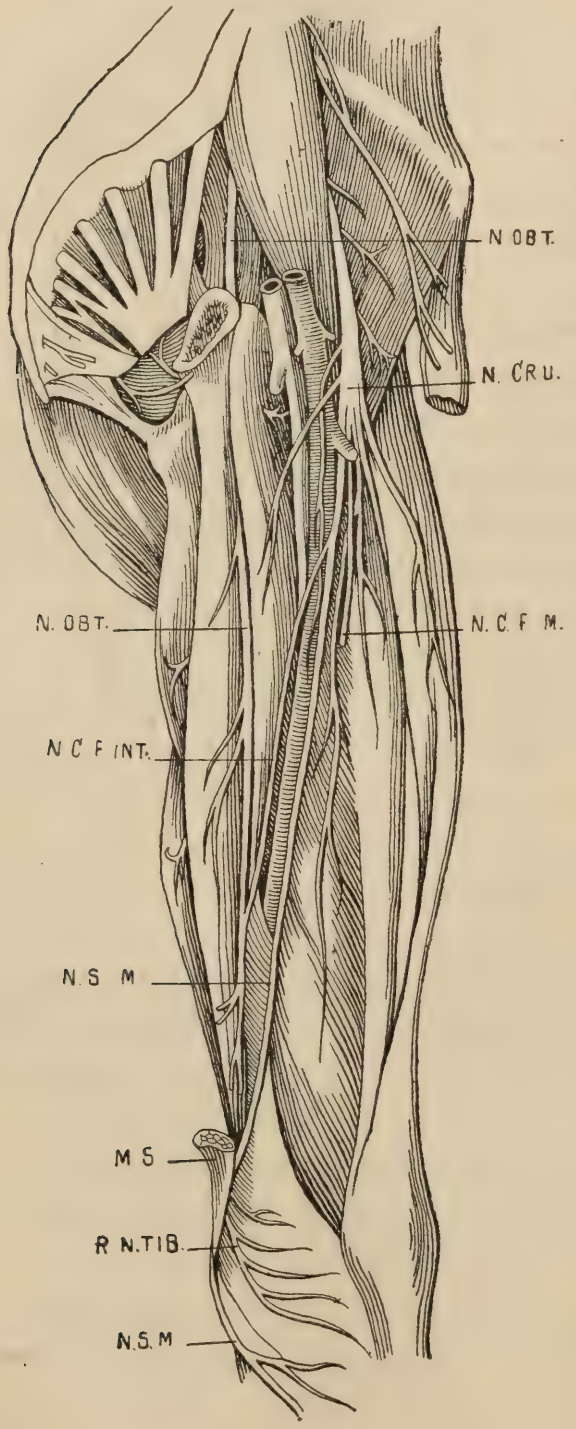

1° La *branche musculo-cutanée externe* fournit des rameaux musculaires et des rameaux cutanés. A) Les rameaux musculaires sont destinés au muscle couturier, et sont d'autant plus longs qu'ils pénètrent le muscle plus inférieurement. B) Les *rameaux cutanés*, au nombre de trois, sont de dehors en dedans : *a*) Le *rameau cutané externe* ou *perforant supérieur* passe à travers le couturier à sa partie supérieure, et se ramifie dans la peau de la face antérieure de la cuisse ; *b*) le *rameau cutané moyen* ou *perforant inférieur* rampe sous

Fig. 202 (d'après Heitzmann). — *Nerf crural.* — NOBT, nerf obturateur ; — NCRO, nerf crural ; — NCFM, nerf cutané fémoral moyen ; — NCFINT, nerf cutané fémoral interne ; — NSM, nerf saphène ; — MS, muscle sartor ; — RNTIB, rameaux du nerf tibial.

le couturier, jusqu'à sa partie moyenne, puis traverse ce muscle pour aller se répandre dans la peau de la partie inférieure de la région antérieure de la cuisse ; *c*) le *rameau cutané interne*, ou *accessoire du saphène interne*, naît plus en dedans et se divise aussitôt en deux rameaux, α) l'un profond, *nerf satellite de l'artère fémorale*, qui reste dans la gaine de ce vaisseau jusqu'au canal du troisième adducteur ; ce filet sort par un orifice de la paroi antérieure du canal, et sert de point de repère pour la ligature de l'artère à ce vaisseau ; il se ramifie ensuite en un grand nombre de filets qui s'anastomosent avec des rameaux du nerf obturateur, des branches perforantes, et du saphène interne pour former une sorte de plexus qui anime la peau de la partie supérieure de la jambe en avant et en dedans ; β) l'autre branche est superficielle, *branche satellite de la veine saphène interne*, suit le bord interne du couturier, puis s'accole à la veine saphène qu'elle accompagne jusqu'au niveau du genou. Après être devenue tout à fait superficielle et s'être anastomosée avec des filets du saphène interne, elle se ramifie dans la peau de la face interne du genou.

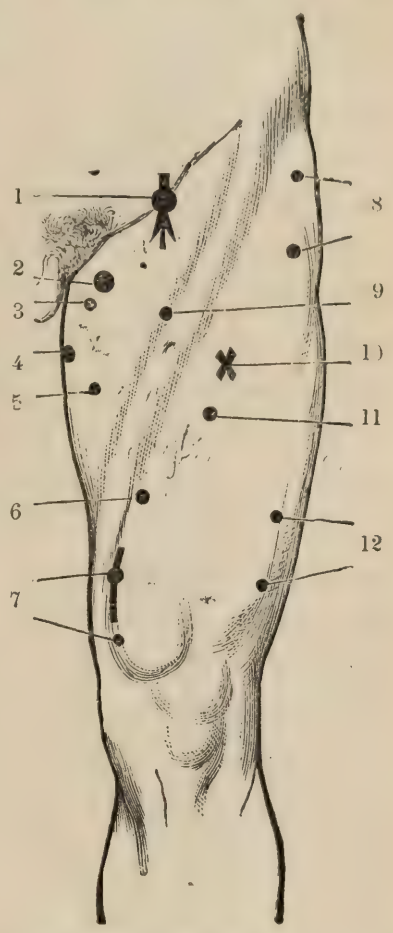

Fig. 203. *Points électro-moteurs de la face antérieure de la cuisse* (d'après Erb.) — 1, nerf crural ; — 2, nerf obturateur ; — 3, muscle pectiné ; — 4, grand adducteur ; — 5, long adducteur ; — 6, triceps crural ; — 7, muscle vaste interne ; — 8, muscle tenseur du fascia lata ; — 9, couturier ; — 10, quadriceps du fémur ; — 11, droit antérieur ; — 12, vaste externe.

2° La *branche musculo-cutanée interne*, ou *branche de la gaine des vaisseaux fémoraux*, naît quelquefois directement

du plexus lombaire ; mais plus souvent dans le trajet pelvien du nerf crural. Elle se dirige en bas et en dedans, pénètre dans la gaine des faisceaux fémoraux, où elle se divise en nombreux filets qui enlacent la veine et l'artère fémorale, et vont se terminer, les uns dans le pectiné et le premier adducteur, les autres dans la peau de la partie supéro-interne de la face antérieure de la cuisse.

3° Le *nerf du triceps fémoral*, qui se divise en trois branches destinées au droit antérieur, au vaste externe, au vaste interne, qui reçoivent chacun deux rameaux. Le triceps droit antérieur et le vaste externe reçoivent un filet qui pénètre au niveau de leur partie supérieure, et un autre qui pénètre au niveau de leur partie moyenne. Le vaste interne reçoit un filet externe, destiné à la partie antérieure du muscle, et un filet interne qui pénètre au niveau de sa partie moyenne. Ce dernier filet fournit, avant son entrée dans le muscle, un rameau long et grêle qui glisse sous l'aponévrose fémorale, et se rend au périoste du fémur et à l'articulation du genou.

4° Le *nerf saphène interne*, la plus considérable des branches terminales du nerf crural, reçoit quelquefois un rameau important du nerf obturateur. Il pénètre dans la gaine des vaisseaux fémoraux, dont il longe le côté externe. A la partie moyenne de la cuisse, il donne un filet qui passe entre le couturier et le droit interne, pour aller se ramifier dans la peau de la partie postéro-interne de la cuisse. Le saphène interne passe ensuite en avant de l'artère, avec laquelle il pénètre dans le canal fibreux du troisième adducteur, où il donne deux rameaux : *a*) Le *nerf cutané tibial*, qui se dégage entre le couturier et le droit interne, pour se ramifier dans la peau de la région postéro-interne de la jambe ; *b*) un rameau anastomotique pour le nerf obturateur.

Le nerf saphène sort du canal du troisième adducteur par un orifice de la paroi antérieure; il se place en arrière du bord

postérieur du couturier, et, arrivé au niveau de l'articulation du genou, il se divise en deux branches: *a*) Une *branche antérieure* ou *rotulienne*, qui passe en avant du couturier, quelquefois en traversant ce muscle, et va se distribuer à la peau de la partie antéro-supérieure de la jambe; *b*) une *branche postérieure* ou *jambière*, qui traverse l'aponévrose fémorale, descend sur la face interne de la jambe, en suivant la veine saphène interne en avant de laquelle elle est placée. Cette branche fournit à la peau de la région antéro-interne de la jambe, donne un filet anastomotique pour le saphène externe du sciatique, et, au niveau du quart inférieur de la

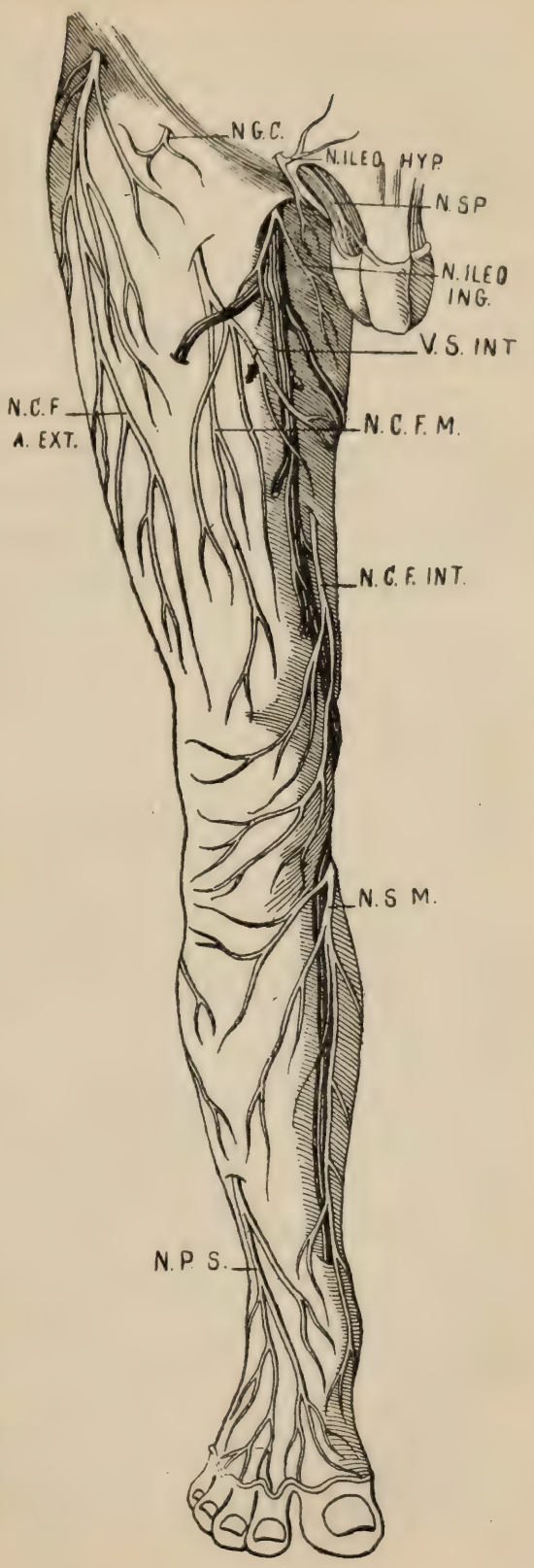

Fig. 204 (d'après Heitzmann). *Nerfs cutanés de la partie antérieure du membre inférieur.* — N G C, nerf génito-crural; — N I L E O H Y P, nerf iléo-hypogastrique; — N S P, nerf du cordon; — N I L E O I N G, nerf iléo-inguinal; — V S I N T veine saphène interne; — N C F A E X T, nerf cutané femoral externe; — N C F I N T nerf cutané fémoral interne; — N S M, nerf saphène interne; — N P S, nerf péronier superficiel.

jambe, se divise en deux rameaux: *a*) L'un, antérieur, passe en avant de la malléole interne, et donne des filets à l'articulation tibio-tarsienne et à la peau qui recouvre la partie interne du tarse et du métatarse, et forme quelquefois le collatéral dorsal interne ; *b*) l'autre postérieur se ramifie dans la peau de la région malléolaire interne, et se termine dans la peau de la partie interne de la plante du pied.

Les névralgies et les paralysies du nerf crural sont rarement isolées ; on les voit souvent associées aux troubles analogues du sciatique ; et elles reconnaissent en général pour causes des irritations ou des compressions, soit au niveau de l'émergence des trous de conjugaison, soit dans le bassin.

2° *Nerf obturateur.*

Le nerf obturateur provient, comme le crural, des deuxième, troisième et quatrième paires lombaires (*Fig.* 201) ; mais il est beaucoup moins volumineux que le précédent, descend dans l'épaisseur du psoas, croise l'articulation sacro-iliaque, suit la direction du détroit supérieur, passe dans l'angle de bifurcation des vaisseaux iliaques primitifs et se dirige, avec l'artère obturatrice au-dessous de laquelle il est placé, vers le canal sous-pubien qu'il traverse. Après avoir fourni un petit rameau au muscle obturateur externe, il sort du canal sous-pubien, et arrive entre les muscles adducteurs, où il se divise en quatre branches destinées au droit interne et aux trois adducteurs.

C'est la branche du grand adducteur qui est la plus considérable ; mais la plus intéressante est celle du premier adducteur qui donne des filets anastomotiques au saphène interne et

à son accessoire, et un filet descendant, qui descend jusqu'à l'articulation du genou.

La paralysie du nerf obturateur accompagne fréquemment celle du nerf crural ; elle peut être produite par une hernie obturatrice étranglée ou par la pression de la tête du fœtus.

3° *Nerf lombo-sacré.*

Le *nerf lombo-sacré*, troisième branche terminale du plexus lombaire, est formé par la branche antérieure de la cinquième paire lombaire et par un faisceau venu de la quatrième. Ce nerf se jette en totalité dans le plexus sacré, dont il constitue la racine la plus externe, et auquel il ne se réunit que bien au-dessous de son origine. Il passe isolément sur la crête innominée en dehors du plexus et on comprend qu'il puisse être comprimé isolément par une tumeur ou par la tête du fœtus : c'est ainsi que Lefebvre (1) a cherché à expliquer certaines paralysies partielles du membre inférieur se produisant principalement à la suite d'accouchements laborieux et siégeant de préférence dans le domaine du sciatique poplité externe. Cette hypothèse avait pour elle cette circonstance que, dans cette paralysie qu'on aurait pu considérer comme une paralysie radiculaire du membre inférieur, le nerf fessier supérieur qui est fourni par le lombo-sacré est presque toujours atteint; mais il restait à démontrer que le sciatique poplité externe provenait du lombo-sacré exclusivement, et que le lombo-sacré ne fournissait pas à d'autres nerfs du membre pelvien : de nouvelles dissections (2) nous ont montré qu'il n'en est pas ainsi et que le lombo-sacré concourt aussi à former le sciatique poplité interne

1. Lefebvre, *Des paralysies traumatiques au membre inférieur consécutives à l'accouchement laborieux;* th. 1876.
2. Ch Féré. *Note sur un point de l'anatomie du nerf sciatique.* (*Bull. Soc. anat.*, 1879.)

et que le sciatique poplité externe reçoit en outre de la pre mière et de la deuxième paire sacrée. (S P E, *Fig* 201).

§ 8. — *Branches antérieures des nerfs sacrés.*

Les quatre premiers nerfs sacrés, dont le volume diminue de haut en bas, sortent par les trous sacrés ; le cinquième plus petit émerge entre le sacrum et le coccyx, et le sixième extrêmement grêle émerge au-dessous de la première pièce du coccyx. Les trois premières branches se portent obliquement en bas et, avec le nerf lombo-sacré, constituent le *plexus sacré*, qui reçoit encore un faisceau volumineux de la quatrième branche. Les troisième, quatrième, cinquième et sixième paires contribuent à former le *plexus hypogastrique.*

Plexus sacré.

Le *plexus sacré* est constitué par l'entrecroisement des branches antérieures des quatre premières paires sacrées et du nerf lombo-sacré. Ces cinq racines se dirigent en bas et en dehors, convergeant à angle aigu pour former dans l'excavation pelvienne un feutrage de forme triangulaire, à base tournée en haut et en dedans et répondant aux trous sacrés, et à sommet externe et inférieur, répondant à la grande échancrure sciatique. En arrière, le plexus est en rapport avec le muscle pyramidal ; en avant, avec les vaisseaux hypogastriques et le rectum.

Le plexus sacré est fréquemment comprimé par les tumeurs développées aux dépens des organes contenus dans le petit bassin, et en particulier du rectum et de l'utérus, par les lésions inflammatoires qui ont leur origine dans le tissu cellulaire de la cavité pelvienne, etc.

Le plexus sacré fournit dans le bassin un certain nombre de *branches collatérales :*

1° Les *branches viscérales*, fournies par les troisième et quatrième paires sacrées, se réunissent à des branches fournies par les deux paires suivantes et avec les filets du grand sympathique et constituent le plexus hypogastrique, sur lequel nous aurons à revenir.

2° Le *nerf du releveur de l'anus,* qui provient quelquefois exclusivement de la quatrième paire, passe en avant du muscle ischio-coccygien, et se termine dans la face supérieure du releveur.

3° Le *nerf de l'obturateur interne* sort du bassin par la grande échancrure sciatique, contourne l'épine sciatique et le petit ligament sacro-sciatique, et rentre dans le bassin pour aller se terminer sur la face interne du muscle auquel il est destiné.

4° Le *nerf anal cutané, hémorrhoïdal,* ou *du sphincter de l'anus*, émané des troisième et quatrième paires, sort du bassin entre les deux ligaments sciatiques, avec le nerf honteux interne dont il semble provenir quelquefois. Il se porte sur les côtés du rectum, dans le tissu cellulaire de l'espace ischio-rectal, sous le releveur de l'anus; et, parvenu à la partie supérieure du sphincter, il se divise en plusieurs filets; les uns, antérieurs, s'anastomosent avec la branche superficielle du périnée; d'autres, moyens, sont destinés au sphincter et à la peau de la région anale; et enfin des filets postérieurs vont à la partie postérieure du sphincter de l'anus.

5° Le *nerf honteux interne* provient des deuxième, troisième et quatrième paires sacrées; il émerge du plexus en avant du grand nerf sciatique. Il sort du bassin avec l'artère honteuse interne en dedans de laquelle il est situé, entre le pyramidal et le petit ligament sacro-sciatique. Il contourne

l'épine sciatique, se place sous le releveur de l'anus et, arrivé au niveau de la branche ascendante de l'ischion, il se divise en deux branches.

A) La *branche inférieure* ou *périnéale* se dirige en avant et en haut, au-dessus de l'artère honteuse interne, entre l'obturateur interne et l'aponévrose pelvienne. Elle contourne la tubérosité ischiatique, au niveau de laquelle elle donne un rameau périneal qui passe à travers le ligament sacro-sciatique, se dirige en dedans et en bas, le long du corps caverneux, et va se ramifier dans le scrotum ou la grande lèvre. Au niveau du bord postérieur du muscle transverse, la branche périnéale traverse l'aponévrose pelvienne, et se divise en deux rameaux : *a*) Le *nerf périnéal superficiel* qui se porte en avant, entre l'aponévrose superficielle et l'aponévrose périnéale inférieure, et se ramifie dans la peau du périnée, de la verge et des bourses ou des grandes lèvres ; *b*) le *nerf bulbo-uréthral*, rameau profond, passe à travers le muscle transverse, et se ramifie dans la partie antérieure du sphincter, dans le releveur de l'anus, le bulbo-caverneux et dans le bulbe. Le rameau bulbaire, destiné à la muqueuse de l'urèthre, fournit un filet qui suit la face inférieure de la portion spongieuse de l'urèthre, et peut être suivi jusqu'au gland. Chez la femme, ce rameau fournit au constricteur du vagin, au bulbe du vagin et à la muqueuse uréthrale.

B) La *branche supérieure*, ou *nerf dorsal de la verge*, passe sur la face interne de la tubérosité ischiatique, dans un dédoublement de l'aponévrose moyenne du périnée, et remonte le long de la branche ascendante de l'ischion jusqu'au ligament suspenseur de la verge. Elle suit l'artère dorsale de la verge, au-dessus de laquelle elle est placée, sur la ligne médiane du pénis, jusqu'à l'extrémité de cet organe, et se divise en rameaux externes qui vont au corps caverneux et à la peau de la verge et du prépuce, et en rameaux internes qui se ramifient dans la

muqueuse et dans l'épaisseur du gland, ou à la face interne des grandes lèvres et dans le clitoris.

6° Le *nerf fessier supérieur* provient de la quatrième paire lombaire par le lombo-sacré. Il sort du bassin au-dessus du pyramidal, par la partie la plus élevée de la grande échancrure sciatique; il se porte entre le moyen et le petit fessier, et se divise en trois branches : l'une descendante destinée au pyramidal, une autre ascendante destinée aux muscles moyen et petit fessier et enfin une troisième, transverse, qui, après avoir fourni au moyen et au petit fessier, se termine dans le muscle tenseur du fascia lata.

7° Le *nerf du muscle pyramidal* qui se jette dans la face antérieure du muscle.

8° Le *nerf fessier inférieur* ou *petit sciatique* (Ps. *Fig.* 201), fourni par les trois premières paires sacrées, naît de la partie inférieure du plexus dont il constitue la branche collatérale la plus volumineuse, sort du bassin sous le bord inférieur du pyramidal, se porte en bas au-dessous du grand fessier, auquel il fournit de nombreux filets. Parvenu au bord inférieur de ce muscle, il se divise en deux branches : *a*) Une *branche interne, génito-crurale* qui se dirige en dedans, sous l'aponévrose fémorale, contourne la tubérosité ischiatique et, après avoir donné quelques filets à la peau de la partie supéro-interne de la cuisse, se divise en rameaux périnéaux, scrotaux ou vulvaires et destinés à la peau ; *b*) une *branche postérieure fémoro-poplitée* qui donne quelques rameaux cutanés à la partie inférieure de la fesse, descend à la partie postérieure de la cuisse, à la partie moyenne de laquelle elle perfore l'aponévrose fémorale, pour devenir cutanée. Au niveau du genou, elle se divise en deux rameaux dont l'un va à la peau de la partie postéro-supérieure de la jambe, et l'autre suit la veine saphène externe en s'anastomosant avec le nerf saphène externe.

9° Le *nerf du jumeau supérieur*, destiné exclusivement à

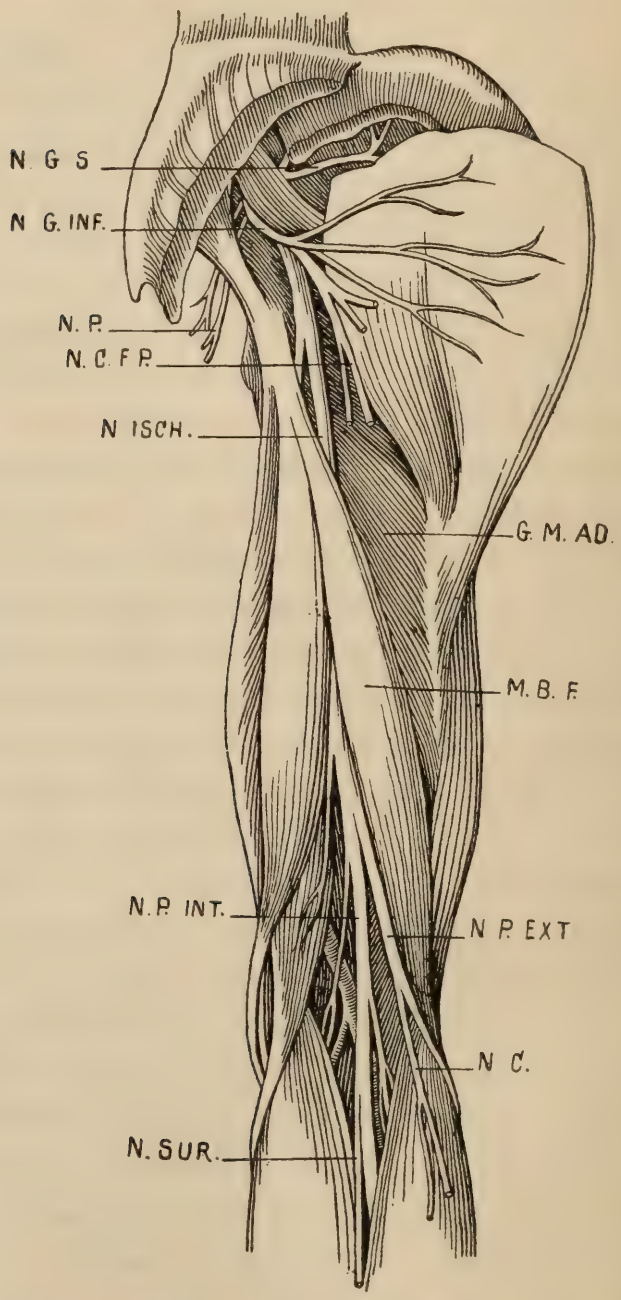

Fig. 205 (d'après Heitzmann). *Nerf sciatique.* — N G S, nerf fessier supérieur; — N G I N F, nerf fessier inférieur; — N P, nerfs périnéaux; — N C F P, nerf fémoral cutané postérieur; — N I S C H, nerf sciatique; — G M A D, muscle grand adducteur; — N P I N T, nerf sciatique poplité interne; — N P E X T, nerf sciatique poplité externe: — N C, nerf saphène externe; — N S, nerf saphène.

ce muscle, provient de la partie antérieure du plexus sacré, et souvent de la quatrième paire.

10° Le *nerf du jumeau inférieur et du carré crural*, qui a la même origine que le précédent, donne des filets osseux et périostiques à la tubérosité ischiatique, des rameaux articulaires à la partie externe de l'articulation coxo-fémorale, et enfin aux deux muscles jumeau inférieur et carré crural.

Branche terminale du plexus sacré. — Nerf sciatique.

Le nerf sciatique est la seule branche terminale du plexus sacré. C'est le plus volumineux de tous les nerfs; il provient du lombo-sacré, des trois premières paires sacrées et d'une partie de la quatrième. Il sort du bassin par la grande échancrure sciatique, au-dessous du pyramidal. Situé d'abord entre le grand trochanter et la tubérosité ischiatique, où on peut facilement l'explorer (point fessier, point trochantérien de la névralgie sciatique), il descend dans la partie postérieure de la cuisse; et, arrivé au niveau de la partie postérieure du creux poplité, se divise en deux branches : nerf sciatique poplité externe et nerf sciatique poplité interne.

Dans ce trajet fémoral, le sciatique, accompagné d'abord par une branche de l'artère ischiatique, est en rapport en avant avec les jumeaux et le carré crural, avec le tendon de l'obturateur interne et le grand adducteur, en arrière avec le grand fessier, la longue portion du biceps et le demi-tendineux; et il donne plusieurs *branches collatérales*, destinées : 1° Au biceps, dont la longue portion reçoit deux rameaux et la courte portion un rameau *inconstant;* 2° au demi-tendineux; 3° au demi-membraneux; 4° au grand adducteur; 5° et enfin un rameau qui pénètre l'articulation du genou par son côté interne.

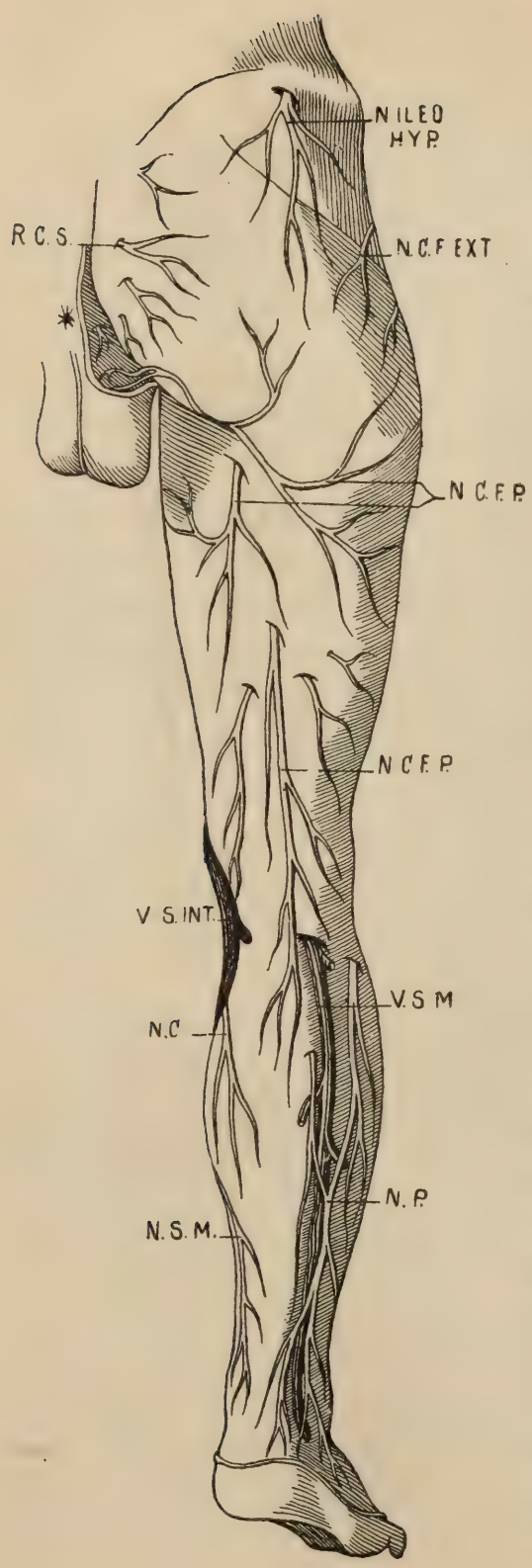

Les *branches terminales du nerf sciatique* sont au nombre de deux : le *sciatique poplité externe* et le *sciatique poplité interne* qui se séparent, avons-nous dit, au niveau de l'angle supérieur du losange poplité. Il est fréquent toutefois que la bifurcation se fasse beaucoup plus haut, quelquefois même avant la sortie du bassin : j'ai vu une fois les deux nerfs séparés par le tendon du pyramidal. Chez les enfants, avec un artifice de préparation, il est facile de séparer les deux nerfs dans tout le trajet fémoral.

A. Le *nerf sciatique poplité externe* provient en partie du nerf lombo-sacré et en partie des deux

Fig. 206 (d'après Heitzmann). *Nerfs cutanés de la partie postérieure du membre inférieur.* — N I L E O H Y P, nerf abdomino-fémoral ; — R C S, rameaux cutanés des nerfs sacrés ; — N C F E X T, nerf cutané fémoral externe ; — N C F P, nerf cutané fémoral postérieur ; — V S I N T, veine saphène interne ; — V S M, veine saphène externe ; — N C, nerf cutané interne ; — N P, nerf saphène péronier ; — N S M, nerf saphène interne.

premières paires lombaires. C'est la branche de bifurcation externe du nerf sciatique. Il se dirige en bas et en dehors, puis le long du tendon du biceps, croise l'insertion supérieure du jumeau externe, passe entre le muscle long péronier latéral et le col du péroné, contre lequel on peut l'explorer lorsqu'il est devenu le siége d'une sensibilité pathologique (point péronier de la névralgie sciatique). Après avoir fourni quelques branches collatérales, il se divise à la partie supérieure de la jambe en deux branches terminales.

Parmi les *branches collatérales* du sciatique poplité externe il faut distinguer :

1° Le *nerf saphène péronier* ou *accessoire du saphène externe ;* c'est une branche cutanée, qui naît à la partie supérieure du creux poplité; il descend sur le muscle

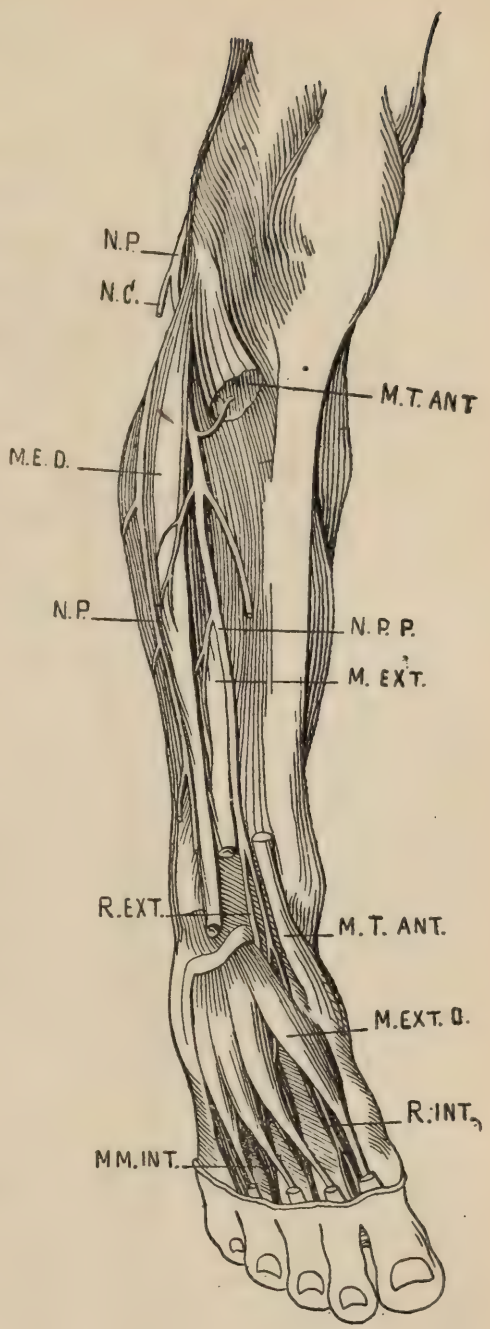

Fig. 207 (d'apres Heitzmann). *Nerf péronier.* — N P, nerf péronier ; — N C, branche jambière cutanée externe ; — N T A N T, muscle tibial antérieur ; — M E D, muscle long extenseur commun ; — N P (inférieur), nerf péronier superficiel ; — N P P, nerf péronier profond ; — M E X T, muscle long extenseur du gros orteil ; — E X T, rameau externe du péronier ; — M T A N T, tendon du muscle tibial antérieur : — M E X T D, muscle court extenseur commun ; — R I N T, rameau inter-musculaire ; — M M I N T, muscle interosseux.

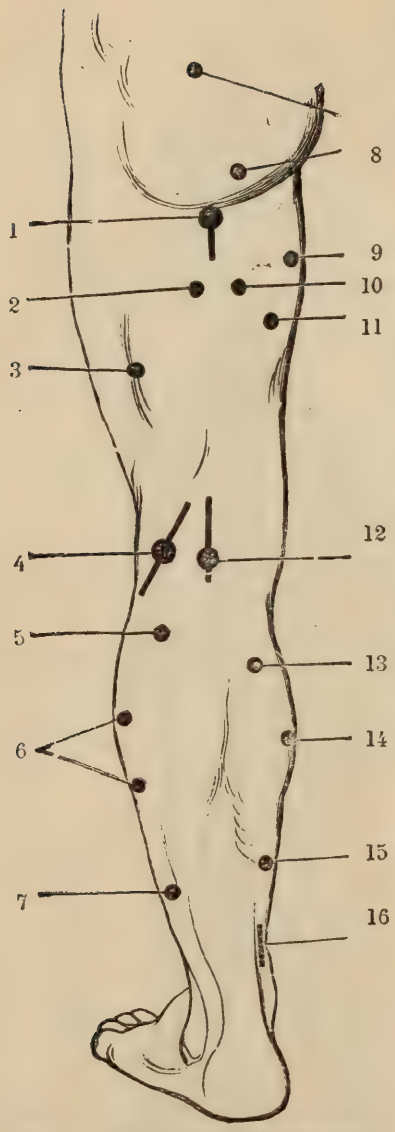

Fig. — 208. *Points électro-moteurs de la face postérieure du membre inférieur* (d'après Erb). — 1, *Nerf sciatique* : — 2, longue portion du biceps ; — 3, courte portion du biceps ; — 4, nerf péroné ; — 5, jumeau externe ; 6, muscle soléaire ; — 7, long fléchisseur du gros orteil ; — 8, grand fessier ; — 9, grand adducteur ; — 10, demi-tendineux ; — 11, demi-membraneux ; — 12, nerf tibial ; — 13, jumeau interne ; — 14, soléaire ; — 15, fléchisseur commun des orteils ; — 16, nerf tibial.

jumeau externe, au-dessous de l'aponévrose jambière qu'il traverse vers le milieu de la jambe. Il se porte en arrière du tendon d'Achille sur la ligne médiane, et se divise en nombreux filets qui suivent le trajet de la veine saphène externe, et se ramifient sur le côté externe du calcanéum. Avant de perforer l'aponévrose, le saphène péronier donne un rameau important qui se réunit à un autre rameau venu du saphène tibial pour former le nerf saphène externe. A sa terminaison, il donne des *filets calcanés*, et un *filet malléolaire* qui se perd au-devant de l'articulation tarso-métatarsienne.

2° La *branche cutanée péronière* naît souvent d'un tronc commun avec la prédécente ou un peu au-dessus, et se porte en bas, le long du bord externe du muscle jumeau externe au-dessous de l'aponévrose jambière, qu'elle traverse au niveau du quart inférieur de la jambe. Devenue sous-cutanée, elle se ramifie dans la peau de la face externe de la jambe jusqu'au voisinage de la malléole externe.

3° Les *deux filets du jambier antérieur*, qui se détachent du

poplité externe au niveau de la partie supérieure du péroné, se portent en bas et en avant dans le muscle qu'ils innervent.

4° Les *filets articulaires*, qui naissent quelquefois des filets musculaires du jambier antérieur, se rendent à la partie extérieure de l'articulation du genou et à l'articulation péronéo-tibiale supérieure.

Les *branches terminales* du nerf sciatique poplité externe sont au nombre de deux.

1° Le *nerf musculo-cutané*, branche de bifurcation externe, descend obliquement en avant, dans l'épaisseur du long péronier latéral, puis successivement entre le long et le court péronier et entre le court péronier et l'extenseur commun des orteils. Arrivé au tiers inférieur de la jambe, il traverse l'aponévrose ; puis se dirige en dedans, pour aller au niveau du cou-de-pied se diviser en deux branches terminales. Dans sa portion jambière, il donne deux filets au long péronier, un filet au court péronier latéral, et un rameau cutané qui se ramifie dans la région malléolaire externe en s'anastomosant avec le rameau malléolaire externe du saphène péronier.

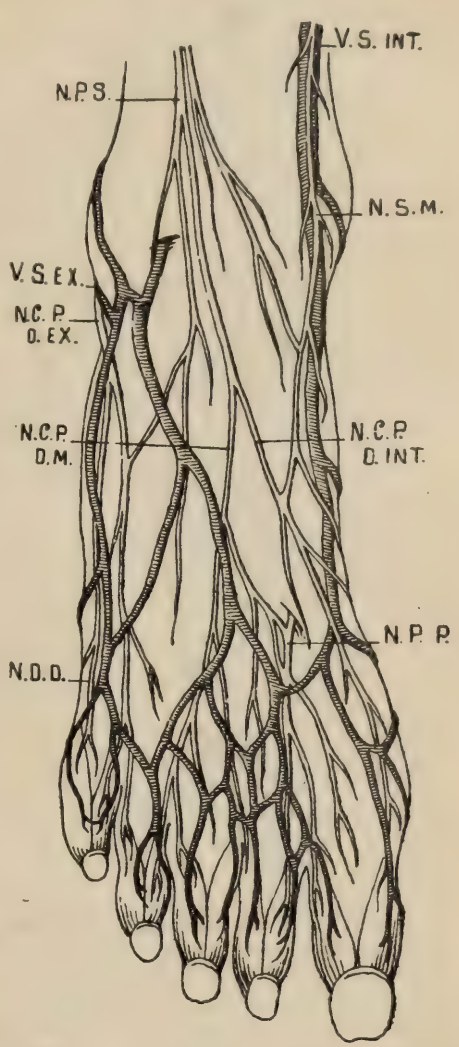

Fig. 209. *Nerfs superficiels du dos du pied* (d'après Heitzmann). — V S I, veine saphène interne ; — V S L veine saphène externe ; — N S M, nerf saphène interne ; — N P S, nerf péronier superficiel ; — N C P D I, nerf pédieux dorsal interne ; — N C P D M, nerf pédieux dorsal moyen ; — V C P D E, nerf pédieux dorsal externe ; — N P P nerf péronier profond ; — N D D nerfs dorsaux des orteils.

Les deux *branches terminales* du musculo-cutané sont : l'une interne, l'autre externe. *a*) La *branche interne* constitue le nerf collatéral interne dorsal du gros orteil. *b*) La *branche externe* se divise en trois rameaux : l'un, interne, donne le collatéral externe du gros orteil et le collatéral interne du second orteil, le collatéral externe du second et le collatéral interne du troisième ; le rameau moyen donne le collatéral externe du troisième orteil et collatéral interne du quatrième. Le rameau externe donne les collatéraux externe du quatrième et interne du cinquième orteil. Le collatéral externe du cinquième orteil vient du saphène externe.

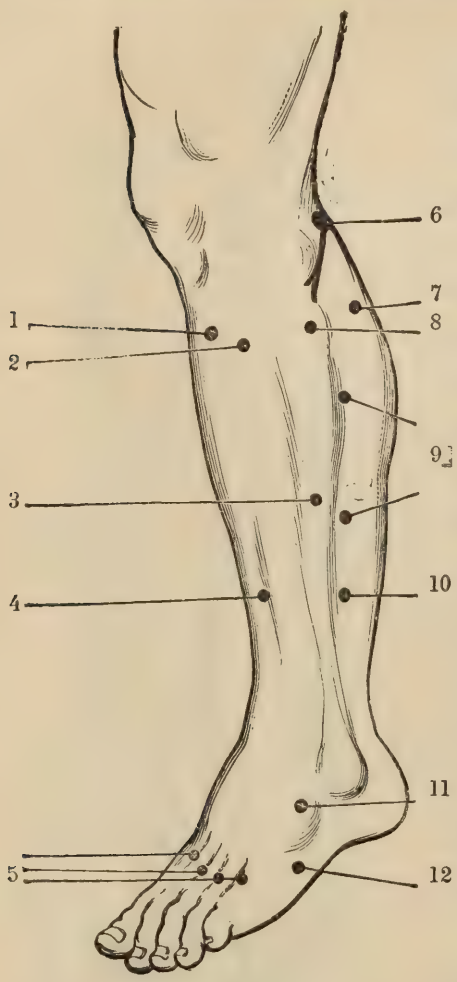

Fig. 210. — *Points électro-moteurs de la face externe de la jambe* (d'après Erb). — 1, muscle tibial antérieur ; — 2, muscle long extenseur commun des orteils ; — 3, muscle court péronier ; — 4, muscle long extenseur du gros orteil ; — 5, muscles interosseux dorsaux ; — 6, nerf péronier ; — 7, jumeau externe ; — 8, muscle péronier ; — 9, muscle soléaire ; — 10, long fléchisseur du gros orteil ; — 11, court extenseur commun des orteils ; — 12, abducteur du petit orteil.

Il faut noter toutefois que la distribution des nerfs collatéraux dorsaux offre des variétés nombreuses. Le collatéral interne du gros orteil est souvent fourni par le saphène interne et non par le musculo-cutané. Les collatéraux du premier espace intermétatarsien, au lieu de venir de la branche terminale externe du musculo-cutané, viennent souvent de la branche terminale interne ; les collatéraux du premier espace reçoivent d'ailleurs fréquem-

ment des filets anastomotiques du nerf tibial antérieur. Enfin le saphène externe donne souvent le collatéral interne du cinquième et le collatéral interne du quatrième orteil.

2° Le *nerf tibial antérieur* se dirige en dedans du précédent en passant, soit au-dessous, soit au travers de la partie supérieure du muscle extenseur commun des orteils. Il se porte en bas, appliqué comme l'artère tibiale antérieure sur le ligament interosseux, dans l'espace limité en dedans par le jambier antérieur, et en dehors par l'extenseur commun, puis par l'extenseur propre du gros orteil. Il se place d'abord en dehors, puis en dedans de l'artère tibiale antérieure. Il passe sous le ligament antérieur du tarse, et se divise en deux branches. Dans sa portion jambière, il donne des filets musculaires à l'extenseur commun des orteils, à l'extenseur du gros orteil et au jambier antérieur.

Les *rameaux terminaux* du tibial antérieur sont : *a*) Un *rameau interne* qui se dirige en avant, au-

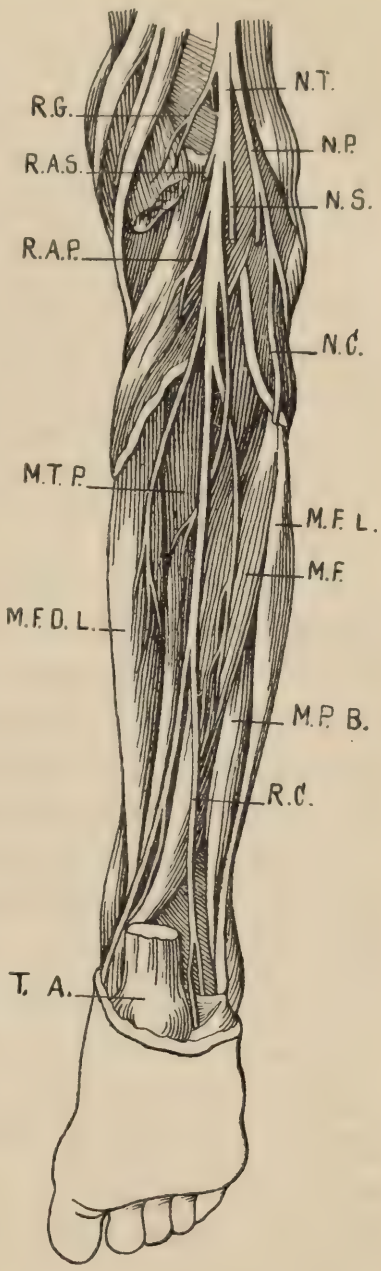

Fig. 211 (d'après Heitzmann). *Nerf tibial.* — N T, nerf tibial ;— R G, nerf du jumeau interne ; — R A S, nerf du soléaire ; — N P, nerf péronier ; — N S, nerf du triceps crural ; — N C, branche cutanée péronière ; — M F L, muscle long péronier latéral ; — M T P, muscle tibial postérieur ; — M F, muscle long fléchisseur ; — M P B, muscle court péronier latéral. — R C, rameau cutané — T A, tendon d'Achille.

dessous de l'artère pédieuse, entre le tendon de l'extenseur propre du gros orteil et le bord interne du muscle pédieux. Il donne quelques filets aux muscles du premier espace, s'anastomose avec la branche terminale interne ou moyenne du musculo-cutané, pour contribuer à la formation des collatéraux dorsaux du premier espace et, arrivé à la partie postérieure de ce premier espace interdigital, se termine en formant les collatéraux dorsaux profonds externe du gros orteil et interne du deuxième orteil. *b*) Le rameau externe se dirige en dehors, entre les os du tarse et le muscle pédieux auquel il fournit, ainsi qu'à la partie postérieure des interosseux.

B. Le *nerf sciatique poplité interne*, beaucoup plus considérable que l'externe, provient du lombo-sacré et des trois premières paires sacrées. Il continue la direction du nerf sciatique, descend verticalement sous l'aponévrose, au milieu du creux poplité, en arrière et un peu en dehors des vaisseaux. Parvenu au sommet inférieur du losange poplité, il s'engage sous l'arcade fibreuse du soléaire, passe entre ce muscle et ceux de la couche profonde, et prend le nom de *nerf tibial postérieur*. Il est alors situé dans l'interstice des muscles fléchisseur commun des orteils et jambier postérieur, dont il est séparé par l'artère et les veines tibiales postérieures. Il se porte en dedans sur le côté interne du tendon d'Achille, et arrivé entre la malléole interne et la tubérosité postérieure du calcanéum, il passe dans une gaine fibreuse qui lui est commune avec les vaisseaux tibiaux postérieurs, en arrière desquels il est situé, puis se divise en deux branches : le nerf plantaire interne et le nerf plantaire externe.

Dans ce trajet, le sciatique poplité interne donne un certain nombre de *branches collatérales*, naissant les unes dans le creux poplité, les autres dans la région jambière.

a) Celles qui naissent dans le creux poplité sont :

1° Le *nerf saphène tibial*, ou branche d'origine interne du saphène externe, qui se sépare au niveau de la partie moyenne du creux poplité, se porte en arrière et en bas sur la face postérieure des muscles jumeaux, dans l'interstice desquels il est placé. A la partie moyenne de la jambe, il devient sous-cutané, suit la veine saphène externe, s'anastomose avec le saphène péronier pour former le *nerf saphène externe*. Il se porte ensuite sur le bord externe du tendon d'Achille, donne quelques rameaux à la peau de la partie postérieure de la jambe, se réfléchit en arrière et au-dessous de la malléole externe, et fournit des rameaux malléolaires et calcanéens externes pour la peau de la région du talon et du dos du pied. Après avoir suivi le bord externe du pied, en donnant de nombreux filets cutanés, il se termine en formant le *collatéral externe dorsal du petit orteil*, et exceptionnellement le collatéral interne du petit orteil et le collatéral externe du quatrième orteil.

2° Les *branches musculaires* qui naissent dans la partie inférieure du creux poplité animent les jumeaux, le soléaire et le plantaire grêle.

3° Les *nerfs articulaires postérieurs* traversent d'arrière en avant le ligament postérieur de l'articulation fémoro-tibiale.

b) Au-dessous de l'anneau du soléaire, le sciatique poplité interne, devenu *nerf tibial postérieur*, donne : 1° des rameaux musculaires destinés aux muscles poplité, jambier postérieur, fléchisseur commun des orteils ; le nerf du fléchisseur propre du gros orteil, plus volumineux, suit l'artère péronière jusque vers l'articulation tibio-tarsienne ; 2° Le *nerf calcanéen interne* est un nerf collatéral cutané qui descend entre la malléole interne et le tendon d'Achille, et anime la peau de la partie interne du talon.

Les *branches terminales* du sciatique poplité interne sont es nerfs plantaires, dont l'un, interne, représente à la plante

du pied la distribution du médian à la paume de la main, et l'autre, externe, représente la distribution du cubital.

Le *nerf plantaire interne* est le plus considérable. Il passe dans la gouttière calcanéenne, recouvert par l'adducteur du gros orteil dans un canal ostéo-fibreux qui lui est commun avec les vaisseaux. Après avoir contourné la malléole interne, il se porte en bas et en avant, jusqu'à la plante du pied, où il se place entre le court fléchisseur commun et le court fléchisseur propre du gros orteil. Il pénètre dans la gaine du court fléchisseur commun, et, parvenu au niveau des articulations tarso-métatarsiennes, il se divise en quatre branches.

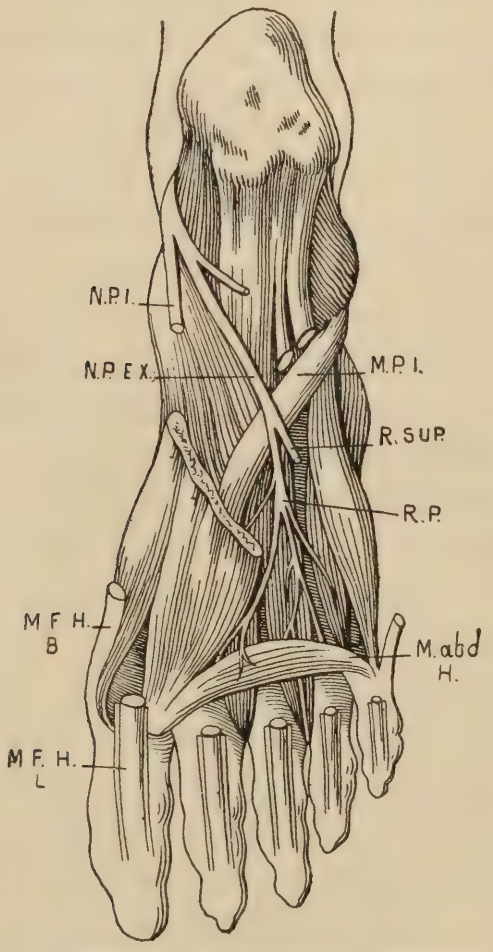

Fig. 212 (d'après Heitzmann). *Nerf plantaire externe.* — N. P. I, nerf plantaire interne ; — M. P. I, tendon du long péronier latéral ; — N. P E X I, nerf plantaire externe ; — R. S, son rameau superficiel ; — M abd H, muscle abducteur du gros orteil ; — M F H B, muscle court fléchisseur du gros orteil ; — M F H L, tendon du long fléchisseur du gros orteil.

Le plantaire interne donne dans son trajet des *rameaux collatéraux* cutanés et musculaires. Les *rameaux cutanés* sont destinés à la peau des régions calcanéenne et plantaire interne ; l'un d'eux, le *nerf cutané plantaire*, plus considérable, est destiné à la peau de la partie moyenne de la plante du pied. Les *rameaux musculaires* sont destinés au court fléchisseur commun, au

court fléchisseur propre du gros orteil, à l'adducteur du gros orteil et aux muscles du premier espace interosseux.

Les *branches terminales* du nerf plantaire interne sont :

1° Le *nerf collatéral interne du gros orteil* qui suit la face supérieure du court fléchisseur propre, donne quelques filets à la peau du bord interne du pied, passe entre l'articulation métatarso-phalangienne et l'os sésamoïde interne, et se divise en deux rameaux; l'un, dorsal, destiné à la matrice unguéale s'anastomosant avec le rameau du collatéral dorsal correspondant, et l'autre, plantaire, destiné à la pulpe du gros orteil.

2° Le *tronc commun des collatéraux plantaires externe du gros orteil, et interne du second orteil,* qui suit le tendon du fléchisseur propre du gros orteil, et fournit quelques filets cutanés plantaires et un filet au premier lombrical.

3° Le tronc commun des *collatéraux plantaires externe du second orteil et interne du troisième* qui suit le tendon fléchisseur du second orteil, donne des filets cutanés et articulaires, et anime le second lombrical.

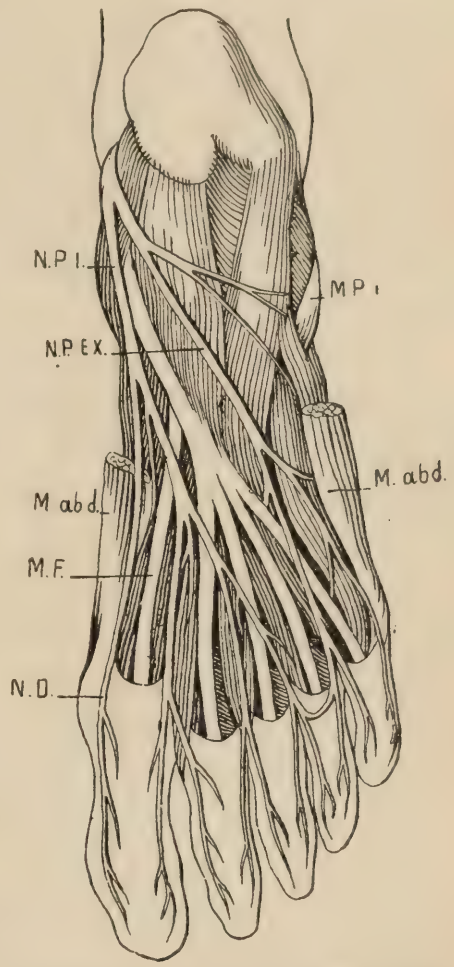

Fig. 213. *Nerfs plantaires* (d'après Eitzmann). — N P I, nerf plantaire interne; — N P E X, nerf plantaire externe; — M P I, tendon du muscle long péronier latéral; — M F, tendon du long fléchisseur du gros orteil; — N D, nerfs des orteils.

4° Le tronc commun des *collatéraux plantaires externe*

du troisième orteil et interne du quatrième, qui à la partie postérieure du troisième espace reçoit une anastomose du plantaire externe.

Le *nerf plantaire externe*, moins considérable que le plantaire interne, se dirige en avant et en dehors à sa sortie de la gouttière du calcanéum, se place entre le court fléchisseur et l'accessoire du long fléchisseur. Arrivé au niveau de la partie postérieure du quatrième métatarsien, il se divise en une branche superficielle et une branche profonde, après avoir fourni des rameaux musculaires à l'abducteur du petit orteil, au court fléchisseur commun et à l'accessoire du long fléchisseur.

La *branche terminale superficielle* se divise en deux ramaux, dont l'un *externe* constitue le *collatéral externe plantaire du petit orteil*, et donne des filets au muscle court fléchisseur propre du petit orteil et aux muscles interosseux du quatrième espace, et un rameau anastomotique pour le plantaire interne. L'autre rameau, *interne*, donne les *collatéraux plantaires interne du petit orteil et externe du quatrième orteil.*

La *branche terminale profonde* se porte en dedans, en formant une courbe convexe en avant et en dehors qui accompagne l'arcade de l'artère plantaire externe située au-dessus ; elle est alors placée entre l'accessoire du long fléchisseur commun et l'extrémité postérieure des métatarsiens, puis entre l'adducteur oblique du gros orteil et les muscles interosseux. Elle donne des filets aux articulations tarso-métatarsiennes et métatarsiennes et des filets musculaires aux deux derniers lombricaux, aux interosseux des deuxième et troisième espaces, à l'abducteur transverse et à l'abducteur oblique du gros orteil.

Le nerf sciatique est fréquemment atteint de névralgie, et cette névralgie s'accompagne souvent d'atrophie musculaire adipeuse sous-cutanée (Laudouzy). Les diverses branches de ce nerf peuvent être atteintes isolément ou ensemble de paralysies ou de spasmes.

CHAPITRE IV

GRAND SYMPATHIQUE.

Le *grand sympathique* appelé aussi nerf végétatif, nerf trisplanchnique, nerf ganglionnaire, se distingue par sa structure et ses fonctions. Malgré ses particularités, le grand sympathique ne constitue pas un système à part; il présente de nombreuses connexions avec le système cérébro-spinal auquel il emprunte son action, ainsi que l'ont démontré les recherches anatomo-physiologiques modernes.

Ce nerf est situé le long de la colonne vertébrale, depuis la base du crâne jusqu'à la dernière vertèbre sacrée; il est représenté par deux longs cordons formés par une série de ganglions, il puise en arrière ses racines dans les nerfs craniens et rachidiens; en avant, il fournit des irradiations destinées aux viscères.

On doit considérer séparément son tronc, ses racines et ses branches.

Le *tronc* forme de chaque côté de la colonne vertébrale une chaîne ganglionnaire qui, à son extrémité supérieure, pénètre dans le crâne par le canal carotidien, et s'anastomose avec celle du côté opposé par des rameaux qui enlacent les artères cérébrales antérieures. En bas, les deux sympathiques s'unissent au niveau du coccyx.

Dans tout son trajet, ce nerf présente, de distance en distance, des ganglions en nombre à peu près égal à celui des

paires rachidiennes, excepté dans la région cervicale où on ne trouve que trois ganglions. Le nombre total de ces ganglions est de vingt à vingt-quatre.

Au cou, il est situé en avant des muscles prévertébraux, en arrière de la veine jugulaire interne, en dehors du nerf pneumogastrique. Dans le thorax, il passe à droite, entre l'artère et la veine sous-clavières, au-devant du col de la première côte; à gauche, il reste parallèle à l'artère sous-clavière. Le tronc du grand sympathique chemine ensuite de chaque côté de la colonne vertébrale, au-dessous de la plèvre, en croisant les vaisseaux et nerfs intercostaux. Dans l'abdomen, où il arrive après avoir traversé le diaphragme isolément à gauche, avec l'aorte à droite, il se place au-devant de la colonne vertébrale, en longeant l'aorte à gauche, et, du côté droit, la veine cave inférieure. Dans le bassin, il est situé au-devant du plexus sacré, en croisant le muscle pyramidal de chaque côté du rectum.

Les *racines* sont des filets nerveux qui relient l'encéphale, le bulbe et la moelle au tronc du grand sympathique; celles qui émanent des nerfs craniens naissent au niveau du sinus caverneux, du canal carotidien et immédiatement au-dessous des trous de la base du crâne. Les racines qui proviennent de la moelle naissent au niveau des trous de conjugaison, immédiatement au-dessous des ganglions, par deux petits rameaux, dont l'un se porte au ganglion du grand sympathique qui est au-dessus, tandis que l'autre se porte au ganglion qui est au-dessous. Dans la région cervicale, où il n'y a que trois ganglions, les quatre premières paires cervicales envoient leurs racines au ganglion supérieur, les cinquième et sixième au moyen, les deux dernières au ganglion cervical inférieur.

Les *branches* naissent des ganglions pour se porter dans

différentes directions ; les unes pénètrent dans le crâne, les autres dans les viscères thoraciques, abdominaux et pelviens, en suivant le trajet des vaisseaux, et en formant des plexus.

Portion cervicale du grand sympathique.

Cette portion présente trois ganglions, quelquefois deux seulement.

A. Le *ganglion cervical supérieur*, allongé, fusiforme, plus volumineux que les deux autres, est quelquefois bifurqué à sa base ou même double ; il est réuni aux quatre premières paires cervicales et fournit des branches supérieures, postérieures, antérieures et internes.

Les branches supérieures ou intra-craniennes sont au nombre de deux : l'une, postérieure, se porte vers le trou déchiré postérieur, au niveau duquel elle s'anastomose avec le plexus gangliforme du pneumogastrique, le grand hypoglosse et le glosso-pharyngien. L'autre branche pénètre dans le crâne en suivant l'artère carotide interne, autour de laquelle elle forme le plexus carotidien, s'engage ensuite dans le sinus caverneux, où elle constitue le plexus caverneux ou artérioso-nerveux de Walther. Au delà elle se termine à la surface des artères fournies par la carotide interne. Cette branche supérieure ne fournit aucun rameau avant de pénétrer dans le crâne, elle reçoit seulement un filet du glosso-pharyngien. Dans le canal carotidien elle donne naissance à deux anastomoses ; l'une, découverte par Schmiedel, la fait communiquer avec le glosso-pharyngien par un petit filet qui perfore la paroi supérieure du canal carotidien, pénètre dans la caisse du tympan où il se réunit au rameau de Jacobson. L'autre, découverte par Meckel, est connue sous le nom de rameau profond du nerf vidien ; elle est formée par un filet qui sort du trou déchiré postérieur et s'ac-

cole au grand nerf pétreux superficiel, avec lequel elle forme le nerf vidien.

Dans le sinus caverneux cette branche forme un plexus duquel partent des filets destinés aux nerfs moteur oculaire externe, oculo-moteur commun, pathétique, au ganglion de Gasser, à la branche ophthalmique de Willis, au ganglion ophthalmique. D'autres filets suivent la direction des artères que fournit la carotide interne en étendant leurs ramifications aux organes auxquels sont destinées ces artères ; c'est ainsi que les filets qui accompagnent l'artère ophthalmique se distribuent au globe oculaire, et que ceux qui accompagnent les artères cérébrales se portent jusque dans l'épaisseur de l'encéphale, où ils forment les nervi-nervorum. Enfin le plexus caverneux fournit des rameaux au corps pituitaire qui a été regardé comme un ganglion du sympathique, à la dure-mère et à la muqueuse des sinus sphénoïdaux.

Les *branches postérieures* se divisent en filets musculaires et filets osseux; elles sont peu développées, et se jettent dans les muscles longs du cou et grand droit antérieur, et dans les corps des trois ou quatre premières vertèbres.

Les *branches antérieures* enlacent les artères carotides interne et externe au niveau de la bifurcation de la carotide primitive, où ils forment le plexus intercarotidien. Puis elles se portent sur la carotide externe et sur ses divisions pour se distribuer au cou et à la face ; elles donnent naissance à des plexus secondaires, qui sont le plexus thyroïdien supérieur, le plexus lingual, le plexus facial, le plexus auriculaire, le plexus occipital, le plexus pharyngien, le plexus maxillaire interne, et enfin un plexus terminal qui accompagne l'artère temporale superficielle.

Les *branches internes* se rendent au pharynx, au larynx et au cœur en formant un plexus pharyngien qui s'anastomose avec le pneumogastrique et le spinal, un plexus laryngé qui

s'anastomose avec le nerf laryngé supérieur et avec le tronc du nerf récurrent ; les rameaux cardiaques forment le nerf cardiaque supérieur.

En haut il communique avec le ganglion supérieur, en bas avec l'inférieur. Cette dernière communication se fait ordinairement par deux rameaux passant l'un en avant, l'autre en arrière de l'artère sous-clavière.

Il s'anastomose avec les branches antérieures des 3e, 4e, 5e et quelquefois 6e paires cervicales et fournit des rameaux thyroïdiens, une anastomose avec le récurrent, et le nerf cardiaque moyen.

B. Le *ganglion cervical inférieur* est situé au niveau du col de la première côte, sa forme est irrégulière ; il se confond souvent avec le premier ganglion thoracique. Ses rameaux se divisent en supérieurs, inférieurs, externes et internes.

Les rameaux supérieurs sont formés par la branche de communication avec le ganglion moyen et une série de filets qui remontent dans le trou vertébral des apophyses transverses des dernières vertèbres cervicales. Ces filets forment le nerf vertébral qui pénètre dans la cavité cranienne et s'unit à celui du côté opposé en formant le plexus basilaire.

Le rameau inférieur fait communiquer le ganglion cervical inférieur avec le premier ganglion thoracique ou avec le deuxième, quand ces deux ganglions sont continus.

Les rameaux externes forment un plexus qui entoure l'artère axillaire et l'artère humérale ; ils envoient également les filets aux 6e, 7e et 8e paires cervicales et au premier nerf dorsal.

Les rameaux internes se jettent dans le nerf récurrent et le phrénique ; d'autres se rendent au nerf cardiaque moyen, et en bas forment le nerf cardiaque inférieur.

Nerfs cardiaques. Ces nerfs proviennent du pneumogastrique et du grand sympathique qui se réunissent pour former le plexus cardiaque.

Les nerfs cardiaques du pneumogastrique naissent par plusieurs filets au niveau du cou et se réunissent pour former trois petits troncs ; ceux du côté droit cheminent en avant de la carotide primitive et du tronc brachiocéphalique et passen ensuite entre la crosse de l'aorte et le tronc brachiocéphalique ; ceux du côté gauche croisent au contraire la face antérieure de l'aorte.

Les nerfs cardiaques du grand sympathique présentent la même disposition et sont formés par le nerf cardiaque supérieur qui vient de la portion interne du ganglion cervical supérieur ; par le nerf cardiaque moyen et par le nerf cardiaque inférieur. Tous ces rameaux s'anastomosent dans la concavité de la crosse de l'aorte et forment le plexus cardiaque, au milieu duquel se trouve le ganglion de Wrisberg. De ce plexus partent de nombreux rameaux : les uns s'anastomosent avec le plexus pulmonaire et pneumogastrique, et les autres se dirigent vers le cœur pour former à la base des ventricules, autour des deux artères cardiaques, le plexus cardiaque droit et le plexus cardiaque gauche qui pénètrent dans les parois du cœur avec les ramifications vasculaires ; c'est sur les ramuscules terminaux que se trouvent les ganglions de Remak, de Bidder et de Ludwig.

Portion thoracique du grand sympathique.

Etendue de la première à la dernière côte, elle se continue en haut avec la portion cervicale, en bas avec les ganglions lombaires ; en dehors, elle communique avec les nerfs intercostaux correspondants ; par sa partie interne, elle envoie aux viscères du thorax et de l'abdomen des rameaux qui forment deux groupes divisés en supérieur et inférieur.

Le groupe supérieur est formé par des filets provenant des

quatre à cinq premiers ganglions thoraciques qui s'entre-croisent avec le pneumogastrique au niveau de la racine du poumon et distribuent des branches aux vertèbres dorsales, aux tuniques de l'aorte, à l'œsophage, aux bronches et aux poumons.

Le groupe inférieur émane des sept et huit derniers ganglions thoraciques ; il est formé de filets qui se réunissent en deux troncs qui sont le grand et le petit splanchnique.

Le grand splanchnique se porte presque directement en bas, traverse le diaphragme et se jette dans l'angle externe du ganglion semi-lunaire.

Le petit splanchnique, quelquefois confondu avec le précédent, pénètre également dans l'abdomen en traversant le diaphragme, en se plaçant au-dessous du grand splanchnique, et vient aboutir au même ganglion, ainsi qu'aux plexus lombo-aortique, rénal et capsulaire.

Portion abdominale du grand sympathique.

C'est dans cette portion du sympathique destinée aux viscères de la cavité abdominale que se trouvent les ganglions semi-lunaires et le plexus solaire.

Les ganglions semi-lunaires sont situés au-dessous du pilier du diaphragme, au-dessus du pancréas, en dehors du tronc céliaque et en dedans des capsules surrénales. Ils ont la forme de croissant à concavité dirigée en haut et en dedans ; ils reçoivent le grand et le petit splanchnique. Le ganglion semi-lunaire droit reçoit de plus un rameau important du pneumogastrique en formant l'*anse mémorable de Wrisberg*. Le nerf phrénique envoie souvent des filets qui abordent le ganglion par sa concavité.

Le plexus solaire, qui a été appelé cerveau abdominal, se

trouve au-devant de l'aorte et du tronc cœliaque, au-dessous du lobe de Spigel, au-dessus du pancréas, il est recouvert par le péritoine et la petite courbure de l'estomac ; les nerfs qui concourent à le former sont : les splanchniques, le phrénique et le pneumogastrique. Il donne naissance à d'innombrables irradiations qui forment autant de petits plexus secondaires accompagnant les branches de l'aorte abdominale.

Les plexus secondaires sont :

Le *plexus lombaire* qui accompagne les artères de ce nom ;

Les deux *plexus diaphragmatiques inférieurs*, qui pénètrent dans le diaphragme, après avoir contribué à la formation des plexus surrénaux ;

Le *plexus coronaire stomachique*, dont les rameaux entourent le cardia, longent la petite courbure et se répandent sur les deux faces de l'estomac, en s'anastomosant avec le pneumogastrique et le plexus hépatique ;

Le *plexus hépatique* qui entoure la veine de ce nom et la veine porte, fournit les plexus secondaires pylorique, cystique, gastro-épiploïque droit, et pénètre dans le foie, dans les lobules duquel il se termine ;

Le *plexus splénique*, qui accompagne l'artère splénique ;

Le *plexus mésentérique supérieur* dont les terminaisons se perdent dans le plexus d'Auerbach et dans celui de Meissner ;

Enfin les plexus *rénaux, capsulaires* et *spermatiques* ou *ovariques*.

Portion lombaire du grand sympathique.

Composée par quatre à cinq ganglions elle est réunie à la précédente par un rameau extrêmement grêle ; en bas elle se continue avec la portion sacrée. Elle fournit les plexus lombo-aortique et mésentérique inférieur.

Portion sacrée du grand sympathique.

Elle s'étend de la base du sacrum au coccyx et ne présente que trois à quatre ganglions perdus dans le tissu cellulo-adipeux du bassin ; elle forme l'extrémité du sympathique, dont les deux troncs s'unissent en formant une arcade.

D'après Luschka, cette portion du nerf se prolongerait le long de l'artère sacrée moyenne pour aboutir à la glande coccygienne.

Les branches efférentes de cette dernière partie du grand sympathique forment les plexus hypogastriques.

Ces plexus, au nombre de deux, donnent le plexus hémorrhoïdal moyen, le plexus vésical, le plexus prostatique, le plexus déférentiel, le plexus vaginal et le plexus utérin.

Le grand sympathique ne constitue pas un système à part, ses propriétés et ses fonctions sont les mêmes que celles des nerfs du système médullaire ; il est à la fois sensible et moteur. Comme les nerfs rachidiens il est excitable par les agents mécaniques, physiques et chimiques ; mais il n'est pas soumis à la volonté. Les actions motrices du grand sympathique ont une grande tendance à la diffusion, ce qui paraît tenir à l'interposition de plexus ganglionnaires. Les mouvements déterminés par l'excitation du sympathique présentent ce caractère particulier qu'ils sont lents à se produire et lents à cesser ; ce que l'on explique soit par la présence des plexus, soit par la cons-

titution des fibres du sympathique, qui sont pour la plupart des fibres de Remak. Quoi qu'il en soit, M. Chauveau a montré que la vitesse de transmission était huit fois moindre dans le domaine du grand sympathique que dans ceux des nerfs rachidiens.

On a attribué au grand sympathique une action automatique, c'est-à-dire indépendante de celle qu'il emprunte à l'axe cérébro-spinal. Les expériences de Cl. Bernard qui semblent montrer que le ganglion sous-maxillaire peut servir de centre à la secrétion salivaire ont été contestées. Les petits ganglions situés dans l'épaisseur des viscères ont-ils eux-mêmes un autre rôle que celui d'accumulateurs provisoires.

Le grand sympathique possède des propriétés de conduction centrifuges et centripètes ; il peut donc être, soit seul, soit avec le concours des nerfs médullaires, le siège d'actions réflexes. Sa sensibilité, en général obtuse, est exaspérée dans la plupart des états inflammatoires.

Le grand sympathique tient sous sa dépendance le calibre des vaisseaux, et c'est par leur intermédiaire qu'il règle les sécrétions et la température. C'est du reste en grande partie par son action sur la circulation qu'il influe sur la sensibilité générale et spéciale.

La portion cervicale du grand sympathique donne des nerfs vaso-moteurs à la moitié correspondante de la tête. Cl. Bernard a montré que la section du sympathique au cou détermine la dilatation des vaisseaux de la face et des glandes annexées à ses cavités. L'irritation du sympathique produit au contraire la contraction des mêmes vaisseaux et amène une secrétion salivaire riche en éléments actifs. Ludwig ayant montré que si, dans ces conditions, on s'oppose à l'excrétion de la salive par la ligature de son conduit, la pression dans le canal glandulaire peut devenir plus forte que dans les artères qui fournis-

sent à la glande ; on en a conclu que le sympathique contient des éléments sécréteurs spéciaux pour les glandes salivaires. Après la section du sympathique au cou, chez le lapin, l'oreille devient chaude, plus sensible ; la sécrétion sudorale s'exagère en même temps que la sécrétion salivaire.

Le sympathique cervical joue encore un rôle important relativement à l'appareil de la vision : sa section détermine la contraction de la pupille et la rétraction du globe de l'œil par paralysie du muscle orbitaire de Müller; son excitation produit des phénomènes inverses (mydriase, exophthalmie). Les tumeurs de la base du cou, les anévrysmes de l'aorte, déterminent assez souvent des phénomènes de ce genre. Nous avons déjà vu plus haut que les fibres oculo-pupillaires proviennent de la partie inférieure de la région cervicale, ce qui concorde avec l'opinion de Budge, d'après laquelle il existerait entre les origines du sixième nerf cervical et celles du deuxième nerf dorsal un centre cilio-spinal inférieur, tandis que dans un autre point de la moelle située au-dessus se trouverait un autre centre, centre cilio-spinal supérieur en connexion avec le nerf hypoglosse. M. Brown-Séquard a noté des troubles trophiques de l'œil et du cerveau à la suite de la section du sympathique cervical; mais ces phénomènes ne paraissent pas constants.

L'excitation des filets cardiaques amène l'accélération du cœur et le resserrement des vaisseaux. Mais cette action vaso-constrictive du grand sympathique n'est pas la seule, et il paraît bien établi qu'il renferme des vaso-dilatateurs ; MM. Dastre et Morat ont montré nettement l'action vaso-dilatatrice du sympathique cervical sur la muqueuse labiale. Les nerfs du grand sympathique qui font partie des branches cardiaques contiennent aussi des filets sensibles, dont M. François-Franck a démontré la présence en produisant des effets réflexes par l'irritation mécanique endocardiaque et endo-aortique.

Cl. Bernard tout en reconnaissant la subordination des variations thermiques à l'état de la circulation a conservé l'opinion que le grand sympathique par son influence sur la nutrition peut agir sur la production de la chaleur.

L'excitation des sympathique abdominaux détermine des contractions des fibres musculaires, des intestins, de l'utérus, des organes urinaires, etc., et de leurs vaisseaux; la section détermine des troubles circulatoires, sécrétoires et trophiques, analogues à ceux qui ont été signalés à la face.

On a signalé des altérations générales des ganglions du sympathique dans des affections très diverses : dans un cas d'eczéma généralisé M. Marcacci a observé des lésions inflammatoires, un ganglion cervical et des ganglions cœliaques; dans l'atrophie musculaire progressive, M. Stefanini a trouvé des altérations de plusieurs ganglions; M. Henrot a trouvé une hypertrophie de la plupart d'entre eux dans quelques cas de myxœdème, etc.

On a attribué la maladie de Bassedow à une lésion du grand sympathique, mais ni l'expérimentation ni l'anatomie pathologique ne permettent d'affirmer que cette affection a son siège dans cette partie du système nerveux. En supposant en effet que les palpitations et l'exophthalmie soient liées à l'excitation du grand sympathique, et la dilatation du cou à sa paralysie, on ne voit pas pourquoi une même cause pourrait déterminer à la fois l'excitation et la paralysie de ce nerf; à moins d'admettre avec M. Jaccoud qu'il y a d'abord une paralysie des nerfs vaso-moteurs cardiaques et cervicaux et consécutivement des palpitations causées par la dilatation vasculaire.

La migraine comme nous l'avons déjà signalé a été attribuée tantôt à la paralysie tantôt à l'excitation du sympathique cervical; il en est de même d'un certain nombre de céphalies.

M. Seeligmuller signale des cas dans lesquels l'hématrophie faciale a pu être rapportée à des lésions traumatiques du sympathique cervical.

Dans la physiologie pathologique de l'angine de poitrine, on a pu faire jouer au sympathique un rôle important, soit en admettant une irritation des nerfs accélérateurs du cœur, soit en faisant intervenir une irritation des nerfs vaso-moteurs qui augmente la tension vasculaire et la résistance à la contraction systolique du ventricule gauche (Nothnagel).

Enfin on fait intervenir le sympathique abdominal dans les névralgies et les spasmes de l'estomac, de l'intestin, du rectum, de la vessie, de l'utérus, du foie, etc.

TABLE DES CHAPITRES

DIVISION. 1

PREMIÈRE PARTIE

SYSTÈME NERVEUX CENTRAL

CHAPITRE I. — *Enveloppes du système nerveux central*. . . . .
§ 1. — Dure-mère. 4
§ 2. — Arachnoïde. 25
§ 3. — Pie-mère. 30
§ 4. — Liquide céphalo-rachidien. 35
CHAPITRE II. — *Configuration extérieure de l'encéphale* 43
CHAPITRE III. — *Configuration intérieure de l'encéphale*. 52
CHAPITRE IV. — *Hémisphères cérébraux* 69
§ 1. — Morphologie des circonvolutions cérébrales. 71
§ 2. — Topographie cranio-cérébrale. 95
§ 3. — Constitution des circonvolutions. 112
§ 4. — Localisations fonctionnelles dans l'écorce grise du cerveau. 117
§ 5. — Substance blanche des hémisphères, centre ovale. . . 132
§ 6. — Noyaux gris centraux, couche optique, corps striés . 142
§ 7. — Capsule interne. 165
CHAPITRE V. — *Isthme de l'encéphale, cervelet* 181
§ 1. — Pédoncules cérébraux. 181
§ 2. — Tubercules quadrijumeaux. 193
§ 3. — Cervelet. 196
§ 4. — Protubérance annulaire 206
CHAPITRE VI. — *Circulation des centres nerveux encéphaliques*. . 211
CHAPITRE VII. — *Moelle épinière et bulbe rachidien*. 247
§ 1. — Aspect extérieur de la moelle. 247
§ 2. — Constitution de la moelle. 254
§ 3. — Bulbe rachidien. 279
§ 4. — Circulation de la moelle et du bulbe. 302

DEUXIÈME PARTIE

SYSTÈME NERVEUX PÉRIPHÉRIQUE

CHAPITRE I. — *Constitution des nerfs* 313
CHAPITRE II. — *Nerfs craniens* 320
§ 1. — Nerf olfactif. 321
§ 2. — Nerf optique. 323
§ 3. — Nerf moteur oculaire commun. 329
§ 4. — Nerf pathétique. 334
§ 5. — Nerf trijumeau. 335
§ 6. — Nerf moteur oculaire externe. 349
§ 7. — Nerf facial. 350
§ 8. — Nerf auditif. 361
§ 9. — Nerf glosso-pharyngien. 364
§ 10. — Nerf pneumogastrique. 368
§ 11. — Nerf spinal. 378
§ 12. — Nerf grand hypoglosse. 381
CHAPITRE III. — *Nerfs spinaux* 385
§ 1. — Origines des nerfs spinaux. 385
§ 2. — Branches postérieurs des nerfs rachidiens. 390
§ 3. — Branches antérieures des nerfs spinaux. 393
§ 4. — Branches antérieures des nerfs cervicaux, plexus cervical. 406
§ 5. — Plexus-brachial. 412
1° Nerf brachial-cutané. 419
2° Nerf musculo-cutané. 420
3° Nerf médian. 122
4° Nerf cubital. 429
5° Nerf radial. 434
§ 6. — Branches antérieures des nerfs dorsaux. 441
§ 7. — Branches antérieures des nerfs lombaires. 445
1° Nerf crural. 449
2° Nerf obturateur. 454
3° Nerf lombo-sacré. 455
§ 8. — Branches antérieures des nerfs sacrés. 456
Plexus-sacré. 456
Nerf sciatique. 461
CHAPITRE IV. — *Grand sympathique*. 474

TABLE ANALYTIQUE

DES MATIÈRES

Agraphie, 119.
Amygdale, 199.
Anévrysme, disséquant, 238 a — miliaires, 237;
Anse mémorable de Wrisberg, 374.
Aphasie motrice, 118.
Aqueduc de Sylvius, 58.
Arachnoïde, 25.
Arbre de vie, 200.
Artère vertébrale, 212 ; — a. cérébelleuse inférieure, 212 ; — a. sylvienne, 219 ; — a. cérébrale postérieure, 222 ; — a. terminales, 224 ; — a. médullaires, a. cérébrale antérieure, 227 ; — a. striées, 227 ; — a. lenticulo-striées, 228 ; — a. lenticulo-optiques, 228 ; a. de l'hémorrhagie cérébrale, 228 ; — a. optiques inférieures, 230 ; — a. optiques postérieures, 231 ; — a. choroïdienne, 231 ; — a. spinale postérieure, 231 ; — a. spinale antérieure, 232 ; — a. médianes, 302 ; — a. radiculaires, 302 ; — a. périphériques, 303.
Avant-mur, 149.
Bandelette optique, 323.
Barbes du calamus scriptorius, 281.
Bec du calamus scriptorius, 281.
Branche abdomino-génitale (grande) 448 ; — b. abdom. génit. (petite) 448 ; — b. accessoire du nerf brachial cutané interne, 419 ; — b. anastomotique du spinal, 379 ; — b. antérieures cervicales superficielles, 410 ; — b. antér. des nerfs dorsaux, 443 ; — b. antér. des nerfs lombaires, 447 ; — b. antér. des nerfs sacrés, 456 ; — b. auriculaires, 411 ; — b. du calamus scriptorius, 361 ; — b. collatérales du plexus brachial, 415 ; — b. collat. du radial, 448 ; — b. de l'éminence thénar, 428 ; — b. descendante de l'hypoglosse, 382 ; — b. dorsale interne de la main, 430 ; — b. externe du nerf médian, 426 ; — b. externe du nerf musculo-cutané, 422 ; — b. génito-crurale, 450 ; — b. inférieure cervico-faciale, 358 ; — b. inférieure du nerf moteur-oculaire commun, 331 ; — b. inférieures ou périnéales, 458 ; — b. interne du nerf médian, 426 ; — b. interne du nerf musculo-cutané, 422 ; — b. limacienne, 363 ; — b. mastoïdienne, 411 ; — b. musculaire du spinal, 379 ; — b. musculo-cutanée externe du crural, 449 ; — b. musculo-cutanée interne du crural, 450 ; — b. ophthalmique, 346 ; — b. ophthalmique de Willis, 336 ; — b. palmaire profonde, 438 ; — b. palmaire superficielle, 432 ; — b. postérieure des cinq derniers nerfs cervicaux, 391 ; — b. postérieures des douze nerfs dorsaux, 391 ; — b. post. de la deuxième paire ou grand occipital d'Arnold, 390 ; — b. post. du nerf brachial cutané interne, 419 ; — b. post. des nerfs lombaires, 392 ; — b. post. des nerfs rachidiens, 390 ; — b. post. du premier nerf cervical, 390 ; — b. post. des nerfs sacrés, 392 ; — b. post. de la troisième paire, 391 ; — b. profonde du plexus cervical, 407 ; — b. profonde du radial, 440 ; — b. sous-clavière, 411 ; — b. superficielle du plexus cervical, 410 ; — b. superficielle du radial, 438 ; — b. supérieure du nerf moteur oculaire commun, 331 ; — b. supér. temporo-faciale, 356 ; — b. terminale du facial, 358 ; — b. term. du maxillaire, 341 ; — term. du cutané péron. 464 ; — b. term. du plexus brachial, 418 ; — b. term. du plexus lombaire,

451; — b. term .du plexus sacré, 461; — b. term. du sciatique, 461; — b. vestibulaire, 363; — b. viscérales du nerf sacré, 456.
Bulbe inférieur 232; — b. rachidien, 279; — b. supérieur, 252.
Calotte, 193.
Canal de l'épendyme, 272; — canaux anastomotiques, 19.
Capillaires de moelle, 305.
Capsule interne, 165; — capsule externe, 149.
Carrefour sensitif, 173.
Carotide interne, 211.
Cécité verbale, 119.
Cellules de la volition, 115.
Centre ano-spinal, 277; — c. auditif, 162; — — c. cardiaque, 277; — c. cilio-spinal, 277; — c. génito-spinal, 277; — c. olfactif, 162; — c. optique, 162; c. ovale de Vieussens, 53; — centre ovale 132; — c. vésico-spinal, 277.
Cervelet, 196.
Chiasma, 48; — 323.
Circonvolutions, 76.
Circulation centrale, 226; — c. corticale, 217; — c. des centres nerveux encéphaliques, 211; — c. de la moelle et de la bulbe, 302.
Coloration hortensia de la substance grise, 245.
Commissure antérieure, 135; — c. blanche postérieure, 58; — 155; — c. blanche, 255; — 252; — c. grise, 58; — 255.
Communiquante antérieure, 216.
Compression de la moelle, 250.
Confluents, 26.
Configuration extérieure de l'encéphale, 42; — c. intérieure de l'encéphale.
Constitution des circonvolutions, 112; — c. des cornes antérieures, 268; — c. de la moelle, 254; — c. des nerfs, 313; — du nerf auditif, 362; c. de la substance blanche, 257.
Corde tympan, 356.
Cordon antérieur, 252; — 259; — c. antéro-latéral, 256; — de Burdach, 253; — c. de Goll, 253; — c. latéral, 252; — 260; — c. postérieur, 252; 265.
Corne d'Ammon, 54; — 93; — c. antérieure, 256; — c. postérieure, 256.
Corps bordant, 93; — c. calleux, 52; — 134; — c. godronné, 93; — c. genouillés, 164; — corpus album subrotundum, 159.
Couche optique, 159.
Coupe frontale, 137; — c. occipitale, 141; — c. pariétale, 141; — c. pédiculo-frontale, 137; — c. pré-frontale, 137; — c. pédiculo-pariétale, 141; —
Couronne rayonnante, 136.
Corpuscules de Paccini; 442.
Crâne métopique, 103.
Dégénérescence colloïde, 240.
Disposition de la substance grise du bulbe, 291.
Distribution de l'hypoglosse, 383; — d. du pneumogastrique de l'abdomen, 373; — d. du pneumo-gastrique du thorax, 371; — d. des paires nerveuses qui constituent le plexus brachial, 399.
Division des nerfs craniens, 320; — d. des réflexes, 276.
Douleur réflexe, 277.
Dure-mère, 5; — d. m. rachidienne, 21.
Dynamométrie, 132.
Dysosmie, 323.
Elongation de la moelle, 22.
Eminence du vermis supérieur, 198.
Encéphale, 42.
Encéphalite aiguë, 116; — e. chronique, 116.
Entrecroisement des pyramides, 287.
Ependyme, 66.
Epilepsie jacksonnienne, 129.
Ergot de Morand, 55.
Etat piqueté de la substance blanche, 245; — e. sablé de la subst. bl. 245.
Face interne de l'hémisphère, 87.
Faisceau arciforme. 185; — f. cortico-bulbaire, 188; f. cérébelleux, 261; f. géniculé, 189; — f. de Goll, 265; — f. pyramidal, 189; — 261; — f. pyr. direct, 285; — f. récurrent, 301.
Fasciculus teres, 62.
Faux du cerveau, 9; — f. du cervelet, 11.
Fibres d'association, 133; — f. arciformes, 299; — f. éisodiques, 273; — f. commissurales, 134; — f. convergentes, 135; — f. exodiques, 273; — f. radiculaires externes, 386; — f. rad. internes, 386; — f. propres, 133.
Filets carotidiens, 365; — f. descendant du cubital, 434; — f larygés antérieurs, 371; — f. lar. descendants, 371; — f. lar. transversaux, 371; — f. œsophagiens, 372; — f. f. perforants du cubital, 434; — f. pharyngiens, 372; — f. trachéens, 372.
Filum terminale, 247.

Flumina de la base du cerveau et de la face externe des hémisphères, 36 ; — 37.
Fonctions du cervelet, 204 ; — f. des cordons postérieurs, 267 ; — f. du glosso-pharyngien, 366 ; — f. du nerf auditif, 363.
Foyers lacunaires, 226 ; — f. ocreux, 239.
Formation réticulée de Deiters, 282 ; — fossette sous-olivaire, 279.
Ganglion cervical inférieur, 478 ; — g. de Gasser, 336 ; — g. géniculé, 352 ; — g. jugulaire, 368 : — g. olivaire, 368 ; g. ophthalmique, 332 ; — g. otique et g. d'Arnold, 344 ; — g. de Meckel, 341 ; — g. maxillaire, 345 ; — g. spinal ou intervertébral, 387.
Genou de la capsule, 168.
Glabelle, 108.
Gaîne de Schwann, 313.
Glande pinéale, 38 ; — g. pituitaire, 60.
Grande fente de Bichat, 66.
Grand sillon circonférentiel de Vicq d'Azyr, 196.
Gyrus rectus, 91.
Habena, 59, 160.
Hématomyélie, 304.
Hématorachis, 21.
Hémianopsie, 120 ; 176 ; — 326.
Hémichorée post-hémiplégique, 176 ; — h. préhémiplégique, 174.
Hémiplégie alterne, 209.
Hémisphères cérébraux, 69.
Hémorrhagie capillaire, 258.
Hexagone de Willis, 215.
Hippocampe, 93.
Hydromyélie, 307.
Inflammation de la dure-mère, 18.
Insula de Reil, 79.
Inhibition, 132.
Isthme de l'encéphale, 181.
Lepto-méningite aiguë, 33.
Lésion des cellules des cornes antérieures, 269 ; — l. destructive dans l'écorce du cerveau, 128 ; — l. inflammatoire de la moelle et du bulbe, 302 ; — l. irritative, 128.
Ligaments annulaires, 313 ; — coccygien, 298 ; — l. dentelé, 31.
Lingula, 198.
Liquide céphalo-rachidien, 35.
Lobule central, 198 ; — l. digastrique, 199 ; — l. fusiforme, 93 ; — l. grêle, 199 ; — l. orbitaire, 91 ; — l. paracentral, 89 ; — du pneumogastrique, 199 ; — l. quadrilatère, 91.
Localisations fonctionnelles de l'écorce du cerveau, 117.
Locus cœruleus, 62 ; — l. niger, 192.
Lois des phénomènes réflexes, 273.
Lyre, 56.
Mal de Pott sous-occipital, 391.
Manchon arachnoïdien, 27.
Méningo-encéphalite diffuse, 240.
Migraine ophtalmique, 241.
Moelle allongée, 48.
Morphologie des circonvolutions, 71.
Mouvements réflexes, 273.
Myélite aiguë suppurative, 305 ; — m. chron. diffuse, 307 ; — m. systématiques, 306.
Nerf abducteur, 350 ; — n. anal cutané, 457 ; — n. articulaires postérieurs, 469 ; — n. auditif, 361 ; — n. auriculo-temporal, 343 ; — n. auriculaire postérieur, 354 ; — n. brachial cutané interne, 419 ; — n. buccal, 343 ; — n. cardiaques, 478 ; — n. cardiaque inférieur, 372 ; — n. card. supérieur, 371 ; — n. ciliaires courts, 339 ; — n. cil. longs, 339 ; — n. circonflexes, 417 ; — n. collatéral externe du pouce, 428 ; — n. collatéral externe de l'index, 428 ; — n. craniens, 320 ; — n. cutané péronier, 464 ; — n. cutané palmaire, 426 ; — n. crural, 449 ; — n. dentaire inférieur, 343 ; — n. dentaire supérieur, 340 ; — n. du grand dorsal, 418 ; — n. du grand dentelé (respiratoire de Bell), 416 ; — 438 ; n. de l'angulaire et du rhomboïde, 415 ; — n. de l'anconé — n. dentaire antérieur, 340 ; — n. de l'hyoglosse et du styloglosse, 383 ; — n. du muscle de l'étrier, 356 ; — n. du sous-clavier, 415 ; — n. du fléchisseur profond des doigts, 430 ; — n. du cubital antérieur, 432 ; — n. du rond pronateur, 420 ; n. de la partie externe du triceps, 438 ; — n. du triceps, 438 ; — du triceps fémoral, 452 ; — n. de la dure-mère, 20 ; — n. de la pie-mère. 30 ; — n. de Lancisi, 52 ; — n. facial, 350 ; — n. fessier inférieur, 459 ; — n. fessier supérieur, 458 ; — n. frontal externe, 337 ; — n. frontal interne, 337 ; — n. glosso-pharyngien, 364 ; — n. grand hypoglosse, 381 ; — n. grand pétreux, 352 ; — n. grand sympathique, 474 ; — n. jumeau inférieur, 460 ; — n. jumeau supérieur, 459 ; — n. lacrymal, 337 ; — n. lacrymo-palpébral, 337 ; — n. laryngé externe, 370 ; — n. lar. interne, 370 ; — n. lar. supérieur, 370 ; — n. lingual ou petit hypoglosse, 344 ; — n. lombo-sacré, 455 ; — n. mas-

sétérin, 342; — n. mastoïdien postérieur ou du digastrique, 354; — n. maxillaire inférieur, 342; — n. maxillaire supérieur, 339; — n. médian, 424; — n. moteur oculaire externe, 349; — n. moteur tympanique; — n. moteur oculaire commun, 329; — n. musculo-cutané, 420; — 465; — n. nauséeux, 366; — n. nasal, 338; — n. nasal externe, 338; — n. nasal interne, 338; — n. obturateur, 454; — obturateur interne, 457; — n. olfactif, 321; — n. optiques, 323; — n. orbitaire, 340; — n. palatin, 341; — n. pathétique, 339; — n. plantaire externe, 472; — n. plant. interne, 470; n. petit pétreux, 345; — 353; — n. phrénique, 408; n. ptérygo-palatin, 342; — ptérigoïdien interne, 343; — n. pneumo-gastrique, 307; — n. rachidiens, 252; — n. radial, 432; n. récurrent, 372; — n. releveur de l'anus, 456; — n. saphène interne, 452; — n. saph. péronier, 433; — n. saphène tibial, 469; — n. sciatique poplité externe, 461; — n. sciatique poplité interne, 461; — 468; n. sous-scapulaire, 416; — n. sous-scapulaire supérieur, 416; — n. sphéno-palatin; — n. spinal, 378; — n. stylo-hyoidien, 354; — n. temporo-malaire, 337; — n. temporal profond, 342; — n. trijumeau, 335; — n. tibial antérieur, 467.
Névralgie, 393; — névrite multiple progressive, 316; — névrite segmentaire péri-axile, 316; — névromes, 318; — névromes cylindiques, 318.
Nœud vital, 374.
Nodule, 199.
Noyau latéral, 293; — n. caudé, 154; — n. dentelés accessoires, 204; — n. des cordons grêles ou post-pyramidaux, 296; — n. extra-ventriculaire, 152; — n. gris, 142; — n. juxta-olivaires externes, 298; — n. juxta-olivaires internes, 298; — n. intraventriculaire, 152; — n. lenticulaire, 158; — n. médian, 162; — n. olivaires, 298; — n. pyramidaux, 298; — n. rouge de Stilling, 161.
Olives, 49.
Olives supérieures, 298.
Origine des nerfs craniens, 280.
Origine des nerfs spinaux, 385.
Paires nerveuses rachidiennes, 387.
Pachyméningite externe, 18.
Paralysie bulbaire progressive, 307; — p. du facial, 359; — p. labio-glosso-pharyngée, 295; — p. spinale de l'enfance, 306; — p. spin. de l'adulte, 306.
Pathologie de l'arachnoïde, 28; — p. des cordons antéro-latéraux, 264; — p. des cord. postérieurs, 268; — p. du bulbe, 282; — p. de la dure-mère, 20; — p. de la dure-mère rachidienne, 23; — p. des nerfs, 315; — p. du nerf mot. oculaire commun, 352; — p. de l'hypoglosse, 383; — p. du cubital, 435; — p. des intercostaux, 446; — p. du médian, 429; — p. du musculo-cutané, 422; — p. du plexus brachial, 414; — p. de la pie-mère, 33; — p. du radial, 440; — p. du spinal, 380; — p. de la substance grise du bulbe, 294.
Pédoncules cérébraux, 46; — 181; — péd. cérébelleux supérieur, 200; — p. cér. moyen, 201; — p. cér. inférieur, 202.
Petit rameau cutané radial, 436; — petit sympathique, 357.
Périnèvre, 315.
Pie-mère, 30.
Pied du pédoncule, 182.
Plaques jaunes, 235.
Plagiocéphalie, 103.
Plan auriculo-bregmatique, 108.
Plexus brachial, 412.
Plexus choroïdes, 67; — p. coronaire stomachique, 481; — p. diaphragmatique inférieur, 481; — p. cervical, 406; — p. hépatique, 481; — p. lombaire, 481; — p. mésentérique, 481; — p. gangliforme, 368; — p. pharyngien, 366; — p. sacré, 456; — 482; — p. splénique, 481; — p. solaire, 374.
Plis de passage, 75.
Porencéphalie, 70.
Porose cérébrale, 238. —
Poliomyélite systématique, 306.
Portion abdominale du grand sympatique, 480; — p. cervicale du gr. symp., 476; — p. motrice des pyramides, 289; — p. sensitive des pyramides, 289; — p. thoracique du gr. symp., 479.
Prolongement de la pie-mère, 32.
Protubérance, 49; 208.
Pyramides antérieures, 279; — p. de Malacarne, 199; — p. postérieures, 481.
Ptérion, 17.
Pulvinar, 160.
Quatrième ventricule, 61.
Queue de cheval, 247.
Racine motrice du trijumeau, 338; — r. du nerf auditif; — r. sensitive du

trijumeau, 338; — r. sensitives du ganglion de Meckel, 340.
Rameau anastomotique destiné au pneumogastrique ou rameau de la fosse jugulaire, 354; — r. cutané. brachial interne, 438; — r. cardiaques du pneumogastrique, 372; — r. cutané moyen ou perforant inférieur du crural, 450; — r. laryngés du pneumogastrique, 372; — r. linguaux, 366; — r. de l'artère cubitale, 432; — r. médian, 232; — r. musculaire profond du médian, 426; — r. pulmonaire du pneumogastrique, 372; — r. perforants des nerfs dorsaux, 443; — r. pharyngiens, 368; — r. du styloglosse, 368.
Ramollissement blanc, 235; — r. jaune, 235; — r. rouge, 235.
Rapports de l'encéphale, 43.
Replis pituitaires, 11.
Région psycho-motrice, 120.
Renflement cervical, 248; — r. lombaire, 248.
Réseau de Gerlach, 271.
Scissure calcarine, 91; — s. occipitale interne, 90; — s. occip. externe, 98; — s. de Sylvius, 78; — s. de Rolando, 73; — s. parallèle, 85.
Sclérose centrale ou périépendymaire, 310; — s. des cordons postérieurs, 308; — s. latérale amyotropique, 308.
Segment lenticulo-optique, 168; — s. lenticulo-strié, 168.
Section des nerfs, 316.
Sensibilité récurrente, 388; — sillon calloso-marginal, 88.
Segment interannulaire. 313.
Sillon collatéral antérieur, 257; — s. collat. post., 252; — s. médian antérieur, 251; s. méd. — postérieur, 251; — s. intermédiaire postérieur, 253, — s. rétro-olivaire, 280.
Sinus caverneux, 13; — s. coronaire. 12; — s. de la dure-mère, 11; — s, droit; 12; — s. longitudinal supérieur, 12; — s. latéraux; 12; — s. occipitaux postérieurs, 13; — s. pétreux inférieurs, 13; — s. pétreux sup., 13.
Stratum granulosum, 94.
Substance blanche des hémisphères, 132; — s. grise, 268; — s. gélatineuse de Rolando, 271.
Surdité verbale, 129,278.
Synesthésie, 278.
Tapetum, 134.
Temps de conductibilité transverse, 273; — t. de réflexion, 273.
Tente du cervelet, 10.
Tic de salaam, 381.
Tige du calamus scriptorius, 615; — 281.
Tissu conjonctif intra-fasciculaire, 315; — t. conjonctif périfasciculaire, 315.
Toile choroïdienne, 67.
Topographie cranio-cérébrale, 95.
Tubercules mamillaires, 45; — t. quadrijumeaux, 193.
Trépanation, 103.
Trigonocéphalie, 101.
Tronc basilaire, 212; — t. commun des collatéraux internes et externes de l'index et du médius, 428.
Trou borgne de Vicq d'Azyr, 49; — t. de Magendie, 67; — t. de Monro, 57. — Ovale, 199.
Valvule de Vieussens, 58, — v. de Tarin, 199.
Vaisseaux de la dure-mère, 15; — 19; — v. de la pie mère, 23.
Veines de la dure-mère, 19; — v. de la dure-mère cranienne, 19.
Vésicules cérébrales, 66.
Vermis inférieur, 199; — v. supérieur, 147.
Verou, 61.
Vaso-moteurs des artères encéphaliques, 240.
Voûte à trois piliers, 55.
Zone radiculaire postérieure, 266.

PRINCIPAUX TRAVAUX DU MÊME AUTEUR

Note sur quelques points de la topographie du cerveau (*Arch. de phys. norm. et path.* 1876).

Note sur les cerveaux d'amputés (*Progrès médical*, 1878).

Notes sur le développement du cerveau considéré dans ses rapports avec le crâne (*Rev. d'anthrop.* 1879).

Etude sur les orifices herniaires et les hernies abdominales des nouveau-nés et des enfants à la mamelle. (*Revue mensuelle de méd. et de chir.*, 1879).

Note pour servir à l'histoire des fractures et des luxations du sternum (*Progrès médical*, 1879.)

Contribution à l'étude de la pathogénie et de l'anatomie pathologique du céphalœmatome (*Revue mensuelle de méd. et de chir.*, 1880.)

Essai d'anthropométrie : comparaison des diamètres bitrochantérien et bi-iliaque (*Revue d'anthropologie*, 1880.)

Etude expérimentale et clinique sur quelques fractures du bassin (*Progrès médical*, 1880.)

Fractures par torsion de l'extrémité inférieure du fémur (*Bull. soc. anatomique*, 1880, et *Progrès médical*, 1881.)

Note sur l'étranglement herniaire chez les enfants à la mamelle et sur l'apoplexie du testicule qui peut en être la conséquence (*Revue de chirurgie*, 1881.)

Note sur l'atrophie musculaire consécutive à quelques traumatismes de la hanche (en commun avec M. le professeur GUYON) (*Progrès médical*, 1881.)

Nouvelles recherches sur la topographie cranio-cérébrale (*Revue d'anthropologie*, 1881.)

Contribution à l'étude de la migraine ophthalmique (*Revue de médecine*, 1881.)

Du cancer de la vessie (travail couronné, prix Civiale 1880, 1881.)

Note sur la maladie de Ménière (en commun avec M. DEMARS) (*Revue de médecine*, 1881.)

Contribution à l'étude des affections aiguës du cœur chez les vieillards (*Revue de médecine*, 1882.)

Note pour servir à l'histoire de l'hystéro-épilepsie (*Arch. de neurologie*, 1882.)

Contribution à l'étude des troubles fonctionnels de la vision par lésions cérébrales (*Thèse inaug.* 1882.)

Note sur un cas d'hémiplégie avec paraplégie spasmodique (*Archives de neurologie*, 1882.)

Des troubles nerveux observés chez les diabétiques (en commun avec M. BERNARD (*ibid.*, 1882.)

Description des pièces anatomiques relatives aux lésions osseuses et articulaires des ataxiques conservées au musée de la Salpêtrière (*Ibid.*, 1882.)

Note sur un cas d'anomalie asymétrique du cerveau (*Ibid.*, 1883.)

Etude anatomique et critique sur les plexus des nerfs spinaux (*Ibid.*, 1883.)

Affections osseuses et articulaires du pied chez les tabétiques; pied tabétique (en commun avec M. Charcot (*Ibid.*, 1883.)

Contribution à l'étude de la topographie cranio-cérébrale chez quelques singes (*Journal de l'anatomie*, 1882.)

Deuxième note sur la topographie cranio-cérébrale chez les singes (*Ibid.*) 1885.

Les hypnotiques hystériques considérées comme sujets d'expérience en médecine mentale, etc. (*Archives de neurologie*, 1883.)

Crampe fonctionnelle du cou (*Revue de médecine*, 1883.)

Pseudo-paralysie labio-glosso-laryngée par lésion cérébrale bilatérale (*Revue de médecine*, 1882.)

Note sur un cas de migraine ophthalmique à accès répétés et suivie de mort (*Revue de médecine*, 1883.)

Note sur un nouveau cas de pied tabétique (*Ibid.*, 1884.)

La famille névropathique (*Archives de neurologie*, 1884.)

Eclampsie et épilepsie. (*Ibid.*)

Contribution à l'étude des troubles urinaires dans les maladies du système nerveux (*Ibid.*).

Trois autopsies pour servir à la localisation cérébrale des troubles de la vision (*Archives de neurologie*, 1885.)

Note pour servir à l'histoire des actes impulsifs des épileptiques (*Revue de médecine*, 1885.)

Le transfert psychique (avec M. Binet) (*Revue philosophique*, 1885.)

Hypnotisme et responsabilité (avec M. Binet) (*Ibid.*).

La polarisation psychique (avec M. Binet) (*Revue philosophique*, 1885.)

Sensation et mouvement (*Revue philosophique*, octobre 1885 et mars 1886.)

Contribution à l'étude des variétés morphologiques du pavillon de l'oreille humaine (avec M. Seglas) (*Revue d'anthropologie*, 1886.)

Imp. de la Soc. de Typ. - Noizette, 8, r. Campagne-Première. Paris.

CE
Document non prêté
Non-circulating item

U D' / OF OTTAWA
COLL ROW MODULE SHELF BOX POS C
333 12 03 03 22 12 7